Relação dos ligamentos cruzados e meniscofemorais com a osteologia do joelho: Um estudo anatômico*

Relationship of the Cruciate and Meniscofemoral Ligaments with the Knee Osteology: An Anatomical Study

Fernando Corbi-Aguirre[1] Francisco Forriol[1]

[1] Cirurgia Ortopédica e Traumatologia, Faculdade de Medicina, Universidade CEU-San Pablo, Madrid, Espanha

Rev Bras Ortop 2023;58(1):85–91.

Endereço para correspondência Prof. Francisco Forriol, MD, PhD, School of Medicine, University CEU-San Pablo Campus de Montepríncipe, Av. de Monteprincipe, 5 - 28925 Alcorcón, Madrid, Spain (e-mail: fforriol@mac.com).

Resumo

Objetivo Analisar as dimensões do ligamento cruzado posterior (LCP), do ligamento cruzado anterior (LCA), a presença de ligamentos meniscofemorais (LMFs) em joelhos humanos e a correlação com as dimensões do esqueleto do joelho.

Métodos Estudo anatômico em 29 espécimes de joelhos humanos nos quais medimos o comprimento e a largura dos ligamentos cruzado e meniscofemoral e as dimensões dos côndilos femorais e tibiais e do entalhe femoral. O comprimento do LCA foi calculado com diferentes graus de flexão do joelho. Analisou-se a relação entre os ligamentos e as dimensões ósseas.

Resultados O comprimento do LCA e do LCP foram semelhantes, LMF posterior foi mais frequente e mais longo do que o LMF anterior. Foram encontradas LMF posterior em 72,41% dos joelhos e LMF anterior em 20,69%. O LCA apresentou 30% de seu comprimento máximo até 60°, aproximadamente metade de seu comprimento entre 90° e 120°, atingindo seu comprimento máximo com flexão de 170°. Encontramos uma forte correlação entre o comprimento do LCA e do LCP ($p = 0{,}001$). No entanto, os comprimentos do LCA e do LCP não estavam relacionados com as dimensões ósseas.

Conclusão Não encontramos correlações entre os ligamentos cruzado e meniscofemoral e as dimensões anatômicas do entalhe intercondilar e da tíbia proximal e do fêmur distal. A presença do LMF posterior foi mais frequente e maior que a do ligamento anterior.

Palavras-chave
- joelho
- ligamento cruzado anterior
- ligamento posterior cruzado
- menisco

* *Estudo realizado na Faculdade de Medicina da Universidade CEU-San Pablo, Madri, Espanha.*

recebido
22 de Novembro de 2021
aceito
28 de Abril de 2022

DOI https://doi.org/10.1055/s-0042-1750073.
ISSN 0102-3616.

© 2022. Sociedade Brasileira de Ortopedia e Traumatologia. All rights reserved.
This is an open access article published by Thieme under the terms of the Creative Commons Attribution-NonDerivative-NonCommercial-License, permitting copying and reproduction so long as the original work is given appropriate credit. Contents may not be used for commercial purposes, or adapted, remixed, transformed or built upon. (https://creativecommons.org/licenses/by-nc-nd/4.0/)

Thieme Revinter Publicações Ltda., Rua do Matoso 170, Rio de Janeiro, RJ, CEP 20270-135, Brazil

Abstract

Objective To analyze the dimensions of the posterior cruciate ligament (PCL), anterior cruciate ligament (ACL), the presence of meniscus-femoral ligaments MFLs in human knees, and the correlation with the dimensions of the knee skeleton.

Methods Anatomical study on 29 specimens of human knees in which we measured the length and width of the cruciate and meniscus-femoral ligaments and the dimensions of femoral and tibia condyles and the femoral notch. The ACL length was calculated with different degrees of knee flexion. The relationship between the ligaments and bone dimensions were analyzed.

Results The length of the ACL and the PCL were similar. Posterior MFL was more frequent and longer than the anterior MFL. We found the posterior MFL in the 72.41% of the knees and anterior MFL in 20.69%. The ACL presented 30% of its maximum length up to 60°, approximately half of its length between 90° and 120°, reaching its maximum length at 170°. We found a strong correlation between the length of the ACL and that of the PCL ($p = 0.001$). However, the lengths of the ACL and PCL were not related with the bone dimensions.

Conclusion We have found no correlations between the cruciate and MFLs and the anatomical dimensions of the intercondylar notch and the proximal tibia and distal femur. The presence of the posterior MFL was more frequent and longer than that of the anterior ligament.

Keywords

- knee
- anterior cruciate ligament
- posterior cruciate ligament
- meniscus

Introdução

O ligamento cruzado posterior (LCP) é intra-articular, embora extrassinovial e largo, e varia de acordo com cada indivíduo. Segue um curso oblíquo para cima, para frente e para dentro, em uma configuração curva para atravessar a borda posterior da tíbia proximal. É mais liso e fino que o ligamento cruzado anterior (LCA) e seus acessórios mais amplos. A inserção tibial, ao contrário do LCA, está localizada em seu córtex posterior, atinge 1 cm distalmente à interlinha articular e ligeiramente lateral, e é menor que a inserção femoral. Na inserção tibial, é 50% mais larga que o LCA em sua inserção femoral e 20% mais larga em sua inserção tibial[1–3] (►**Fig. 1**). Assim como o LCA, o LCP é composto por um conjunto de fibras que constituem dois fascículos, o anterolateral (AL) e o posteromedial (PM)[4,5] (►**Fig. 2**).

Por sua vez, os ligamentos meniscofemorais (LMFs) se originam no chifre posterior do menisco externo e se inserem nos côndilos femoral medial anterior (ligamento de Humphrey) e posterior (ligamento de Wrisberg) do LCP. Suas dimensões e sua presença são variáveis (►**Figs. 3**, **4** e **5**). A inserção tangencial dos LMFs no chifre posterior do menisco aumenta e redireciona as tensões de tesoura que são transmitidas ao menisco externo, e sua função é evitar a extrusão excessiva do menisco sob tensões axiais no caso de rupturas do chifre posterior do menisco externo.[6–8]

O LCP é uma estrutura anatômica constante, sendo as extensões dos LMFs do chifre posterior do menisco externo estruturas acessórias que estabilizam sua ancoragem. No presente trabalho, vamos analisar as dimensões do LCP, do LCA, a presença dos LMFs nos joelhos humanos e a correlação com as dimensões do esqueleto do joelho.

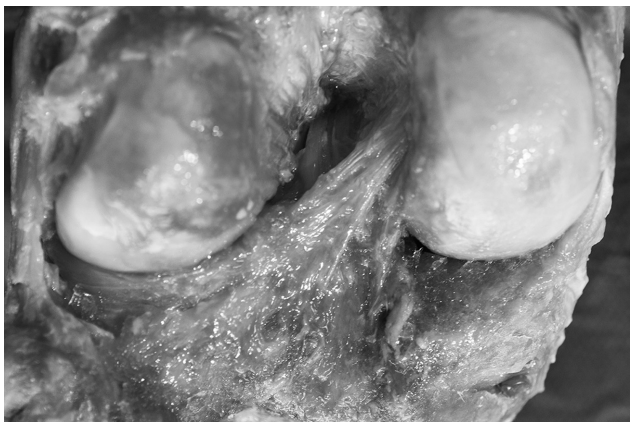

Fig. 1 Inserção do ligamento cruzado posterior da fossa tibial posterior.

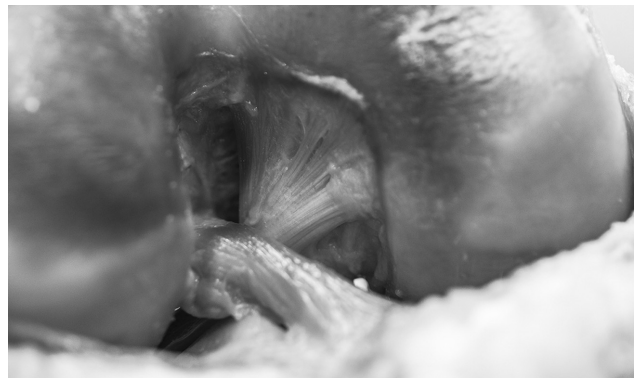

Fig. 2 Aspecto anterior de um joelho flexionado, mostrando a inserção do ligamento cruzado posterior e anterior.

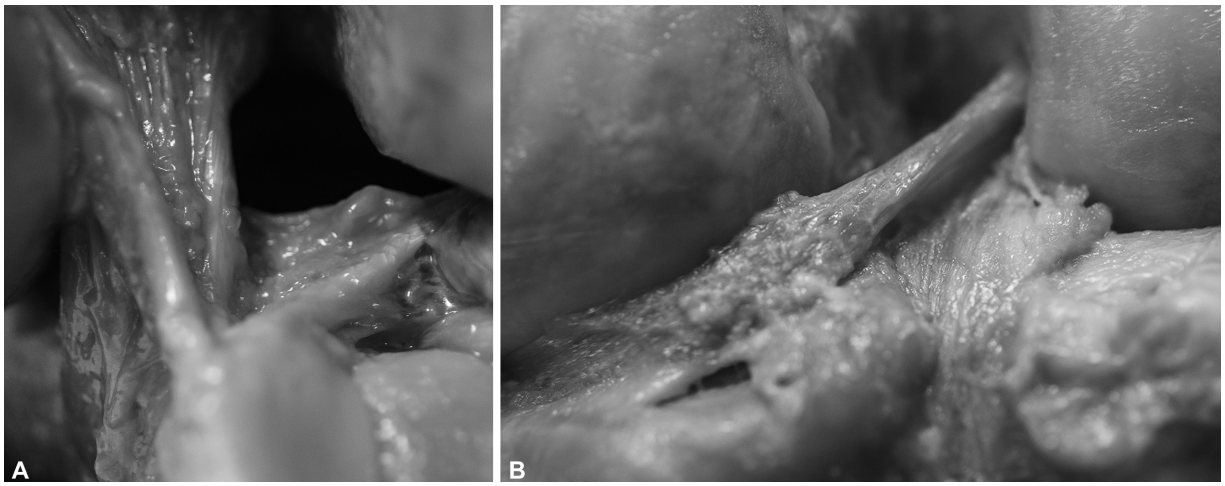

Fig. 3 (A, B) Ligamento meniscofemoral anterior após a remoção do cruzado posterior.

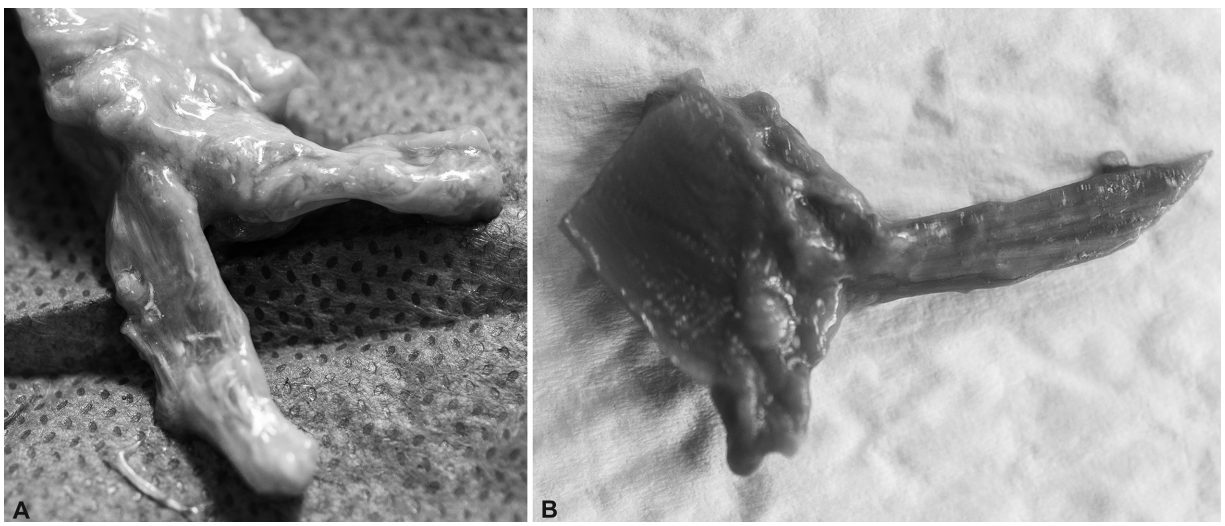

Fig. 4 (A, B) Imagem macroscópica do chifre posterior do menisco externo com os ligamentos meniscofemorais.

Material e metodologia

Estudo anatômico em 30 espécimes de joelhos humanos dissecados seguindo o mesmo protocolo: dissecção da pele e do tecido celular subcutâneo. A cápsula foi aberta com incisão parapatolar para observar a existência e visualizar o LCA. Um joelho tinha um toco como um LCA, então descartamos a peça; 16 eram do lado direito e 13 do esquerdo.

Uma vez confirmada a presença do LCA, a face posterior foi dissecada, dissecando e visualizando o LCP, limpando sua origem, trajetória e inserção, e dissecando também, quando estavam presentes, os LMFs e o chifre posterior do menisco externo.

Medimos com uma pinça o comprimento e a largura dos ligamentos cruzados, o anterior a 90°, e o posterior em extensão total. Obtivemos o diâmetro anteroposterior



Fig. 5 (A-C) Inserção do ligamento meniscofemoral posterior e sua relação com o cruzado posterior.

máximo dos côndilos femorais e a extremidade proximal da tíbia; diâmetro transversal máximo dos côndilos femorais e da extremidade proximal da tíbia, bem como as dimensões do entalhe femoral, altura, largura e profundidade. Além disso, medimos e analisamos a presença dos LMFs.

O comprimento do LCA foi calculado com diferentes graus de flexão do joelho medidos com um goniômetro.

Cada medição de comprimento foi feita três vezes, e a média das três medidas foi registrada. A largura foi medida, em cada um dos ligamentos, três vezes na área proximal e três vezes na área distal, registrando a média das três medidas.

Uma vez medidos o LCA e o LCP, eles foram seccionados em sua porção mais proximal, após a qual extraímos o chifre posterior do menisco externo e os dois LMFs, medindo seu comprimento, observando sua forma e sua presença.

Estudo estatístico

Foi realizado um estudo estatístico descritivo de todas as variáveis (média, desvio-padrão e intervalo) e a relação nas amostras anatômicas entre o comprimento e a largura dos ligamentos com as dimensões das variáveis obtidas na tíbia e no fêmur. Para estudar as correlações, utilizamos o coeficiente de correlação de Pearson.

Resultados

Os comprimentos do LCA e do LCP eram muito semelhantes. A largura foi mais difícil de comparar devido à forma cônica do LCA. A largura no fêmur do LCP foi de 13,9 mm (DP: 2,2; faixa: 10,5–19,6) (►**Tabela 1**).

Encontramos o ligamento meniscofemoral posterior (LMFp) em 21 (72,41%) joelhos e o ligamento meniscofemoral anterior (LMFa) em 6 (20,69%). O LMFp não só foi mais frequente, foi também mais longo, 31,4 (SD: 4,8; faixa: 22,5–42,6) mm, enquanto o LMFa tinha 20,6 (SD: 3,8, faixa: 16,3–25,6).

Não encontramos correlação entre o comprimento do LMFp com o comprimento do LCA ($p = 0{,}471$) ou com o comprimento do LCP ($p = 0{,}742$).

As dimensões do fêmur e da tíbia foram apresentadas na ►**Tabela 2**.

O LCA apresentou 30% de seu comprimento máximo até 60°, aproximadamente metade de seu comprimento entre 90° e 120°, atingindo seu comprimento máximo com flexão não fisiológica de 170° (►**Tabela 3** e ►**Fig. 6**).

Encontramos uma forte correlação entre o comprimento do LCA e do LCP ($p = 0{,}001$). No entanto, o comprimento do LCA não estava relacionado à largura máxima da extremidade distal do fêmur ($p = 0{,}080$), nem ao diâmetro anterior-

Tabela 1 Dimensões dos ligamentos cruzados (comprimento-largura) e ligamentos meniscofemorais (comprimento)

	LMFp		LMFa		LCA		LCP
	N	Classificação X (DE)	N	Classificação X (DE)	N	Classificação X (DE)	Classificação X (DE)
Comprimento (mm)	21	31,4 (4,8) 22,5–42,6	6	20,6 (3,8) 16,3–25,6	29	37,8 (5,4) 30,0–47,1	36,6 (3,7) 29,0–44,5
					Fêmur	Tíbia	Fêmur
Largura (mm)					14,9 (2,5) 11,3–20,8	12,7 (1,7) 10,6–18,2	13,9 (2,2) 10,5–19,6

Tabela 2 Medidas esqueléticas do fêmur e tíbia

	X (cm)	DE	Classificação (cm)
Fêmur			
Largura máxima do fêmur	8,54	0,48	7,7–9,7
Diâmetro AP			
côndilo interno	6,16	0,58	4,7–7,35
côndilo externo	6,16	0,78	4,16–7,53
Tíbia			
Largura máxima quente	7,22	0,79	5,56–8,16
Diâmetro máximo da tíbia AP	6,09	0,99	5,03–8,8
Entalhe intercondilar			
Profundidade	3,32	0,36	2,84–4,1
Largura	2,06	0,25	1,46–2,4
Comprimento	2,59	0,34	1,74–3,23

Tabela 3 Comprimento do ligamento cruzado anterior (cm) em diferentes graus de flexão (valor médio, desvio padrão, porcentagem do comprimento máximo e da classificação)

	X	DP	% total	Classificação
30°	1,16	0,21	30,69	0,7–1,46
60°	1,35	0,22	35,71	1–1,85
90°	1,76	0,32	46,56	1,18–2,6
120°	2,09	0,36	55,29	1,53–2,9
170°	3,78	0,54	100	3–4,71

Abreviatura: DP, desvio padrão.

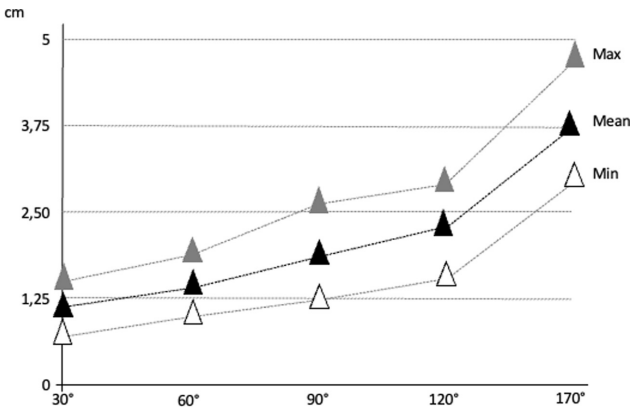

Fig. 6 Comprimento do ligamento cruzado anterior (cm) em diferentes graus de flexão (valor médio e a classificação com valores máximos e mínimos). Mean = Média

posterior do côndilo medial ($p = 0{,}731$), nem ao diâmetro anterior-posterior do côndilo externo ($p = 0{,}789$), nem com a largura máxima da extremidade proximal da tíbia ($p = 0{,}873$), nem com o diâmetro máximo anterior-posterior da extremidade proximal da tíbia ($p = 0{,}216$). O comprimento do LCA não estava relacionado aos parâmetros do entalhe intercondilar, nem com sua profundidade ($p = 0{,}876$), nem com a largura ($p = 0{,}587$), nem com o comprimento do entalhe ($p = 0{,}125$). Da mesma forma, o comprimento do LCP não estava relacionado à largura máxima da extremidade distal do fêmur ($p = 0{,}059$), nem ao diâmetro anterior-posterior do côndilo medial ($p = 0{,}111$), nem ao côndilo lateral posterior de diâmetro anterior ($p = 0{,}122$), nem com a largura máxima da extremidade proximal da tíbia ($p = 0{,}241$), nem com o diâmetro máximo anterior-posterior da extremidade proximal da tíbia ($p = 0{,}569$). O comprimento do LCP não estava relacionado aos parâmetros do entalhe intercondilar, nem com sua profundidade ($p = 0{,}456$), nem com a largura ($p = 0{,}565$), nem com o comprimento do entalhe ($p = 0{,}214$).

Discussão

Diferentes métodos têm sido utilizados para determinar a localização e extensão das inserções, femorais e tibiais do LCP. Tanto em raios-X quanto no cadáver. Para estudos anatômicos, foi recomendado remover o côndilo femoral externo e desinserir as fibras dos fascículos em sua origem antes de marcar com um corante radiopaque ou contraste para executar uma técnica de dissecção microcirúrgica para obter medidas mais confiáveis.[9] Nós realizamos nossos resultados diretamente no osso usando uma pinça.

A inserção femoral do LCP é variável em tamanho e forma, mas foi descrita como "crescente", com uma borda distal curva próxima à cartilagem articular e outra borda proximal anterior-posterior. Na tíbia, é inserido no córtex posterior, um centímetro distal à linha articular e ligeiramente lateral.[1–3] A inserção tibial do LPC ocupa ~ 50% posteriormente da área da fossa do LCP com o córtex posterior.[10,11]

A inserção distal mostra muitas variações na literatura como as fibras mais posteriores misturadas com o periósteo e escorrendo pelo aspecto posterior da superfície tibial por dois ou mais centímetros.[12–14] Moorman et al.[11] consideram que as fibras mais posteriores se inserem mais de 20 mm abaixo do córtex posterior da tíbia, posterior e inferior à fossa intercondilar posterior, com espessura de 0,5 mm.

O LCP não é um ligamento isométrico.[15,16] A maioria das fibras do LCP altera seu comprimento durante a extensão de flexão, e apenas 5 a 15% da pegada femoral é verdadeiramente isométrica.[17] Covey et al.[17] mostraram que as fibras do LCP agem de forma diferente dependendo do ângulo de flexão e da carga a que o joelho está submetido, e não viram o efeito oposto, ou seja, o espessamento das fibras do LCP quando a extensão total do joelho é atingida.

Markolf et al.[18] indicam que a maior tradução posterior é de 1,06 mm a 0°, sem aumento considerável a 90° de flexão. A instabilidade posterior da tíbia com o joelho na extensão após a secção do LCP é entre 1 e 3 mm; aplicando uma força posterior de 100 N, o deslocamento é de 6,5-7,1 mm em 30° e entre 11,4-15,3 mm em 90°.[19,20]

O comprimento do LCP é estimado entre 120 e 150% mais longo que o LCA. Em nosso estudo, os dois ligamentos cruzados tinham comprimentos semelhantes, o LCP era 96% do comprimento do LCA e, além disso, encontramos uma forte correlação entre o comprimento do LCA e do LCP ($p = 0{,}001$). A largura foi mais difícil de comparar devido à forma cônica do LCA.

As dimensões anatômicas da tíbia proximal ou extremidade distal do fêmur não estão relacionadas ao comprimento dos ligamentos cruzados, nem às dimensões medidas dos LMFs. Interessante é a falta de correlação das dimensões dos ligamentos cruzados com as dimensões do entalhe intercondilar.

Vários autores encontram um dos LMFs em entre 93 e 100% das dissecções.[1,21–24] Os 2 LMFs estavam presentes em 50% dos espécimes.[21,23,24] Os LMFs são estruturas estabilizadoras e protetoras do compartimento posterolateral menisco-condilar do joelho e um limitador secundário de tradução posterior-tibial-posterior.[21,25]

O chifre posterior do menisco externo tem uma dupla inserção: a porção anterior é inserida na eminência intercondilar tibial, enquanto, na maioria dos casos, a porção posterior é inserida no fêmur por meio dos LMFs, principalmente o LMFa, puxando o chifre posterior do menisco lateral medial e ligeiramente para a frente, melhorando a

congruência femoro-menisco-tibial.[21,26,27] Os dois LMFs conectam o chifre posterior do menisco lateral ao aspecto interno do côndilo medial do fêmur como estruturas independentes com diferentes anexos de menisco e femoral.[21,27] As fibras oblíquas do LCP foram chamadas de "falso LMF posterior", uma vez que alguns estudos as confundem com um LMF.[28] Essas fibras também são frequentemente confundidas na ressonância magnética ou são consideradas uma variação anatômica do LCP,[29] e estão presentes em 20% dos casos; também em dissecção com o LMFp;[1,21,23,27,28] além disso, Hassine et al.[29] descrevem a fusão dessas duas estruturas.

Para Kaplan,[30] o LMFa se origina do LMFp, como se fosse sua filial anterior; Gupte et al.[21] as consideram estruturas independentes que coexistem em 50% dos joelhos, com origens e inserções individualizadas. Lahlaidi e Vaclavek[31] propõem uma explicação embriológica para explicar as variações anatômicas observadas, sugerindo que o local do LCP durante o desenvolvimento embriológico determina a presença e a posição dos LMFs.

O LMFp foi encontrado em quadrúpedes e humanos, enquanto o anterior nunca foi visto em quadrúpedes.[21] LeMinor[32] ressalta que, enquanto o LMFp está presente em todos os animais, como ovelhas, cães e cavalos, ele está ausente, em algumas ocasiões, no homem; por isso, o autor aponta que o LMFp no homem é uma estrutura recessiva e vestigial, enquanto o LMFa é progressivo, mas para chegar a essa conclusão é necessário um estudo mais sério com um número maior de amostras.

Os LMFs funcionam de forma recíproca durante a flexão e durante a extensão: o LMFa desenvolve tensão durante a flexão e o LMFp o faz durante a extensão. Em caso de ruptura do LCP, a gaveta posterior é reduzida nas rupturas do LCP em que o LMFp está presente e intacto.[22] Os LMFs contribuem com 30% da força posterior da gaveta e podem chegar a 70% quando há uma ruptura do LCP. Nessas condições, os LMFs ajudam a estabilizar o joelho com LCP ruim e podem ser úteis ao se submeterem ao tratamento. A fixação firme dos LMFs ao menisco lateral pode aumentar o risco de lesão ao LCP ao remover ou reparar o chifre posterior.[21,27,28]

Gupte et al.[27] suspeitaram que havia grandes diferenças na frequência de LMFs raciais. Os LMFs são mais frequentes nos países ocidentais do que nos asiáticos.[21–24,29] Em espécimes anatômicos ocidentais, todas as peças foram encontradas com pelo menos um LMF,[22,24] enquanto alguns LMFa (0–3,8%) foram encontrados em espécimes asiáticos. Em geral, o LMFp é ligeiramente mais comum nos asiáticos do que nos ocidentais, embora por falta de dados, seja difícil determinar as diferenças entre o LMFp em contraste com o LMFa.[33] As populações coreana e japonesa parecem mostrar tendência oposta à população ocidental.[33]

O LMFp, além de sua presença ou ausência, tem formas e tamanhos muito diferentes.[29] Os LMFs anteriores e posteriores são mais frequentemente encontrados em pacientes jovens, o que pode indicar que são estruturas que sofrem lesões durante a vida que os desprendem do côndilo femoral e levam à degeneração e atrofia.[21,27]

Gupte et al.[21] encontraram, em 28 joelhos de cadáveres, um alto módulo de tensão dos LMFs, indicando que eles agem em conjunto com o resto das estruturas do joelho. O comprimento do LMFa, medido em 62 joelhos, foi de $20,7 \pm 3,9$ mm, e o comprimento do LMFp, medido em 58 joelhos, foi de $23,0 \pm 4,3$ mm. Em nosso estudo, o LMFp foi mais frequente e mais longo que o LMFa. Na dissecção anatômica, encontramos o LMFp em quase ¾ das peças (72,41%), enquanto o LMFa apenas em ⅕ (20,88%). Apenas em 4 casos (13,8%) foram observados os 2 LMFs.

Nosso estudo tem limitações. Em primeiro lugar, no que se refere ao tamanho da amostra, pois, considerando que se trata de um estudo anatômico, não foi fácil alcançar um maior número de joelhos frescos. As medidas nem sempre são fáceis de realizar devido à divergência das fibras ligamentares; é especialmente difícil medir o LCA em sua inserção distal, devido à sua geometria cônica. O LCP tem a forma de uma banda fibrosa retangular, mas sua inserção distal não é fácil de determinar, pois é misturada com as fibras do periósteo. Além disso, o LCP forma uma curvatura convexa posterior para se adequar à forma da extremidade proximal da tíbia. Também não foi possível medir as variações no comprimento do LCP durante a mobilidade conjunta.

Não encontramos correlações entre os ligamentos cruzado e meniscofemoral e as dimensões anatômicas da extremidade proximal da tíbia e da extremidade distal do fêmur. As dimensões do entalhe intercondilar também não estão relacionadas com as dimensões dos ligamentos cruzados. Em nosso estudo anatômico, a presença do LMFp foi mais frequente. Nas amostras anatômicas, encontramos o LMFp em 72,41%, e o LMFa foi encontrado em 20,68%. Em nosso estudo, o LMFp também foi mais longo que o LMFa.

Conflito de Interesses
Os autores declaram que não há conflito de interesses.

Suporte Financeiro
Não houve apoio financeiro de fontes públicas, comerciais ou sem fins lucrativos.

Referências

1 Amis AA, Gupte CM, Bull AM, Edwards A. Anatomy of the posterior cruciate ligament and the meniscofemoral ligaments. Knee Surg Sports Traumatol Arthrosc 2006;14(03):257–263
2 Greiner P, Magnussen RA, Lustig S, Demey G, Neyret P, Servien E. Computed tomography evaluation of the femoral and tibial attachments of the posterior cruciate ligament in vitro. Knee Surg Sports Traumatol Arthrosc 2011;19(11):1876–1883
3 Takahashi M, Matsubara T, Doi M, Suzuki D, Nagano A. Anatomical study of the femoral and tibial insertions of the anterolateral and posteromedial bundles of human posterior cruciate ligament. Knee Surg Sports Traumatol Arthrosc 2006;14(11):1055–1059
4 Ahmad CS, Cohen ZA, Levine WN, Gardner TR, Ateshian GA, Mow VC. Codominance of the individual posterior cruciate ligament bundles. An analysis of bundle lengths and orientation. Am J Sports Med 2003;31(02):221–225
5 Papannagari R, DeFrate LE, Nha KW, et al. Function of posterior cruciate ligament bundles during in vivo knee flexion. Am J Sports Med 2007;35(09):1507–1512

6 Amadi HO, Gupte CM, Lie DT, McDermott ID, Amis AA, Bull AM. A biomechanical study of the meniscofemoral ligaments and their contribution to contact pressure reduction in the knee. Knee Surg Sports Traumatol Arthrosc 2008;16(11):1004–1008
7 Bao HR, Zhu D, Gong H, Gu GS. The effect of complete radial lateral meniscus posterior root tear on the knee contact mechanics: a finite element analysis. J Orthop Sci 2013;18(02):256–263
8 Pula DA, Femia RE, Marzo JM, Bisson LJ. Are root avulsions of the lateral meniscus associated with extrusion at the time of acute anterior cruciate ligament injury?: a case control study Am J Sports Med 2014;42(01):173–176
9 Osti M, Tschann P, Künzel KH, Benedetto KP. Anatomic characteristics and radiographic references of the anterolateral and posteromedial bundles of the posterior cruciate ligament. Am J Sports Med 2012;40(07):1558–1563
10 Racanelli JA, Drez D Jr. Posterior cruciate ligament tibial attachment anatomy and radiographic landmarks for tibial tunnel placement in PCL reconstruction. Arthroscopy 1994;10(05):546–549
11 Moorman CT III, Murphy Zane MS, Bansai S, et al. Tibial insertion of the posterior cruciate ligament: a sagittal plane analysis using gross, histologic, and radiographic methods. Arthroscopy 2008; 24(03):269–275
12 Edwards A, Bull AM, Amis AA. The attachments of the anteromedial and posterolateral fibre bundles of the anterior cruciate ligament. Part 2: femoral attachment. Knee Surg Sports Traumatol Arthrosc 2008;16(01):29–36
13 Ramos LA, de Carvalho RT, Cohen M, Abdalla RJ. Anatomic relation between the posterior cruciate ligament and the joint capsule. Arthroscopy 2008;24(12):1367–1372
14 Makris CA, Georgoulis AD, Papageorgiou CD, Moebius UG, Soucacos PN. Posterior cruciate ligament architecture: evaluation under microsurgical dissection. Arthroscopy 2000;16(06):627–632
15 Race A, Amis AA. PCL reconstruction. In vitro biomechanical comparison of 'isometric' versus single and double-bundled 'anatomic' grafts. J Bone Joint Surg Br 1998;80(01):173–179
16 Pearsall AW IV, Hollis JM. The effect of posterior cruciate ligament injury and reconstruction on meniscal strain. Am J Sports Med 2004;32(07):1675–1680
17 Covey DC, Sapega AA, Marshall RC. The effects of varied joint motion and loading conditions on posterior cruciate ligament fiber length behavior. Am J Sports Med 2004;32(08):1866–1872
18 Markolf KL, Feeley BT, Jackson SR, McAllister DR. Biomechanical studies of double-bundle posterior cruciate ligament reconstructions. J Bone Joint Surg Am 2006;88(08):1788–1794
19 Bergfeld JA, McAllister DR, Parker RD, Valdevit AD, Kambic H. The effects of tibial rotation on posterior translation in knees in which the posterior cruciate ligament has been cut. J Bone Joint Surg Am 2001;83(09):1339–1343
20 Grood ES, Hefzy MS, Lindenfield TN. Factors affecting the region of most isometric femoral attachments. Part I: The posterior cruciate ligament. Am J Sports Med 1989;17(02):197–207
21 Gupte CM, Smith A, Jamieson N, Bull AM, Thomas RD, Amis AA. Meniscofemoral ligaments–structural and material properties. J Biomech 2002;35(12):1623–1629
22 Kusayama T, Harner CD, Carlin GJ, Xerogeanes JW, Smith BA. Anatomical and biomechanical characteristics of human meniscofemoral ligaments. Knee Surg Sports Traumatol Arthrosc 1994; 2(04):234–237
23 Poynton AR, Javadpour SM, Finegan PJ, O'Brien M. The meniscofemoral ligaments of the knee. J Bone Joint Surg Br 1997;79(02): 327–330
24 Yamamoto M, Hirohata K. Anatomical study on the meniscofemoral ligaments of the knee. Kobe J Med Sci 1991;37(4-5):209–226
25 Coulier B. Signification of the unusual delineation of the anterior meniscofemoral ligament of Humphrey during knee arthro-CT. Surg Radiol Anat 2009;31(02):121–128
26 Anderson CJ, Ziegler CG, Wijdicks CA, Engebretsen L, LaPrade RF. Arthroscopically pertinent anatomy of the anterolateral and posteromedial bundles of the posterior cruciate ligament. J Bone Joint Surg Am 2012;94(21):1936–1945
27 Gupte CM, Bull AM, Thomas RD, Amis AA. A review of the function and biomechanics of the meniscofemoral ligaments. Arthroscopy 2003;19(02):161–171
28 Amis AA, Bull AM, Gupte CM, Hijazi I, Race A, Robinson JR. Biomechanics of the PCL and related structures: posterolateral, posteromedial and meniscofemoral ligaments. Knee Surg Sports Traumatol Arthrosc 2003;11(05):271–281
29 Hassine D, Feron JM, Henry-Feugeas MC, Schouman-Claeys E, Guérin Surville H, Frija G. The meniscofemoral ligaments: magnetic resonance imaging and anatomic correlations. Surg Radiol Anat 1992;14(01):59–63
30 Kaplan EB. The lateral meniscofemoral ligament of the knee joint. Bull Hosp Jt Dis 1956;17(02):176–182
31 Lahlaidi A, Vaclavek J. [The posterior menisco-femoral ligaments and their significance in organogenesis]. Bull Assoc Anat (Nancy) 1975;59(164):177–183
32 Le Minor JM. Comparative morphology of the lateral meniscus of the knee in primates. J Anat 1990;170:161–171
33 Han SH, Kim DI, Choi SG, Lee JH, Kim YS. The posterior meniscofemoral ligament: morphologic study and anatomic classification. Clin Anat 2012;25(05):634–640