Colocação de parafusos atlantoaxiais posteriores em uma população portuguesa: Uma análise morfométrica baseada em medidas de tomografia computadorizada

Posterior Atlantoaxial Screw Placement in a Portuguese Population: A Morphometric Analysis Based on Computed Tomography Scan Measurements

Rita Santos Martins[1,2] Catarina Silva Pereira[1] Carolina Lemos[2,3] Ricardo Rodrigues-Pinto[1,2,4]

[1] Departamento de Ortopedia, Centro Hospitalar Universitário do Porto, Porto, Portugal
[2] Instituto de Ciências Biomédicas Abel Salazar, Porto, Portugal
[3] Instituto de Investigação e Inovação em Saúde, Universidade do Porto, Porto, Portugal
[4] Unidade Vertebro-Medular, Departamento de Ortopedia, Centro Hospitalar Universitário do Porto, Porto, Portugal

Endereço para correspondência Ricardo Rodrigues-Pinto, PhD, Unidade Vertebro-Medular (UVM), Departamento de Ortopedia, Centro Hospitalar Universitário do Porto, Largo do Prof. Abel Salazar, Porto, 4099-001, Portugal (e-mail: ric_pinto@hotmail.com).

Rev Bras Ortop 2023;58(1):48–57.

Resumo

Objetivo O presente estudo tem como objetivo avaliar o comprimento e os ângulos de trajetória do parafuso para fixação atlantoaxial posterior em uma população portuguesa por meio do estudo de tomografia computadorizada (TC) cervical.

Métodos Tomografias computadorizadas cervicais de 50 adultos foram analisadas quanto às trajetórias pré-definidas dos parafusos transarticulares C1-C2 (C1C2TA), na massa lateral de C1 (C1LM), no pedículo de C2 (C2P) e na *pars* de C2 e C2 laminar (C2L). O comprimento e os ângulos dos parafusos em cada uma destas trajetórias foram medidos e comparados entre homens e mulheres.

Resultados O comprimento médio e ângulos medial e cranial da trajetória do parafuso C1C2TA foram de $34,12 \pm 3,19$ mm, $6,24° \pm 3,06$ e $59,25° \pm 5,68$,

Palavras-chave
- articulação atlantoaxial
- parafusos ósseos
- vértebra cervical
- instabilidade articular
- dispositivos de fixação cirúrgica

Estudo desenvolvido no Departamento de Ortopedia, Centro Hospitalar Universitário do Porto, Porto, Portugal.

recebido
02 de Janeiro de 2022
aceito
20 de Janeiro de 2022
article Publicado on-line
Julho 11, 2022

DOI https://doi.org/10.1055/s-0042-1744502.
ISSN 0102-3616.

© 2022. Sociedade Brasileira de Ortopedia e Traumatologia. All rights reserved.
This is an open access article published by Thieme under the terms of the Creative Commons Attribution-NonDerivative-NonCommercial-License, permitting copying and reproduction so long as the original work is given appropriate credit. Contents may not be used for commercial purposes, or adapted, remixed, transformed or built upon. (https://creativecommons.org/licenses/by-nc-nd/4.0/)

Thieme Revinter Publicações Ltda., Rua do Matoso 170, Rio de Janeiro, RJ, CEP 20270-135, Brazil

respectivamente; as medidas da trajetória do parafuso C1LM foram 27,12 ± 2,15 mm, 15,82° ± 5,07 e 13,53° ± 4,80. O comprimento médio e os ângulos medial e cranial da trajetória do parafuso C2P foram de 23,44 ± 2,49 mm, 27,40° ± 4,88 e 30,41° ± 7,27, respectivamente; as medidas da trajetória do parafuso da *pars* de C2 foram 16,84 ± 2,08 mm, 20,09° ± 6,83 e 47,53° ± 6,97. O comprimento médio e ângulos lateral e cranial da trajetória do parafuso C2L foram de 29,10 ± 2,48 mm, 49,80° ± 4,71 e 21,56° ± 7,76, respectivamente. Não houve diferenças entre os gêneros, à exceção do comprimento dos parafusos C1C2TA ($p = 0,020$) e C2L ($p = 0,001$), que foi maior no sexo masculino do que no feminino.

Conclusão O presente estudo fornece referências anatômicas para a fixação atlantoaxial posterior em uma população portuguesa. Estes dados detalhados são essenciais para ajudar os cirurgiões de coluna a colocar os parafusos de maneira segura e eficaz.

Abstract

Objective The present study aims to evaluate the screw length and trajectory angles for posterior atlantoaxial fixation in a Portuguese population, through the study of cervical computed tomography (CT) scans.

Methods Cervical CT scans of 50 adults were measured according to predefined screw trajectories of C1-C2 transarticular (C1C2TA), C1 lateral mass (C1LM), C2 pedicle (C2P), C2 pars and C2 laminar (C2L) screws. For each of these trajectories, screw length and angles were measured and compared between males and females.

Results For the C1C2TA screw trajectory, the mean length, medial, and cranial angles were 34.12 ± 3.19 mm, 6.24° ± 3.06, and 59.25° ± 5.68, respectively, and for the C1LM screw trajectory, they were 27.12 ± 2.15 mm, 15.82° ± 5.07, and 13.53° ± 4.80, respectively. The mean length, medial, and cranial angles for the C2P screw trajectory were 23.44 ± 2.49 mm, 27.40° ± 4.88, and 30.41° ± 7.27, respectively; and for the C2 pars screw trajectory, they were 16.84 ± 2.08 mm, 20.09° ± 6.83, and 47.53° ± 6,97. The mean length, lateral, and cranial angles for the C2L screw trajectory were 29.10 ± 2.48 mm, 49.80° ± 4.71, and 21.56° ± 7.76, respectively. There were no gender differences except for the lengths of the C1C2TA ($p = 0,020$) and C2L ($p = 0,001$) screws, which were greater in males than in females.

Conclusion The present study provides anatomical references for the posterior atlantoaxial fixation in a Portuguese population. These detailed data are essential to aid spine surgeons to achieve safe and effective screw placement.

Keywords
- atlantoaxial joint
- bone screws
- cervical vertebrae
- joint instability
- surgical fixation devices

Introdução

A articulação atlantoaxial (C1-C2) tem uma estreita relação com várias estruturas vasculares e nervosas, como a artéria vertebral (AV), as raízes nervosas do atlas (C1) e do áxis (C2) e o plexo venoso vertebral.[1]

O complexo C1-C2 contribui com 50% da capacidade de rotação da coluna cervical e é formado pela articulação atlanto-odontoide e pelas articulações atlantoaxiais laterais. Estas articulações, juntamente com os ligamentos cruciforme, alar e apical, são responsáveis pela estabilidade do complexo atlantoaxial. A ausência desta estabilidade ligamentar pode levar à compressão da medula espinhal, o que pode causar tetraparesia ou mesmo morte súbita.[2]

Traumas, malformações congênitas, neoplasias, infecções e doenças inflamatórias, como artrite reumatoide[3] e espondilite anquilosante,[4] têm sido implicados no desenvolvimento da instabilidade C1-C2.[3] Embora o tratamento conservador possa ser apropriado para alguns pacientes, a intervenção cirúrgica é necessária com frequência.[2]

Diversas técnicas de fixação atlantoaxial posterior foram utilizadas até o desenvolvimento da técnica parafuso-haste, bastante empregada agora.[5] Entretanto, devido à proximidade anatômica das estruturas neurovasculares, a fixação atlantoaxial posterior com parafusos está associada a complicações graves, dependendo da técnica cirúrgica escolhida. Dentre estas complicações estão lesões vasculares e neurológicas, pseudoartrose óssea, fratura do parafuso e infecção do sítio cirúrgico.[3]

Assim, os cirurgiões de coluna devem estar familiarizados com as diferentes técnicas de fusão atlantoaxial posterior e ter profundo conhecimento anatômico para minimizar as complicações inerentes ao procedimento.

O objetivo do presente estudo foi avaliar o comprimento e os ângulos de trajetória para a colocação do parafuso atlantoaxial posterior em uma população portuguesa por meio do

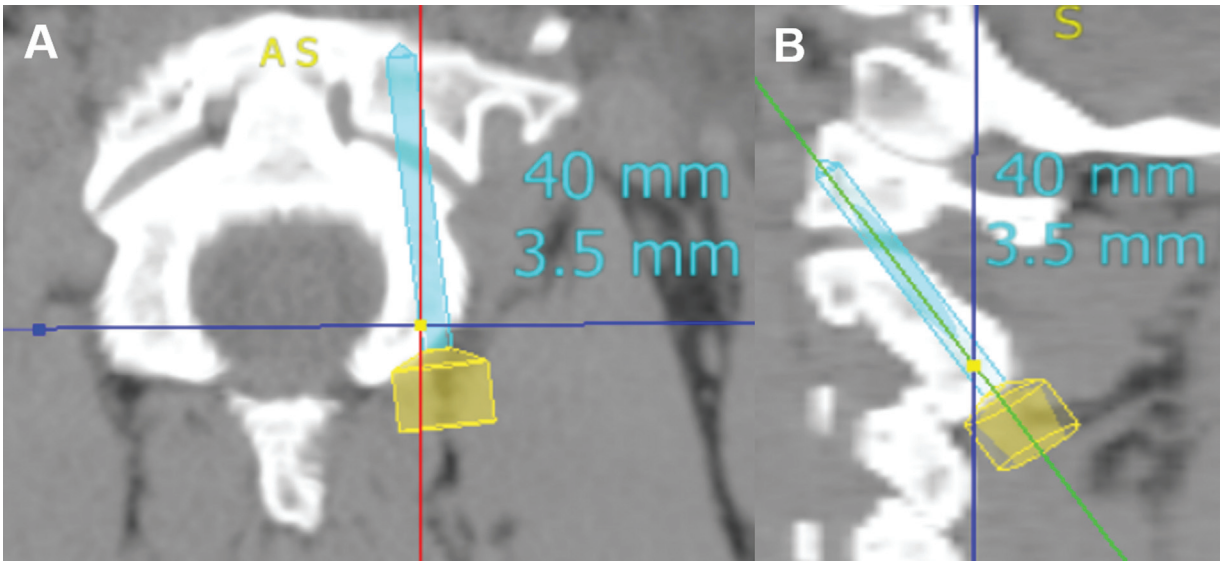

Fig. 1 Medida da trajetória do parafuso C1-C2 transarticular (C1C2TA). Parafuso C1C2TA no plano axial (**A**) e no plano sagital (**B**).

estudo de tomografias computadorizadas (TCs) cervicais realizadas no Centro Hospitalar Universitário do Porto, Porto, Portugal.

Métodos

O presente estudo retrospectivo unicêntrico incluiu todos os pacientes do banco de dados SECTRA IDS7 (versão 17.3.2086) submetidos a uma TC cervical de 10 de outubro de 2020 a 11 de janeiro de 2021. O estudo foi aprovado pelo comitê de ética local (REF. 2021.042(035) -DEFI/036-CE)).

No total, 217 prontuários foram analisados e 167 foram excluídos por apresentarem TCs incompletas, fraturas cervicais, neoplasias ósseas, doenças degenerativas cervicais, inclusive hérnia de disco, presença de osteófitos e espondilolistese, escoliose cervical, histórico de cirurgia cervical e doenças inflamatórias, como artrite reumatoide e espondilite anquilosante. As 50 TCs restantes foram analisadas com o software Surgimap versão 2.3.2.1 (Nemaris Inc., Nova York, NY, EUA).

As medidas foram realizadas com base nas trajetórias pré-definidas dos parafusos C1-C2 transarticular (C1C2TA), na massa lateral de C1 (C1LM), no pedículo de C2 (C2P) e na *pars* de C2 e C2 laminar (C2L). Todas as medidas foram feitas por dois investigadores para redução do viés.

O comprimento do parafuso e os ângulos medial, lateral e cranial foram medidos no lado direito das vértebras C1 e C2. Todos os parafusos foram colocados de forma unicortical com o comprimento máximo permitido sem atravessar a camada cortical anterior das vértebras; além disso, foi assegurado que a altura e a largura do osso pudessem acomodar com segurança um parafuso de 3,5 mm de diâmetro.

Os ângulos medial e lateral, no plano axial, foram determinados pela interseção da trajetória pré-definida do parafuso e a linha média longitudinal da respectiva vértebra. No plano sagital, o ângulo cranial da trajetória do parafuso C1LM foi o ângulo entre a placa terminal de C1 e a linha de trajetória do parafuso. O ângulo cranial das trajetórias dos parafusos C1C2TA, C2P, *pars* de C2 e C2L foi o ângulo formado pela linha de trajetória do parafuso e a linha paralela à borda inferior do corpo vertebral de C2.

Parafuso Transarticular C1-C2

O ponto de partida utilizado para a trajetória do parafuso C1C2TA foi 3 mm em sentido lateral e 3 mm em sentido superior à borda medial da articulação facetária de C2-C3. A trajetória seguiu em direção medial no plano axial e até o arco anterior de C1 no plano sagital (►**Fig. 1**).[6]

Parafuso na Massa Lateral de C1

O ponto de partida da trajetória do parafuso de C1LM foi a interseção da borda inferior do arco posterior de C1 com o ponto médio da massa lateral de C1. A trajetória foi convergente em direção ao arco anterior de C1 e paralela ao arco posterior de C1 no plano sagital (►**Fig. 2**).[7]

Parafuso no Pedículo de C2

O ponto de partida da trajetória do parafuso C2P foi o ponto médio entre os processos articulares superior e inferior de C2. A trajetória foi direcionada medial e cranialmente ao córtex anterior de C2 (►**Fig. 3**).[8]

Parafuso na *Pars* de C2

O ponto de partida da trajetória do parafuso da *pars* de C2 foi 3 mm lateral e 3 mm superior à borda medial da articulação facetária de C2-C3. A trajetória foi direcionada medial e cranialmente, paralela à *pars* de C2 no plano sagital e paralela à borda medial da *pars* no plano axial (►**Fig. 4**).[8]

Parafuso C2 Laminar

O ponto de partida da trajetória de C2LS foi a junção do processo espinhoso de C2 à lâmina; a trajetória seguiu em direção paralela à inclinação descendente da lâmina contralateral (►**Fig. 5**).[9]

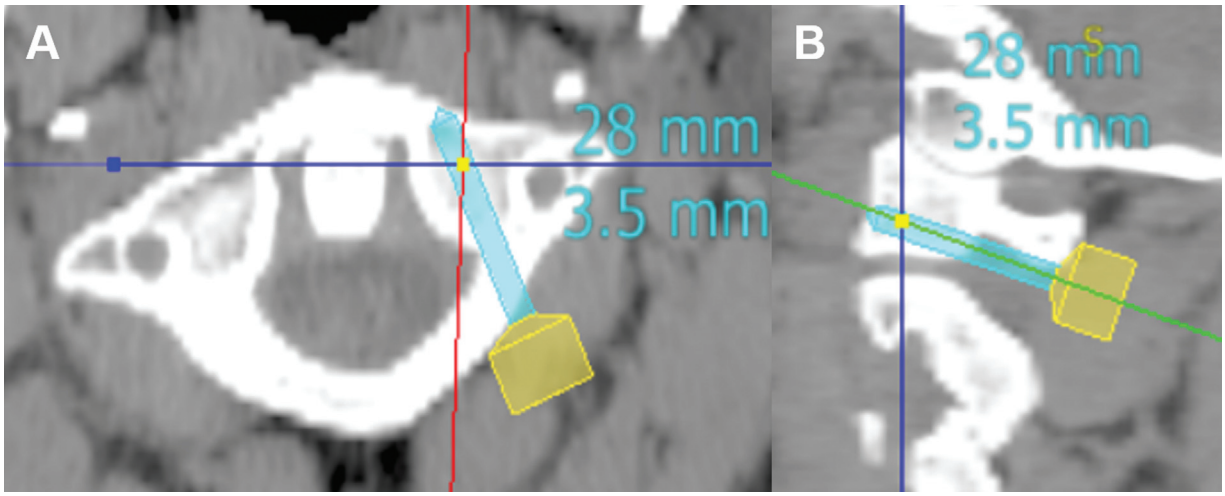

Fig. 2 Medida da trajetória do parafuso na massa lateral de C1 (C1LM). Parafuso C1LM no plano axial (**A**) e no plano sagital (**B**).

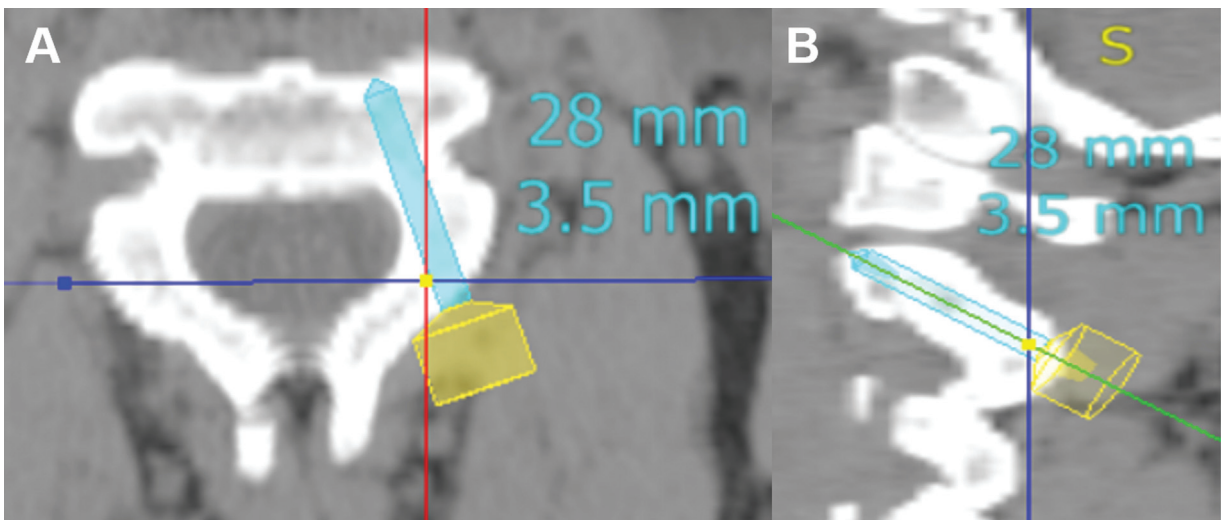

Fig. 3 Medida da trajetória do parafuso no pedículo de C2 (C2P). Parafuso C2P no plano axial (**A**) e no plano sagital (**B**).

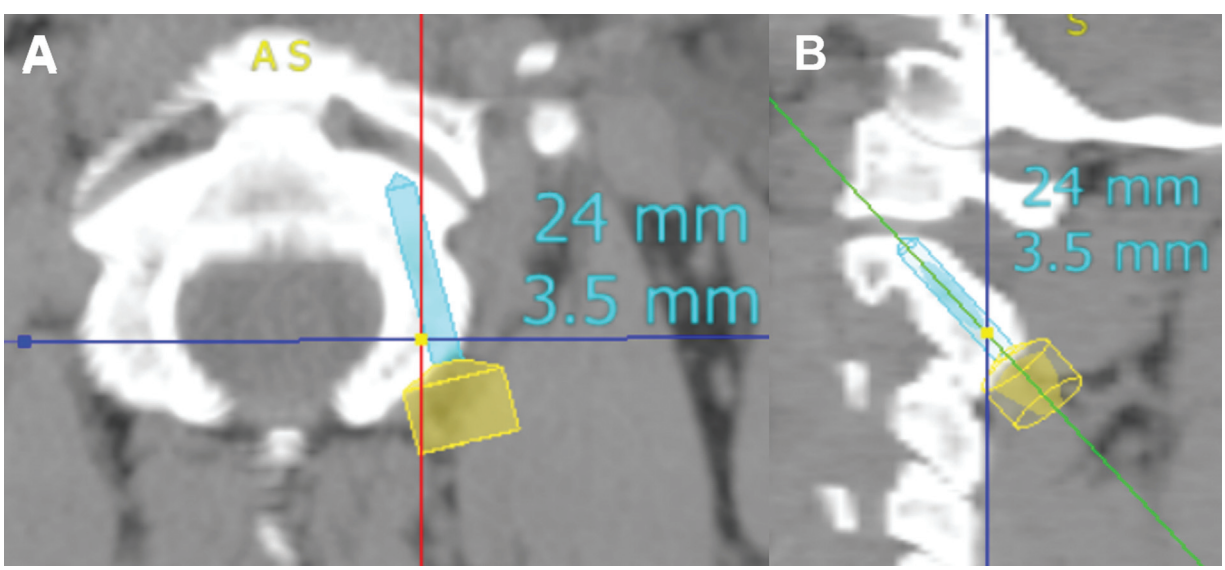

Fig. 4 Medida da trajetória do parafuso na *pars* de C2. Parafuso na *pars* de C2 no plano axial (**A**) e no plano sagital (**B**).

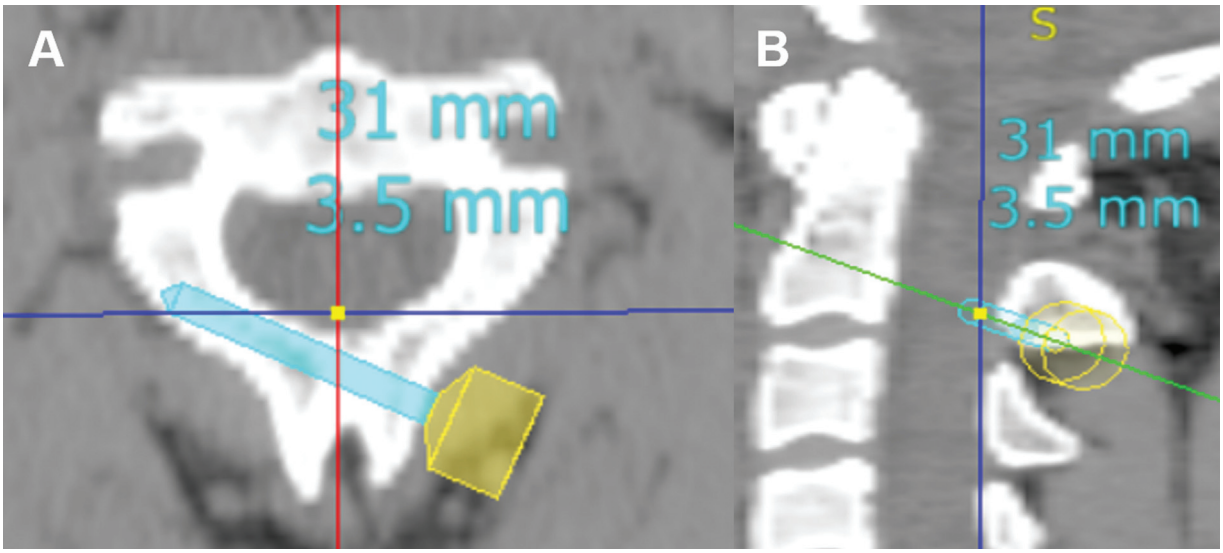

Fig. 5 Medida da trajetória do parafuso C2 laminar (C2L). Parafuso C2L no plano axial (**A**) e no plano sagital (**B**).

Análise Estatística

Uma análise de confiabilidade interobservador usando o *kappa* de Cohen foi realizada para determinar a concordância entre os investigadores.

Além disso, as estatísticas descritivas foram calculadas. A identificação de diferenças estatisticamente significativas entre os gêneros foi baseada no teste t para amostras independentes, considerando o valor de $p < 0{,}05$ como significativo.

Os dados foram analisados com software estatístico IBM SPSS Statistics for Windows, versão 26 (IBM Corp., Armonk, NY, EUA).

Resultados

A ►**Tabela 1** mostra a idade dos pacientes, separados por gênero. Todas as medidas apresentaram boa concordância interobservador ($K > 0{,}4$), à exceção do comprimento do parafuso C1LM (►**Tabela 2**). A► **Tabela 3** descreve o comprimento médio e os ângulos de cada trajetória do parafuso. A comparação das medidas por gênero (►**Tabela 4**) demonstra que o comprimento médio dos parafusos no sexo masculino foi maior nas trajetórias de C1C2TA e C2L. Não houve diferenças estatisticamente significativas entre os gêneros quanto ao comprimento dos parafusos C1LM, C2P e da *pars* de C2 ($p > 0{,}05$). Além disso, os ângulos de todas as trajetórias não apresentaram diferenças estatísticas significativas entre os gêneros.

Tabela 1 Idade da amostra por gênero

		Idade	
Gênero	*n*	Média	Desvio padrão
Masculino	26	40,08	15,81
Feminino	24	45,38	14,45
Total	50	42,62	15,25

Discussão

A fixação atlantoaxial posterior é necessária para proporcionar estabilidade, reduzir a deformidade e prevenir lesões neurológicas. Hoje, as técnicas mais utilizadas para artrodese atlantoaxial posterior são os parafusos C1C2TA e as fixações com haste que incluem o parafuso C1LM combinado aos parafusos C2P, da *pars* de C2 ou C2L.[10] Estes procedimentos apresentam alta taxa de fusão e fixação rígida imediata, eliminando a necessidade de órtese externa pós-operatória.[11]

Os construtos de parafusos são escolhidos com base na anatomia óssea e vascular C1-C2 do paciente, na lesão patológica específica e na experiência e conforto do cirurgião.[12] Como a anatomia do complexo C1-C2 é variável, uma TC cervical ou ressonância magnética (RM) pré-operatória é altamente recomendada para determinar a viabilidade anatômica e a trajetória segura do parafuso e evitar complicações relacionadas à sua colocação.[5]

Embora vários autores tenham descrito as trajetórias de parafusos mais utilizadas para a fixação atlantoaxial posterior, poucos estudos analisaram todas estas trajetórias em uma mesma população. Além disso, não há relatos de referências anatômicas para estes parafusos na população portuguesa. Assim, o presente estudo é essencial para a obtenção de referências anatômicas e se soma ao conhecimento existente. A ►**Tabela 5** compara as trajetórias de cada parafuso no presente estudo e na literatura internacional.

A fixação com parafuso transarticular, introduzida por Magerl, oferece alta estabilidade e taxas de fusão entre 92% e 100%.[5] No entanto, esta técnica requer redução do complexo C1-C2 antes da colocação do parafuso e está associada ao risco de lesão da artéria vertebral, principalmente em indivíduos com AV de trajeto elevado.[13]

Nogueira-Barbosa et al.[14] analisaram 100 TCs para determinar as medidas morfométricas do osso atlantoaxial relacionadas à técnica de fixação com parafusos transarticulares. Estes autores observaram que, no sexo masculino, o

Tabela 2 Teste de confiabilidade interobservador do comprimento e da angulação de cada parafuso

Trajetória do parafuso		Confiabilidade interobservador
C1C2TA	Comprimento	0,441
	Ângulo medial	0,598
	Ângulo cranial	0,674
C1LM	Comprimento	0,214
	Ângulo medial	0,691
	Ângulo cranial	0,427
C2P	Comprimento	0,709
	Ângulo medial	0,828
	Ângulo cranial	0,747
Pars de C2	Comprimento	0,573
	Ângulo medial	0,795
	Ângulo cranial	0,784
C2L	Comprimento	0,593
	Ângulo medial	0,605
	Ângulo cranial	0,651

Abreviações: C1C2TA, C1-C2 transarticular; C1LM, Massa lateral de C1; C2L, C2 laminar; C2P, pedículo de C2.

comprimento do parafuso era de 39 mm, o ângulo medial era de 8° e o ângulo cranial era de 59°. Nas mulheres, o comprimento do parafuso e os ângulos medial e cranial eram de 37 mm, 7° e 57°, respectivamente. Os resultados do presente estudo são semelhantes.

Para diminuir a dificuldade da fixação transarticular, Harms e Melcher introduziram uma técnica de fixação C1-C2 com parafuso C1LM combinado a parafusos C2P ou na *pars* de C2. Esta técnica gera boa resistência biomecânica e permite a redução intraoperatória do complexo atlantoaxial.[15] Além disso, as trajetórias dos parafusos C2P e da *pars* de C2 são mais mediais em comparação com o parafuso C1C2TA, o que reduz o risco de lesão da AV.[16] Apesar destas vantagens, ainda há risco de lesão neurológica ou da AV.[13]

A angulação medial do parafuso C1LM maximiza a margem de segurança; qualquer angulação lateral é insegura devido ao risco de violação do forame vertebral e lesão da AV.[17] A colocação do parafuso C1LM também pode causar lesão pós-operatória do nervo C2 e sangramento maciço do plexo venoso abaixo do arco posterior de C1 durante a exposição do seu ponto de entrada.[8]

Estudos anatômicos anteriores descreveram diferentes comprimentos e ângulos do parafuso C1LM, dependendo do ponto de entrada e da anatomia de cada paciente.[7,18–21] Também há evidências de que os ângulos de trajetória têm implicações nos comprimentos dos parafusos. Hu Y et al. conduziram um estudo para determinar o ponto de entrada ideal, o ângulo medial e o comprimento efetivo para a fixação segura dos parafusos C1LM. Estes autores concluíram que um ângulo medial maior implicava maior comprimento do parafuso. O ponto de entrada ideal era no meio do processo articular inferior posterior de C1, 2 mm acima da superfície articular. O ângulo cefálico fixo de 15° foi utilizado; os autores determinaram que o ângulo medial ideal para reduzir o risco de lesão medular e da AV era de 21° e que o comprimento do parafuso C1LM deveria ser 22 mm.[21] Simsek et al.[18] relataram que o ângulo cranial ideal do parafuso era de 15° usando o mesmo ponto de entrada do nosso estudo. O comprimento do parafuso no interior da massa lateral e o ângulo medial, medido no lado direito da vértebra C1, foram de 20 mm e 14°, respectivamente. No entanto,

Tabela 3 Comprimento e angulação da trajetória de cada parafuso

		n	Mínimo	Máximo	Média	Desvio padrão
C1C2TA	Comprimento	50	28,00	40,00	34,12	3,19
	Ângulo medial	50	2,00	13,00	6,24	3,06
	Ângulo cranial	50	45,00	70,00	59,25	5,68
C1LM	Comprimento	50	23,00	33,00	27,12	2,15
	Ângulo medial	50	4,00	28,00	15,82	5,07
	Ângulo cranial	50	6,00	25,00	13,53	4,80
C2P	Comprimento	50	19,00	28,00	23,44	2,49
	Ângulo medial	50	18,00	38,00	27,40	4,88
	Ângulo cranial	50	18,00	43,00	30,41	7,27
Pars de C2	Comprimento	50	14,00	24,00	16,84	2,08
	Ângulo medial	50	9,00	33,00	20,09	6,83
	Ângulo cranial	50	31,00	60,00	47,53	6,97
C2L	Comprimento	50	24,00	33,00	29,10	2,48
	Ângulo medial	50	36,00	59,00	49,80	4,71
	Ângulo cranial	50	3,50	34,50	21,56	7,76

Abreviações: C1C2TA, C1-C2 transarticular; C1LM, Massa lateral de C1; C2L, C2 laminar; C2P, pedículo de C2.

Tabela 4 Comprimento e angulação da trajetória de cada parafuso por gênero

Trajetória do parafuso		Gênero	*n*	Média	Desvio padrão	Erro padrão	*Valor-p*
C1C2TA	Comprimento	Masculino	26	35,15	2,66	0,52	0,020
		Feminino	24	33,00	3,39	0,69	
	Ângulo medial	Masculino	26	5,71	2,78	0,55	0,207
		Feminino	24	6,81	3,30	0,67	
	Ângulo cranial	Masculino	26	58,79	5,21	1,02	0,555
		Feminino	24	59,75	6,23	1,27	
C1LM	Comprimento	Masculino	26	27,69	2,09	0,41	0,050
		Feminino	24	26,50	2,09	0,43	
	Ângulo medial	Masculino	26	16,46	5,26	1,03	0,357
		Feminino	24	15,13	4,86	0,99	
	Ângulo cranial	Masculino	26	13,12	4,78	0,94	0,531
		Feminino	24	13,98	4,90	1,00	
C2P	Comprimento	Masculino	26	23,58	2,58	0,51	0,690
		Feminino	24	23,29	2,44	0,49	
	Ângulo medial	Masculino	26	27,00	4,18	0,82	0,551
		Feminino	24	27,83	5,59	1,14	
	Ângulo cranial	Masculino	26	28,60	7,00	1,37	0,066
		Feminino	24	32,38	7,18	1,47	
Pars de C2	Comprimento	Masculino	26	17,29	2,27	0,45	0,131
		Feminino	24	16,38	1,77	0,36	
	Ângulo medial	Masculino	26	18,83	6,42	1,26	0,176
		Feminino	24	21,46	7,12	1,45	
	Ângulo cranial	Masculino	26	46,10	6,90	1,35	0,131
		Feminino	24	49,08	6,85	1,40	
C2L	Comprimento	Masculino	26	30,15	2,29	0,45	0,001
		Feminino	24	27,96	2,18	0,44	
	Ângulo medial	Masculino	26	48,96	4,58	0,90	0,193
		Feminino	24	50,71	4,77	0,97	
	Ângulo cranial	Masculino	26	20,92	8,11	1,59	0,551
		Feminino	24	22,25	7,47	1,52	

Abreviações: C1C2TA, C1-C2 transarticular; C1LM, Massa lateral de C1; C2L, C2 laminar; C2P, pedículo de C2.

devido ao arco posterior de C1 sobrejacente, este comprimento deve aumentar para permitir a colocação da haste na cabeça poliaxial do parafuso. Rocha et al.[20] determinaram que o comprimento ideal de parafusos de colocação bicortical na presença de arco posterior C1 sobrejacente era de 30 mm com ângulos medial e cranial de 17° e 22°, respectivamente.[20] No nosso estudo, o comprimento do parafuso C1LM foi de 27 mm, com ângulo medial de 16° e ângulo cranial de 14°.

A vantagem da técnica do parafuso C2P em relação ao parafuso C1C2TA é exigir um ângulo de abordagem menos agudo.[16] No entanto, a largura e a altura do pedículo de C2 limitam a colocação do parafuso.[22]

Alguns estudos afirmam que o parafuso C2P fornece maior estabilidade biomecânica quando comparado com os parafusos da *pars* de C2 e C2L.[23–25] Assim, a colocação de parafusos C2L ou na *pars* de C2 é uma alternativa importante quando a anatomia cervical do paciente impede o uso de parafusos C2P, como nos casos de hipoplasia de pedículo de C2 ou AV de trajeto elevado.[11,12,26]

Chin et al.[27] realizaram um estudo semelhante, com TCs de 34 pacientes, para avaliação da trajetória ideal do parafuso através de cada pedículo de C2. Os autores concluíram que, no lado direito, o comprimento do parafuso e os ângulos medial e cranial eram de 22 mm, 28° e 23°, respectivamente. No nosso estudo, o comprimento do parafuso C2P e o ângulo medial foram semelhantes, mas o ângulo cranial foi de 30°.

Sai Kiran et al.[24] avaliaram a segurança e a precisão da colocação guiada por fluoroscopia anatômica e lateral de parafusos na *pars* de C2. Estes autores determinaram que a

Tabela 5 Comparação entre as medidas do parafuso no presente estudo com as descritas na literatura internacional

					Literatura internacional						
Trajetória	**Estudo Atual**				**Nogueira-Barbosa et al.**[14]	**Young Hu et al.**[21]	**Simsek et al.**[18]	**Rocha et al.**[20]	**Chin et al.**[27]	**Kiran et al.**[24]	**Dean et al.**[28]
	Gênero	***n***	**Média**	**Total**							
Comprimento de C1C2TA	Masculino	26	35,15	34,12	38,86						
	Feminino	24	33,00		36,99						
Ângulo medial de C1C2TA	Masculino	26	5,71	6,24	7,57						
	Feminino	24	6,81		7,48						
Ângulo cranial de C1C2TA	Masculino	26	58,79	59,25	58,64						
	Feminino	24	59,75		57,30						
Comprimento de C1LM	Masculino	26	27,69	27,12		21,86	19,59	30,40			
	Feminino	24	26,50								
Ângulo medial de C1LM	Masculino	26	16,46	15,82		20,86	13,50	16,70			
	Feminino	24	15,13								
Ângulo cranial de C1LM	Masculino	26	13,12	13,53		15,00	15,20	21,70			
	Feminino	24	13,98								
Comprimento de C2P	Masculino	26	23,58	23,44					22,10		
	Feminino	24	23,29								
Ângulo medial de C2P	Masculino	26	27,00	27,40					27,90		
	Feminino	24	27,83								
Ângulo cranial de C2P	Masculino	26	28,60	30,41					23,00		
	Feminino	24	32,38								
Comprimento da*pars* de C2	Masculino	26	17,19	16,8						16,40	
	Feminino	24	16,38								
Ângulo medial da pars de C2	Masculino	26	18,83	20,09						22,70	
	Feminino	24	21,46								
Ângulo cranial da pars de C2	Masculino	26	46,10	47,53						30,00	
	Feminino	24	49,08								
Comprimento de C2L	Masculino	26	30,15	29,10							28,80
	Feminino	24	27,96								
Ângulo lateral de C2L	Masculino	26	48,96	49,80							42,45
	Feminino	24	50,71								
Ângulo cranial de C2L	Masculino	26	20,92	21,56							
	Feminino	24	22,25								

Abreviações: C1C2TA, C1-C2 transarticular; C1LM, Massa lateral de C1; C2L, C2 laminar; C2P, pedículo de C2.

colocação de um parafuso com 16 mm de comprimento e angulação medial e cranial de 23° e 30°, respectivamente, era segura. Embora o comprimento do parafuso e o ângulo medial tenham sido semelhantes aos relatados por Sai Kiran et al.,[24] o ângulo cranial foi maior no nosso estudo. Esta diferença pode ser decorrente do uso de outro plano de referência.

O parafuso C2L de cruzamento bilateral, descrito por Wright, evita o risco de lesão da AV por não ser posicionado perto do forame transverso.[9] A colocação deste parafuso é segura e fácil e não requer fluoroscopia ou navegação espinhal. No entanto, os parafusos C2L são associados ao maior risco de lesão do canal espinhal por uma violação cortical ventral.[15]

Dean et al.[28] avaliaram as dimensões mais importantes das vértebras C2 para a colocação do parafuso laminar por meio de medidas obtidas por meio de TC. Estes autores concluíram que o comprimento do parafuso C2L era de 29 mm e o ângulo lateral era de 42°. No presente estudo, o comprimento do parafuso foi o mesmo relatado por Dean et al.,[28] mas com ângulo lateral de 50°.

Até onde temos conhecimento, nosso estudo é o primeiro a fazer uma descrição completa das trajetórias dos parafusos mais usados para fixação atlantoaxial posterior na mesma população. Além disso, é o primeiro estudo a fornecer referências anatômicas para colocação posterior de parafusos C1-C2 em uma população portuguesa.

No entanto, as limitações do nosso estudo devem ser discutidas. O comprimento e os ângulos dos parafusos foram medidos apenas no lado direito das vértebras C1 e C2. Além disso, todas as medidas foram feitas manualmente e dependem do investigador. Para superar esta limitação, o comprimento e os ângulos do parafuso foram determinados por dois investigadores e uma boa concordância foi obtida para todas as medidas, exceto uma.

Conclusão

A instrumentação na cirurgia da porção superior da coluna cervical pode causar complicações catastróficas e cuidados extremos devem ser tomados para minimizar estes eventos. O presente estudo fornece referências atlantoaxiais importantes que podem ajudar os cirurgiões de coluna a colocar os parafusos de forma adequada, especialmente na impossibilidade de navegação intraoperatória. Porém, devido às variações anatômicas do complexo C1-C2, estes dados podem ser apenas como guias aproximados e não são suficientes para o implante seguro e eficaz de parafusos. Assim, se estes implantes forem considerados, a realização de TC pré-operatória com análise anatômica detalhada é essencial para determinar a trajetória ideal dos parafusos.

Suporte Financeiro
Os autores não têm informações financeiras a declarar.

Conflito de Interesses
Os autores não têm conflitos de interesse a declarar.

Referências

1 Lopez AJ, Scheer JK, Leibl KE, Smith ZA, Dlouhy BJ, Dahdaleh NS. Anatomy and biomechanics of the craniovertebral junction. Neurosurg Focus 2015;38(04):E2
2 Yang SY, Boniello AJ, Poorman CE, Chang AL, Wang S, Passias PG. A review of the diagnosis and treatment of atlantoaxial dislocations. Global Spine J 2014;4(03):197–210
3 Gautschi OP, Payer M, Corniola MV, Smoll NR, Schaller K, Tessitore E. Clinically relevant complications related to posterior atlantoaxial fixation in atlanto-axial instability and their management. Clin Neurol Neurosurg 2014;123:131–135
4 Lyons C, Ross M, Elliott R, Tall M. Atlantoaxial instability in a patient with neck pain and ankylosing spondylitis. Mil Med 2018; 183(9-10):e654–e657
5 Chen Q, Brahimaj BC, Khanna R, et al. Posterior atlantoaxial fusion: a comprehensive review of surgical techniques and relevant vascular anomalies. J Spine Surg 2020;6(01): 164–180
6 Jeanneret B, Magerl F. Primary posterior fusion C1/2 in odontoid fractures: indications, technique, and results of transarticular screw fixation. J Spinal Disord 1992;5(04):464–475
7 Harms J, Melcher RP. Posterior C1-C2 fusion with polyaxial screw and rod fixation. Spine (Phila Pa 1976) 2001;26(22):2467–2471
8 Huang D-G, Hao D-J, He B-R, et al. Posterior atlantoaxial fixation: a review of all techniques. Spine J 2015;15(10):2271–2281
9 Wright NM. Posterior C2 fixation using bilateral, crossing C2 laminar screws: case series and technical note. J Spinal Disord Tech 2004;17(02):158–162
10 Liu S, Song Z, Liu L, et al. Biomechanical evaluation of C1 lateral mass and C2 translaminar bicortical screws in atlantoaxial fixation: an in vitro human cadaveric study. Spine J 2018;18(04): 674–681
11 Sugawara T, Higashiyama N, Kaneyama S, Sumi M. Accurate and Simple Screw Insertion Procedure With Patient-Specific Screw Guide Templates for Posterior C1-C2 Fixation. Spine (Phila Pa 1976) 2017;42(06):E340–E346
12 Du JY, Aichmair A, Kueper J, Wright T, Lebl DR. Biomechanical analysis of screw constructs for atlantoaxial fixation in cadavers: a systematic review and meta-analysis. J Neurosurg Spine 2015; 22(02):151–161
13 Rajinda P, Towiwat S, Chirappapha P. Comparison of outcomes after atlantoaxial fusion with C1 lateral mass-C2 pedicle screws and C1-C2 transarticular screws. Eur Spine J 2017;26(04): 1064–1072
14 Nogueira-Barbosa MH, Defino HL. Multiplanar reconstructions of helical computed tomography in planning of atlanto-axial transarticular fixation. Eur Spine J 2005;14(05):493–500
15 Lu X, Xu T. Advantages and Disadvantages of Traditional Atlantoaxial Fusion Techniques. In: Ni B, Guo X, Guo Q, eds. Atlantoaxial Fixation Techniques. Translational Medicine Research. Singapore: Springer; 2018:39–48
16 Sim HB, Lee JW, Park JT, Mindea SA, Lim J, Park J. Biomechanical evaluations of various c1-c2 posterior fixation techniques. Spine (Phila Pa 1976) 2011;36(06):E401–E407
17 Blagg SE, Don AS, Robertson PA. Anatomic determination of optimal entry point and direction for C1 lateral mass screw placement. J Spinal Disord Tech 2009;22(04):233–239
18 Simsek S, Yigitkanli K, Seçkin H, et al. Ideal screw entry point and projection angles for posterior lateral mass fixation of the atlas: an anatomical study. Eur Spine J 2009;18(09):1321–1325
19 Christensen DM, Eastlack RK, Lynch JJ, Yaszemski MJ, Currier BL. C1 anatomy and dimensions relative to lateral mass screw placement. Spine (Phila Pa 1976) 2007;32(08):844–848
20 Rocha R, Safavi-Abbasi S, Reis C, et al. Working area, safety zones, and angles of approach for posterior C-1 lateral mass screw placement: a quantitative anatomical and morphometric evaluation. J Neurosurg Spine 2007;6(03):247–254

21 Hu Y, Dong WX, Spiker WR, et al. An anatomic study to determine the optimal entry point, medial angles, and effective length for safe fixation using posterior C1 lateral mass screws. Spine (Phila Pa 1976) 2015;40(04):E191–E198
22 Meyer D, Meyer F, Kretschmer T, Börm W. Translaminar screws of the axis–an alternative technique for rigid screw fixation in upper cervical spine instability. Neurosurg Rev 2012;35(02):255–261
23 Chun DH, Yoon DH, Kim KN, Yi S, Shin DA, Ha Y. Biomechanical Comparison of Four Different Atlantoaxial Posterior Fixation Constructs in Adults: A Finite Element Study. Spine (Phila Pa 1976) 2018;43(15):E891–E897
24 Sai Kiran NA, Sivaraju L, Vidyasagar K, et al. Safety and Accuracy of Anatomic and Lateral Fluoroscopic-Guided Placement of C2 Pars/Pedicle Screws and C1 Lateral Mass Screws, and Freehand Placement of C2 Laminar Screws. World Neurosurg 2018;118:e304–e315
25 Lehman RA Jr, Dmitriev AE, Helgeson MD, Sasso RC, Kuklo TR, Riew KD. Salvage of C2 pedicle and pars screws using the intralaminar technique: a biomechanical analysis. Spine (Phila Pa 1976) 2008;33(09):960–965
26 Dobran M, Nasi D, Esposito DP, Iacoangeli M. Posterior Fixation with C1 Lateral Mass Screws and C2 Pars Screws for Type II Odontoid Fracture in the Elderly: Long-Term Follow-Up. World Neurosurg 2016;96:152–158
27 Chin KR, Mills MV, Seale J, Cumming V. Ideal starting point and trajectory for C2 pedicle screw placement: a 3D computed tomography analysis using perioperative measurements. Spine J 2014;14(04):615–618
28 Dean CL, Lee MJ, Robbin M, Cassinelli EH. Correlation between computed tomography measurements and direct anatomic measurements of the axis for consideration of C2 laminar screw placement. Spine J 2009;9(03):258–262