# Conceitos de alinhamento sagital e parâmetros espinopélvicos

## *Sagittal Alignment Concepts and Spinopelvic Parameters*

Cristiano Magalhães Menezes[1,2] Gabriel Carvalho Lacerda[1,2] Santiago Lamarca[1,2]

[1] Serviço de Cirurgia da Coluna, Hospital Ortopédico, Belo Horizonte, MG, Brasil
[2] Serviço de Cirurgia da Coluna, Hospital Vila da Serra, Belo Horizonte, MG, Brasil

**Endereço para correspondência** Cristiano Magalhães Menezes, MD, PhD, Columna Instituto, Rua Conde de Linhares, 278, Cidade Jardim, 30380-030, Belo Horizonte, MG, Brasil (e-mail: cristiano@columnainstituto.com).

Rev Bras Ortop 2022;58(1):1–8.

**Resumo**

A cirurgia da coluna continua a expandir seus horizontes para cuidar dos pacientes incapacitados com dor e deformidades. Desde a última década, nosso conhecimento sobre o alinhamento espinal, do crânio à pelve, aumentou consideravelmente. Portanto, faz-se necessária a expansão de tal conhecimento para o ortopedista geral, para que possamos proporcionar melhores cuidados para essa população.

O alinhamento espinal global é um conceito crítico no entendimento do impacto ocasionado pela condição patológica (doença degenerativa, trauma, deformidade) e mesmo do seu tratamento, como na instrumentação e artrodese da coluna. O tratamento de qualquer doença na coluna deve incluir o entendimento da complexidade do alinhamento espinopélvico.

A princípio, todos os parâmetros parecem puramente matemáticos e pouco aplicáveis à realidade do leitor mais desatento. Mas, aos poucos, fica claro que, como tudo em ortopedia, a biomecânica faz parte essencial do conhecimento do sistema musculoesquelético, tornando mais claras as lógicas da fisiologia do movimento.

O conhecimento dos conceitos de alinhamento sagital e dos parâmetros espinopélvicos proporcionam uma melhor compreensão dos esqueletos axial e apendicular, além de um melhor entendimento dos processos fisiológicos e adaptativos da coluna frente ao processo degenerativo crescente que ocorre ao longo da vida.

**Palavras-chave**

- coluna vertebral/cirurgia
- parâmetros espinopélvicos
- fusão vertebral
- alinhamento sagital

**Abstract**

Spinal surgery continues to expand its horizons to care for disabled patients presenting pain and deformities. Over the past decade, our knowledge of spinal alignment, from the skull to the pelvis, has increased considerably. Such knowledge must expand to reach general orthopedists and improve the care required for so many people.

Global spinal alignment is a critical concept in understanding the impact of pathological conditions (degenerative diseases, traumas, deformities) and their treatment,

**recebido**
20 de Dezembro de 2020
**aceito**
22 de Novembro de 2021
**article Publicado on-line**
Março 11, 2022

**DOI** https://doi.org/10.1055/s-0042-1742602.
**ISSN** 0102-3616.

© 2022. Sociedade Brasileira de Ortopedia e Traumatologia. All rights reserved.
This is an open access article published by Thieme under the terms of the Creative Commons Attribution-NonDerivative-NonCommercial-License, permitting copying and reproduction so long as the original work is given appropriate credit. Contents may not be used for commercial purposes, or adapted, remixed, transformed or built upon. (https://creativecommons.org/licenses/by-nc-nd/4.0/)

Thieme Revinter Publicações Ltda., Rua do Matoso 170, Rio de Janeiro, RJ, CEP 20270-135, Brazil

including spinal instrumentation and arthrodesis. Therefore, the treatment of any spinal disease must include the knowledge of the complexity of the spinopelvic alignment.

At first, all parameters seem like pure mathematics, hardly applicable to the everyday life of the inattentive reader. However, it gradually becomes clear that, like everything else in orthopedics, biomechanics is an essential part of the knowledge of the musculoskeletal system, revealing the logic behind the physiology of movements.

The knowledge of the sagittal alignment concepts and spinopelvic parameteres provide a better comprehension of the axial and appendicular skeletons, increasing the understanding of the physiological and adaptive spinal processes in the face of the degenerative process that increases throughout life.

**Keywords**
- spine/surgery
- spinopelvic parameters
- spinal fusion
- sagittal alignment

## Introdução

A distinção entre alinhamento e equilíbrio, um tanto evidente para engenheiros, fisiologistas e coreógrafos, não é tão óbvia para nós, cirurgiões ortopédicos. O equilíbrio sagital é dinâmico, com a apreciação do indivíduo em movimento. O alinhamento ideal da coluna vertebral nos planos sagital e coronal é equivocadamente descrito como equilíbrio, por exemplo, quando estamos interpretando radiografias panorâmicas da coluna. Enfim, aqui queremos deixar claro o conceito de *estabilidade com o movimento*, o qual é um processo contínuo que define o equilíbrio.

Estes conceitos ganharam importância com base nas investigações de Schwab et al.[1] Antes, havia poucos trabalhos na literatura sobre o assunto, mas o número de publicações aumentou exponencialmente na última década.

No plano sagital, a coluna vertebral normal apresenta quatro curvaturas (cifoses torácica e sacral, e lordoses cervical e lombar) que estão correlacionadas, o que permite o correto alinhamento corporal para ficar em pé e caminhar, com distribuição equitativa de forças ao longo da coluna vertebral em direção aos membros inferiores.

Sabe-se que há variações dessas curvaturas, consideradas normais, mas, quando ocorrem processos patológicos ou mesmo o próprio envelhecimento, esse alinhamento sagital pode ser modificado devido à alteração da distribuição das curvas. Esse desequilíbrio leva a uma cascata de mecanismos de adaptação, mas com alto custo energético para o corpo humano. Essas mudanças ocorrem nas extremidades inferiores e na pelve, e acarretam uma alteração no alinhamento da coluna.[1]

Com relação ao alinhamento no plano sagital, Hardacker et al.[2] propõem os seguintes parâmetros:

- Lordose cervical: 30° a 50°. Igualmente distribuída pela coluna cervical, com seu ápice em C4-C5.
- Cifose torácica: 20° a 50°. Aumenta com a idade, principalmente após os 40 anos, sendo o aumento maior nas mulheres.
- Lordose lombar (LL): 30° a 80°. Dois terços da LL ocorre entre L4 e S1.

Alterações em qualquer um dos componentes do alinhamento sagital levarão a alterações compensatórias em segmentos adjacentes.

## Cascata de Desalinhamento Sagital

Considera-se que um indivíduo com a coluna vertebral corretamente alinhada tem a necessidade de gasto de energia basal quase imperceptível para se manter na posição vertical. Ao contrário, uma pessoa com a coluna desalinhada necessita de um grande esforço para se manter em pé, e, muitas vezes, necessita do auxílio de muletas para uma melhor distribuição do peso corporal. Diante disso, entende-se que, para uma pessoa ficar ereta, são necessários três componentes: uma coluna vertebral alinhada, uma boa distribuição do peso corporal, e um apoio adequado com a utilização de músculos estabilizadores.

Os mecanismos de defesa acionados quando há um desalinhamento sagital são: a utilização da musculatura estabilizadora, que leva a um aumento do gasto energético; a modificação da posição do sacro (inclinação pélvica, *pelvic tilt*, PT, em inglês); e as flexões do quadril e do joelho (►**Figs. 1a** e **1b**).

Pacientes jovens ou com bom tônus muscular têm maior capacidade de lidar com essa situação, o que não vale para pessoas mais velhas ou com menor tônus. A piora do alinhamento com o aumento da idade acontece uma vez que, além de esgotar o sistema muscular, a deformidade contribui para a aceleração do processo degenerativo dos discos e, ademais, pacientes com a idade mais avançada também desenvolvem osteoartrose nos joelhos e quadris, o que aumenta significativamente o consumo de energia e, consequentemente, a dor.[3]

## Apresentações clínicas

Em pacientes mais jovens, o desalinhamento sagital da coluna vertebral ocorre nos casos de deformidades, como escoliose (não apenas desvio no plano coronal, como também no plano sagital), doença de Scheuermann, e na presença de espondilolistese, principalmente dos tipos displásico ou traumático.

Nos adultos, essas apresentações clínicas são observadas como progressões naturais da falta de tratamento ou do manejo incorreto (lesões iatrogências) das doenças supracitadas, ou ainda, decorrentes de fraturas osteoporóticas.

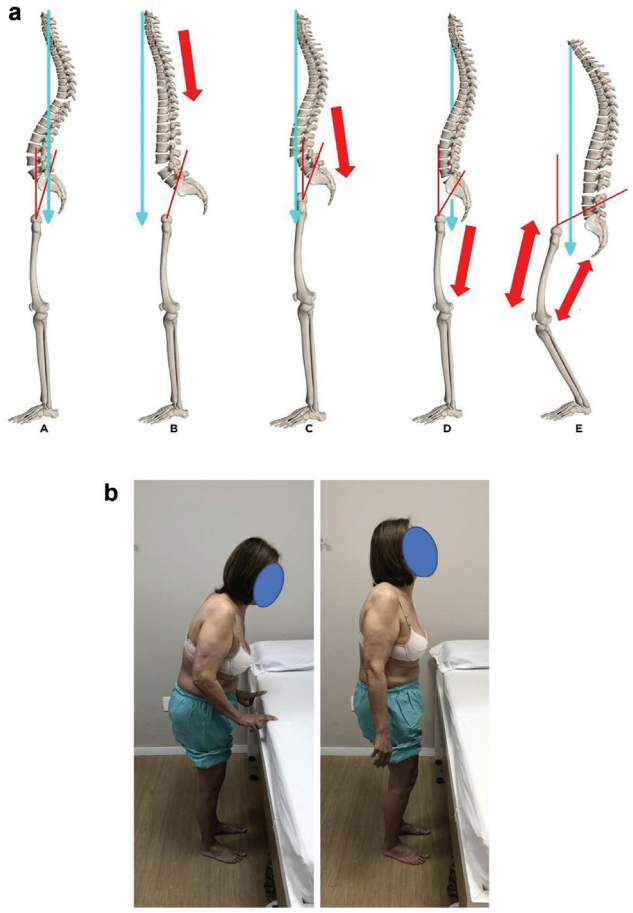


**Fig. 1** (**a**) Mecanismos compensatórios em pacientes com perda variável de lordose lombar ou cifose torácica. (A) Uma coluna normal. (B) Extensão ativa da coluna torácica, resultando em hipocifose. (C) Extensão ativa de segmentos lombares adjacentes, resultando em uma distribuição atípica da lordose lombar. (D) Retroversão pélvica com aumento da inclinação pélvica. (E) Flexão dos joelhos, resultando em um aumento adicional na inclinação pélvica e, mais tarde, translação posterior do tronco. (**b**) Paciente apresentando mecanismos de defesa diante de um desequilíbrio sagital: retroversão pélvica e flexão dos joelhos e quadris.

## Principais medidas radiográficas do alinhamento sagital

Para avaliar o alinhamento sagital corretamente, a radiografia panorâmica da coluna é o estudo "padrão-ouro", pois permite a completa observação da coluna e de sua posição em relação ao sacro, às cabeças femorais, e à orientação do fêmur.[4–6]

A principal virtude desse exame é a objetividade que ele proporciona na avaliação do alinhamento da coluna, o que não só revelará a magnitude da deformidade, como também permitirá que se faça um planejamento pré-operatório preciso para restaurar esse alinhamento.[7]

Há cerca de 15 anos, começou a ser utilizada uma nova tecnologia no que diz respeito ao estudo por imagem do corpo, a EOS (EOS imaging, Paris, França) que permite, com doses de radiação muito baixas, estudar o indivíduo de uma forma mais global, com inclusão dos membros inferiores no estudo.[8]




**Fig. 2** Eixo vertical sagital.

Além disso, atualmente existem programas de computador que permitem que as medições apresentadas a seguir sejam realizadas de forma rápida e eficiente, como o Surgimap (Nemaris, Inc., Nova York, NY, Estados Unidos) e SagittalMeter.

Para o estudo do alinhamento sagital, as principais medidas a serem avaliadas na radiografia panorâmica da coluna são:

- **Eixo vertical sagital (*sagittal vertical axis*, SVA, em inglês):** é usado para localizar a posição da cabeça em relação ao centro de gravidade normal. É uma linha reta que vai do centro do corpo vertebral de C7 até a ponta da plataforma superior do sacro (►**Fig. 2**). Seu valor pode ser positivo (normal), negativo ou neutro, dependendo de onde a linha passa em relação a S1. Seu valor normal é $< 5$ cm, e está correlacionado com o índice de qualidade de vida relacionada à saúde (QVRS).[1,7]
- **Inclinação do sacro (*sacral slope*, SS, em inglês):** é o ângulo formado entre a plataforma superior de S1 e uma linha horizontal que atinge a porção mais alta do sacro. Tem em média 40°, com variação de 20° a 65°.[5]
- **Incidência pélvica (*pelvic incidence*, PI, em inglês):** é o ângulo obtido entre uma linha perpendicular ao centro da plataforma sacral e outra, que vai do mesmo ponto ao

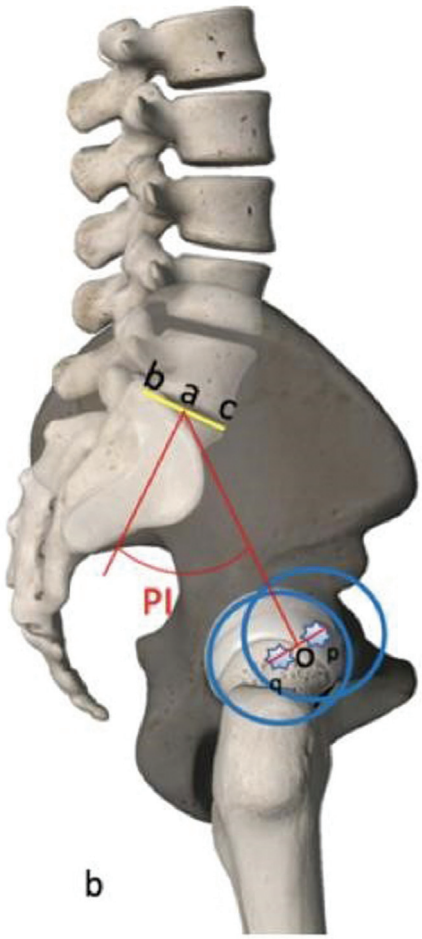


**Fig. 3** Incidência pélvica.

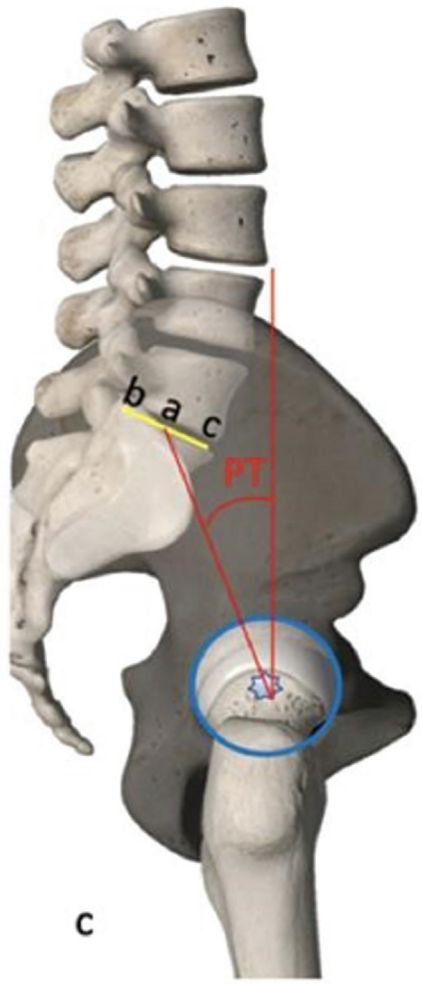


**Fig. 4** Inclinação pélvica (PT).

centro da cabeça femoral (►**Fig. 3**). Esse ângulo indica a inclinação com que o sacro se articula com a pelve. Tem o valor médio de 51°, com uma amplitude de 34° a 84°. Este ângulo tende a ser fixo no adulto, e não se altera com o posicionamento do paciente.[1]

- **Inclinação pélvica (*pelvic tilt*, PT, em inglês):** é o ângulo entre uma linha vertical que começa no centro da cabeça femoral e outra, que começa no mesmo ponto e vai até o centro da plataforma de S1. Esse ângulo descreve a rotação da pelve em relação às cabeças femorais (►**Fig. 4**). Seu valor médio costuma ser de 12°, com uma faixa de 5° a 30°. Este ângulo muda de maneira compensatória (é um ângulo postural).[5]

A PT está diretamente relacionada à PI (►**Fig. 5**). Se a PI aumenta, a PT também aumenta, embora não de forma proporcional. Existe uma relação geométrica entre todos esses ângulos, de forma que a PI é igual à soma dos ângulos da PT e da SS, ou seja, PI = PT + SS.[1]

Para minimizar o consumo de energia, a tendência da pelve é se alinhar com o sacro, ou seja, sua angulação é modificada para atingir uma linha femoral-sacral vertical (►**Fig. 5**). Mas quando essa linha se torna horizontal, há uma retroversão pélvica crescente. Nesse momento, os mecanismos de defesa tornam-se insuficientes, e há um desalinhamento sagital.

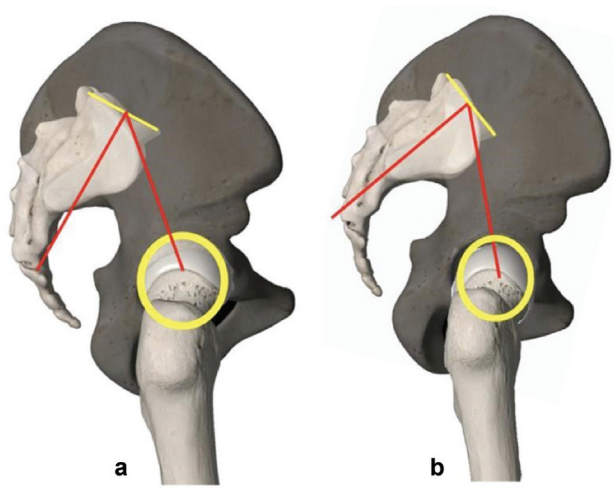


**Fig. 5** (**a**) Incidência pélvica baixa devido à menor inclinação para frente do sacro na pelve. (**b**) O sacro está mais inclinado para a frente dentro da pelve, o que corresponde a uma alta incidência pélvica.[2]

Um aumento na PT é acompanhado por um aumento no torque pélvico, que é o momento de torção do peso corporal,

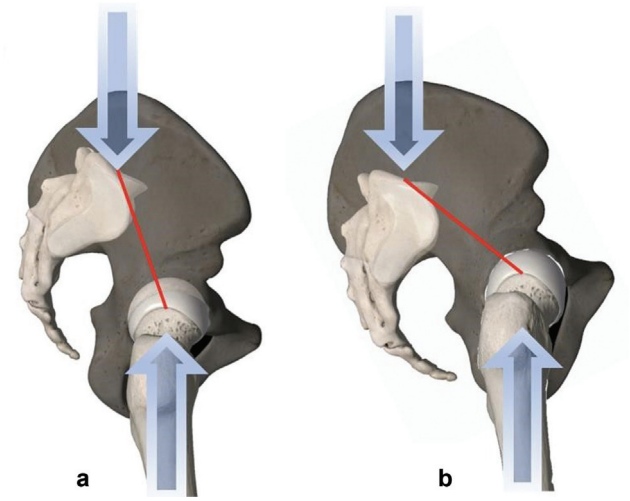


**Fig. 6** (**a**) Com um ângulo de inclinação pélvica baixo, a linha sacrofemoral relativamente vertical ("linha mágica", em vermelho), o eixo da carga de peso do tronco sobre o sacro, e o da força de reação do chão sobre a articulação dos quadris estão próximos uns dos outros, resultando em baixo torque pélvico. (**b**) O aumento da inclinação pélvica ("linha mágica" relativamente horizontal, em vermelho) eleva a distância entre as forças, resultando em maior torque pélvico. Entre esses dois desenhos, o torque aumenta aproximadamente quatro vezes.[2]

aplicado principalmente na pelve e no sacro, e a força de reação do solo, aplicada principalmente na pelve e no acetábulo (►**Fig. 6**). Portanto, à medida que a PT aumenta, há um aumento do esforço muscular compensatório para estabilizar a pelve e manter a pessoa ereta. As colunas mais alinhadas têm uma PT menor (com uma linha femoral mais vertical e um torque pélvico menor).[3]

- **Ângulo espinopélvico (*spinopelvic angle*, SPA, em inglês):** é o ângulo entre uma linha que vai do centro do corpo vertebral de C7 até o centro da placa superior do sacro, e uma linha que vai desse ponto ao centro da cabeça femoral (►**Fig. 7**). É um ângulo que define a posição da pessoa, e, em pacientes com flexão de quadril, por exemplo, observa-se um aumento do seu valor.
- **Ângulo espinossacro (*spinosacral angle*, SSA, em inglês):** é um ângulo formado entre uma linha que vai do centro do corpo vertebral de C7 ao centro do planalto sacral superior, e a linha que segue ao longo da superfície da placa sacral superior (►**Fig. 8**). Está diretamente relacionado ao ângulo de inclinação do sacro, e não varia. Portanto, é um ângulo fixo.[1]

## Distribuição de lordose

Aproximadamente dois terços da LL estão entre L4 e S1. Quando a lordose total é perdida às custas da coluna lombar inferior, os níveis restantes tentam compensar aumentando a lordose segmentar, o que leva a um valor da LL normal. O mecanismo de defesa compensatório acarreta uma resposta álgica significativa.

Roussouly et al.[3] definiram quatro tipos de alinhamento sagital e consequente distribuição da lordose. Essa classificação mostra a variabilidade e a distribuição das curvas




**Fig. 7** Ângulo espinopélvico.




**Fig. 8** Ângulo espinossacro.

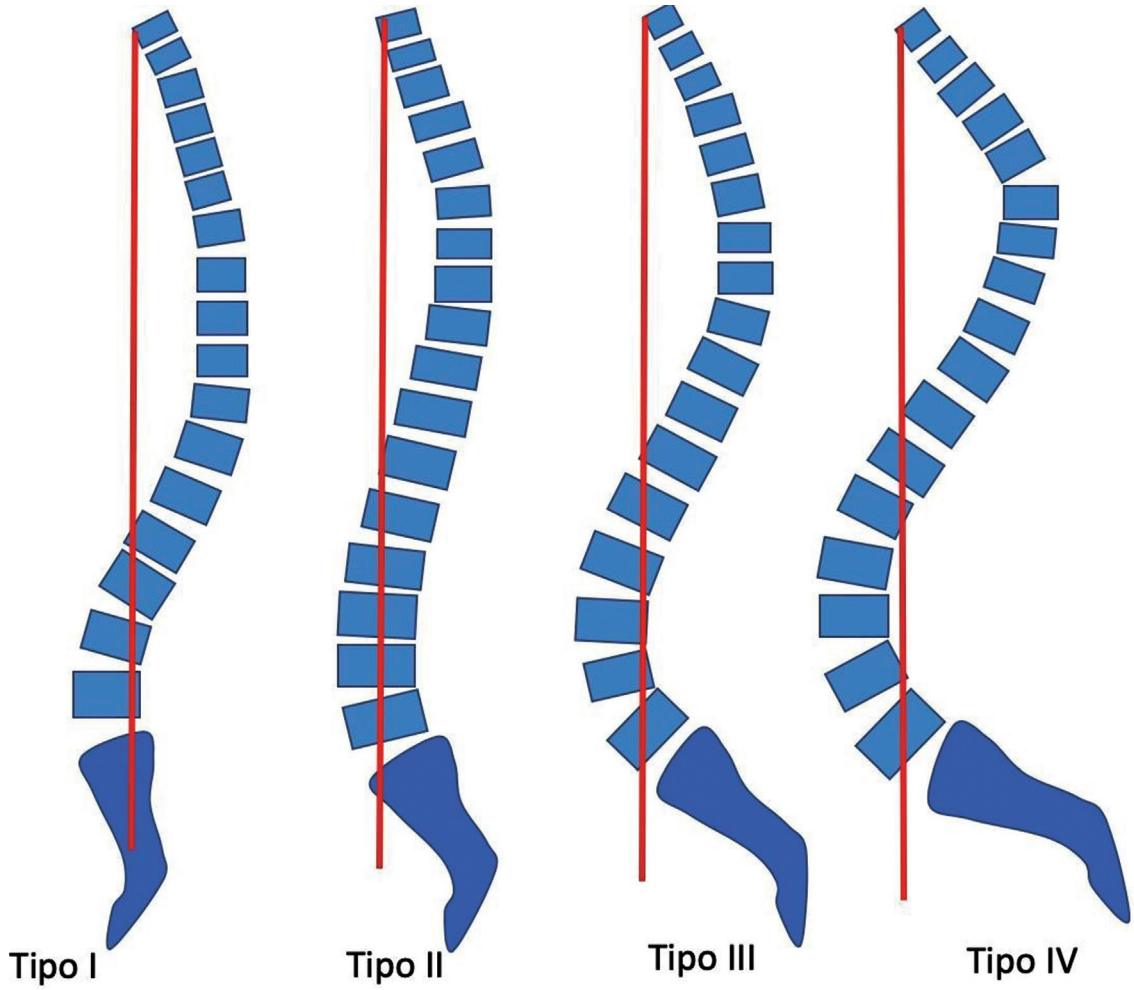


**Fig. 9** Esquema de classificação de Russoully et al.[3]

da coluna vertebral em um indivíduo. Essas categorias se propõem a auxiliar na identificação de certas características morfológicas envolvidas na patogênese das dores nas costas, deformidades, e nos resultados de determinadas intervenções cirúrgicas, além de melhorar o entendimento entre a relação do alinhamento sagital e as alterações degenerativas.[3]

- **Variações do perfil sagital**

Não existe um perfil sagital único que deva ser considerado normal. Em um estudo com 160 indivíduos assintomáticos, usando um modelo tridimensional, Roussouly et al.[3] definiram quatro tipos diferentes (►**Fig. 9**):

- Lordose tipo 1: o ponto de transição em que a lordose muda para cifose está em L3-L4, e o ápice está em L5. A SS é menor do que 35° e a PI é pequena. A cifose torácica é longa, ao passo que a LL é curta. Os segmentos torácico e lombar têm uma proporção de 80:20.
- Lordose tipo 2: o ponto de transição está em L1-L2, e o ápice está na base de L4. A SS é menor do que 35°, e a PI é pequena. A cifose torácica é menor e a LL é maior, com proporção de 60:40.

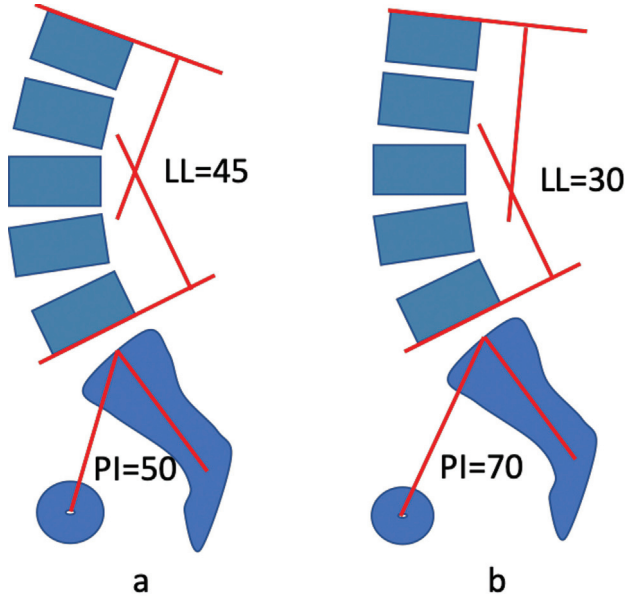


**Fig. 10** (**a**) Quando a incidência pélvica (PI) é de 50 ° e a lordose lombar (LL) é de 45°, a diferença entre as duas é de 5°; (**b**) em contraste, quando a PI é de 70° e a LL, de 30°, há um *mismatch* de 40°.

- Lordose tipo 3: a transição é em T12-L1, a SS está entre 35° e 45°, e o ápice está no centro de L4. A PI é alta. O ponto de transição é no segmento toracolombar. A proporção de cifose para lordose é de 50:50, o que pressupõe que a coluna esteja bem alinhada. É o tipo mais frequente.
- Lordose tipo 4: o ponto de transição está em T9-T10. A SS é maior do que 45°, com uma PI alta, e o ápice está na base de L3. A lordose é maior do que a cifose dorsal, com uma proporção de 20:80.

## Desequilíbrio entre Incidência Pélvica e Lordose Lombar (*PI-LL Mismatch*)

A diferença entre PI e LL é conhecida como *mismatch* ("desequilíbrio", em português). Existe uma relação direta entre PI e LL, com valor considerado normal se a diferença entre as duas é de 10° ou menos (►**Fig. 10**). Por sua vez, também existe uma correlação entre o desequilíbrio PI-LL e o SVA, sendo sua correção o principal objetivo no tratamento cirúrgico do desalinhamento sagital para obter um alinhamento espinopélvico harmonioso e indolor, aplicável tanto em fusões longas quanto curtas.[9]

## Tratamento

### • Tratamento conservador

Pacientes sintomáticos com desequilíbrio sagital respondem mal ao tratamento conservador, e apresentam melhora temporária com o uso de cinta, fisioterapia com fortalecimento muscular, e/ou bloqueios seletivos. Embora possam ser indicados inicialmente, a cirurgia é o objetivo terapêutico desses indivíduos.[5,10]

### • Tratamento cirúrgico

As indicações incluem falha do tratamento conservador, progressão da curva, dor nas costas, déficit neurológico progressivo, perda da qualidade de vida, e correção da doença de base (escoliose, espondilolistese, doença de Scheuermann).[11–13] Os objetivos da cirurgia são atingir uma fusão sólida, com uma coluna vertebral alinhada nos planos sagital e coronal, aliviar a dor, e obter uma relação PI-LL $< 10°$, PT $< 25°$ e SVA $< 5$ cm.[7] Vários estudos mostraram que a restauração adequada do alinhamento no plano sagital é necessária para melhorar significativamente o resultado clínico e evitar doença do disco adjacente e pseudartrose posterior.[14] Glassman et al.[15] demonstraram que a restauração de um alinhamento sagital mais próximo ao normal é o objetivo crítico para qualquer cirurgia reconstrutiva da coluna.

As cirurgias para correção do desalinhamento sagital são de grande porte, de modo que se recomenda uma avaliação criteriosa do paciente antes da cirurgia, por equipe multiprofissional, para a redução dos riscos de pseudartrose, soltura dos implantes, infecção, lesão neurológica, e sangramento excessivo, por exemplo.[15–20] Estudos mostram que a prevalência de pseudoartrose após instrumentações longas com fusão até S1 é de 24%.[20]

A mensuração dos parâmetros espinopélvicos é essencial no planejamento préoperatório. Bridwell et al.[19] classificaram as deformidades em três categorias com base na flexibilidade da curva: totalmente flexível, parcialmente flexível com segmentos móveis, e deformidade fixa sem correção em decúbito.

A flexibilidade da coluna deve ser avaliada radiologicamente devido à presença de segmentos móveis. As radiografias panorâmicas anteroposterior e lateral e as em flexão e extensão lateral podem demonstrar a flexibilidade da deformidade.[18]

Sugere-se que as deformidades flexíveis possam ser corrigidas tanto anteriormente quanto posteriormente, sem a necessidade de osteotomias de três colunas: osteotomia de subtração pedicular (*pedicle subtraction osteotomy*, PSO, em inglês) ou ressecção vertebral (*vertebral column ressection*, VCR, em inglês).[19] A melhora do alinhamento sagital ocorre em razão da correção com alongamento da coluna anterior, por meio de aloenxerto estrutural, autoenxerto estrutural, ou *cages* (espaçadores) intersomáticos.

As deformidades rígidas podem ser corrigidas por cirurgia anterior, anterior e posterior combinadas, ou posterior. Lança-se mão de técnicas de osteotomias de três colunas (PSO, VCR) visando o encurtamento posterior como base de correção.

Atualmente, os níveis de complicações relacionadas às correções das deformidades vertebrais dos adultos vêm diminuindo progressivamente, com o conhecimento adquirido ao longo das últimas décadas. Todas as técnicas apresentam excelentes resultados em curto e longo prazos, devido ao contínuo desenvolvimento e ao advento de técnicas cirúrgicas minimamente invasivas.[19]

### Considerações Finais

O desequilíbrio do corpo no plano sagital apresentado pelos pacientes é um desalinhamento da coluna que pode ter várias etiologias: congênita, degenerativa, iatrogênica e traumática. Inicialmente, pode ser tolerado pelo paciente, mas, uma vez esgotados os mecanismos de defesa, surge a dor e também a perda funcional e piora da qualidade de vida. A radiografia panorâmica é o estudo de escolha para realizar todas as medidas correspondentes (SVA, PT, PI, SS, SSA e SPA). Atualmente, existem diversas técnicas para o tratamento cirúrgico, e a escolha da abordagem mais adequada depende do grau da deformidade e dos níveis acometidos. Pode-se optar por uma abordagem anterior, posterior, ou combinada, com ou sem o uso de osteotomias.

O entendimento dos conceitos que envolvem o alinhamento vertebral e suas implicações são de fundamental importância na avaliação de um paciente com deformidade, tanto no plano coronal quanto sagital. Os ortopedistas gerais devem saber reconhecer um paciente com deformidade e desequilíbrio sagital para fazer um encaminhamento adequado ao especialista. Os cirurgiões de coluna devem ter esse conhecimento consolidado para fazer um correto planejamento pré-operatório, com o objetivo de evitar resultados insatisfatórios causadores de dor e de perda de qualidade de vida.

Suporte financeiro
Não houve apoio financeiro de fontes públicas, comerciais, ou sem fins lucrativos.

Conflito de Interesses
Os autores declaram não haver conflito de interesses.

## Referências

1 Schwab F, Lafage V, Patel A, Farcy JP. Considerações sobre o plano sagital e a pelve no paciente adulto. Spine (Phila Pa 1976) 2009;34 (17):1828–1833
2 Hardacker JW, Shuford RF, Capicotto PN, Pryor PW. Radiographic standing cervical segmental alignment in adult volunteers without neck symptoms. Spine (Phila Pa 1976) 1997;22(13): 1472–1480
3 Roussouly P, Gollogly S, Berthonnaud E, Dimnet J. Classification of the normal variation in the sagittal alignment of the human lumbar spine and pelvis in the standing position. Spine (Phila Pa 1976) 2005;30(03):346–353
4 Aoki Y, Nakajima A, Takahashi H, et al. Influence of pelvic incidence-lumbar lordosis mismatch on surgical outcomes of short-segment transforaminal lumbar interbody fusion. BMC Musculoskelet Disord 2015;16:213
5 Bradford DS, Tay BK, Hu SS. Adult scoliosis: surgical indications, operative management, complications, and outcomes. Spine (Phila Pa 1976) 1999;24(24):2617–2629
6 Savarese LG, Menezes-Reis R, Bonugli GP, Herrero CFPDS, Defino HLA, Nogueira-Barbosa MH. Spinopelvic sagittal balance: what does the radiologist need to know? Radiol Bras 2020;53(03): 175–184
7 Le Huec JC, Roussouly P. Sagittal spino-pelvic balance is a crucial analysis for normal and degenerative spine. Eur Spine J 201120 Suppl 5(Suppl 5):556–557
8 Van Royen BJ, Toussaint HM, Kingma I, et al. Accuracy of the sagittal vertical axis in a standing lateral radiograph as a measurement of balance in spinal deformities. Eur Spine J 1998;7(05): 408–412
9 Booth KC, Bridwell KH, Lenke LG, Baldus CR, Blanke KM. Complications and predictive factors for the successful treatment of flatback deformity (fixed sagittal imbalance). Spine (Phila Pa 1976) 1999;24(16):1712–1720
10 Bridwell KH, Lewis SJ, Lenke LG, Baldus C, Blanke K. Pedicle subtraction osteotomy for the treatment of fixed sagittal imbalance. J Bone Joint Surg Am 2003;85(03):454–463
11 Kim YJ, Bridwell KH, Lenke LG, Rhim S, Cheh G. Pseudarthrosis in long adult spinal deformity instrumentation and fusion to the sacrum: prevalence and risk factor analysis of 144 cases. Spine (Phila Pa 1976) 2006;31(20):2329–2336
12 Dorward IG, Lenke LG. Osteotomies in the posterior-only treatment of complex adult spinal deformity: a comparative review. Neurosurg Focus 2010;28(03):E4
13 Tebet MA. Current concepts on the sagittal balance and classification ofspondylolysis and spondylolisthesis. Rev Bras Ortop 2014;49(01):3–12
14 Hu SS, Berven SH. Preparing the adult deformity patient for spinal surgery. Spine (Phila Pa 1976) 2006;31(19, Suppl)S126–S131
15 Glassman SD, Berven S, Bridwell K, Horton W, Dimar JR. Correlation of radiographic parameters and clinical symptoms in adult scoliosis. Spine (Phila Pa 1976) 2005;30(06):682–688
16 Bridwell KH. Decision making regarding Smith-Petersen vs. pedicle subtraction osteotomy vs. vertebral column resection for spinal deformity. Spine (Phila Pa 1976) 2006;31(19, Suppl)S171–S178
17 Pateder DB, Kebaish KM, Cascio BM, Neubaeur P, Matusz DM, Kostuik JP. Posterior only versus combined anterior and posterior approaches to lumbar scoliosis in adults: a radiographic analysis. Spine (Phila Pa 1976) 2007;32(14):1551–1554
18 Lafage V, Schwab F, Patel A, Hawkinson N, Farcy JP. Pelvic tilt and truncal inclination: two key radiographic parameters in the setting of adults with spinal deformity. Spine (Phila Pa 1976) 2009;34(17):E599–E606
19 Bridwell KH, Lenke LG, Lewis SJ. Treatment of spinal stenosis and fixed sagittal imbalance. Clin Orthop Relat Res 2001;(384):35–44
20 Haid RW, Shaffrey CI, Youssef JA, Schwab FJ. Global Spine Alignment: Principles, pathologies and Procedures. St. Louis, Missouri: Quality Medical Publishing; 2015