Luxação distal isolada do pisiforme: Relato de caso*

Isolated distal pisiform dislocation: Case case

Rafael Dias[1] Teresa Alves-da-Silva[1] Carlos Martinho[1] Francisco Guerra-Pinto[1]

[1] Departamento de Especialidades Cirúrgicas, Unidade Funcional de Ortopedia, Hospital de Cascais – Dr. José de Almeida, Alcabideche, Portugal

Endereço para correspondência Rafael Dias, MD, Avenida Brigadeiro Novais, 2755-099, Alcabideche, Portugal (e-mail: rafaelrmdias@gmail.com).

Rev Bras Ortop 2022;57(2):341–344.

Resumo

A luxação isolada do pisiforme é uma lesão rara com poucos casos descritos na literatura. Esse tipo de lesão é observado tipicamente em adultos jovens do sexo masculino e pode ser facilmente negligenciada numa primeira avaliação. A luxação proximal isolada é mais comum devido à ação do flexor ulnar do carpo (FUC).

Apresentamos o caso de um paciente do sexo masculino, com 19 anos de idade, com luxação distal isolada do pisiforme após traumatismo do punho. O paciente foi submetido a uma redução aberta e fixação interna com fios de Kirschner com excelente resultado funcional.

Apesar de não existir um método de tratamento consensual, a redução fechada perfila-se como tratamento de primeira linha na apresentação aguda. Em caso de insucesso ou como método alternativo pode-se optar pela redução aberta ou a excisão do pisiforme.

Palavras-chave

- traumatismos do punho
- ossos do carpo
- luxações articulares
- pisiforme

Abstract

Isolated pisiform dislocation is a rare lesion with few cases described in the literature. This type of lesion is typically observed in young males and can be easily overlooked in the first assessment. Isolated proximal dislocation is more common due to the action of the flexor carpi ulnaris (FCU) muscle.

We present the case of a 19-year-old male patient with isolated distal pisiform dislocation after wrist trauma. He underwent open reduction and internal fixation with Kirschner wires with excellent functional outcomes.

Although there is no consensual therapeutic method, closed reduction is a first-line treatment for acute presentations. Pisiform open reduction or excision may be performed alternatively or after a failed closed reduction.

Keywords

- wrist injuries
- carpal bones
- joint dislocations
- pisiform

* *Trabalho desenvolvido no Departamento de Especialidades Cirúrgicas – Unidade Funcional de Ortopedia, Hospital de Cascais – Dr. José de Almeida, Alcabideche, Portugal.*

recebido
06 de Junho de 2020
aceito
17 de Setembro de 2020
Publicado on-line
Março 31, 2021

DOI https://doi.org/10.1055/s-0040-1722589.
ISSN 0102-3616.

© 2021. Sociedade Brasileira de Ortopedia e Traumatologia. All rights reserved.
This is an open access article published by Thieme under the terms of the Creative Commons Attribution-NonDerivative-NonCommercial-License, permitting copying and reproduction so long as the original work is given appropriate credit. Contents may not be used for commercial purposes, or adapted, remixed, transformed or built upon. (https://creativecommons.org/licenses/by-nc-nd/4.0/)

Thieme Revinter Publicações Ltda., Rua do Matoso 170, Rio de Janeiro, RJ, CEP 20270-135, Brazil

Introdução

A luxação do pisiforme é uma patologia rara contando com menos de 30 casos documentados.[1–7] A sua localização dentro do tendão do flexor ulnar do carpo (FUC) confere-lhe estabilidade intrínseca, tornando a luxação pouco provável, especialmente sem outras lesões associadas. Com escassos casos descritos na literatura, a abordagem terapêutica ideal ainda não é clara.

Caso clínico

Apresentamos um paciente do sexo masculino, com 19 anos de idade, com traumatismo da face volar do punho esquerdo durante elevação de um objeto pesado (mobília). A compressão contínua infligida pelo peso do objeto no punho em extensão culminou com o início súbito de dor e discreta incapacidade funcional do punho. Na admissão ao serviço de urgência, o paciente apresentava dor e edema do bordo ulnar do punho e mão esquerdos. Referia discreta limitação da flexão do punho e não mostrava sinais de compromisso neurológico.

A radiografia revelou luxação distal do pisiforme até ao nível do hâmulo do hamato (►**Figura 1**). A tomografia computorizada não mostrou quaisquer outras lesões associadas (►**Figura 2**). Foi realizada uma tentativa de redução fechada sem sucesso. Assim, o punho foi imobilizado com tala gessada posterior antebraqui-palmar e foi proposta a intervenção cirúrgica.

Foi realizada redução aberta do pisiforme e fixação ao piramidal com dois fios de Kirschner, sob controle radioscópico (►**Figura 3**). Constatou-se disrupção da cápsula articular e integridade do FUC mantida. O punho foi imobilizado com tala gessada posterior antebraqui-palmar em flexão e desvio ulnar.

Cinco semanas após a cirurgia, foram removidos os fios de Kirschner e a tala gessada, e foi iniciada a reabilitação motora.

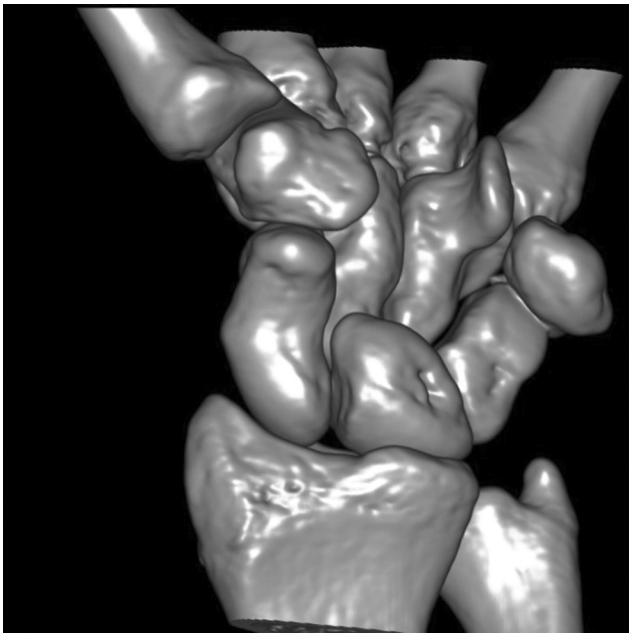

Fig. 2 Tomografia computorizada (reconstrução tridimensional) a demostrar a luxação do pisiforme sem outras lesões associadas.

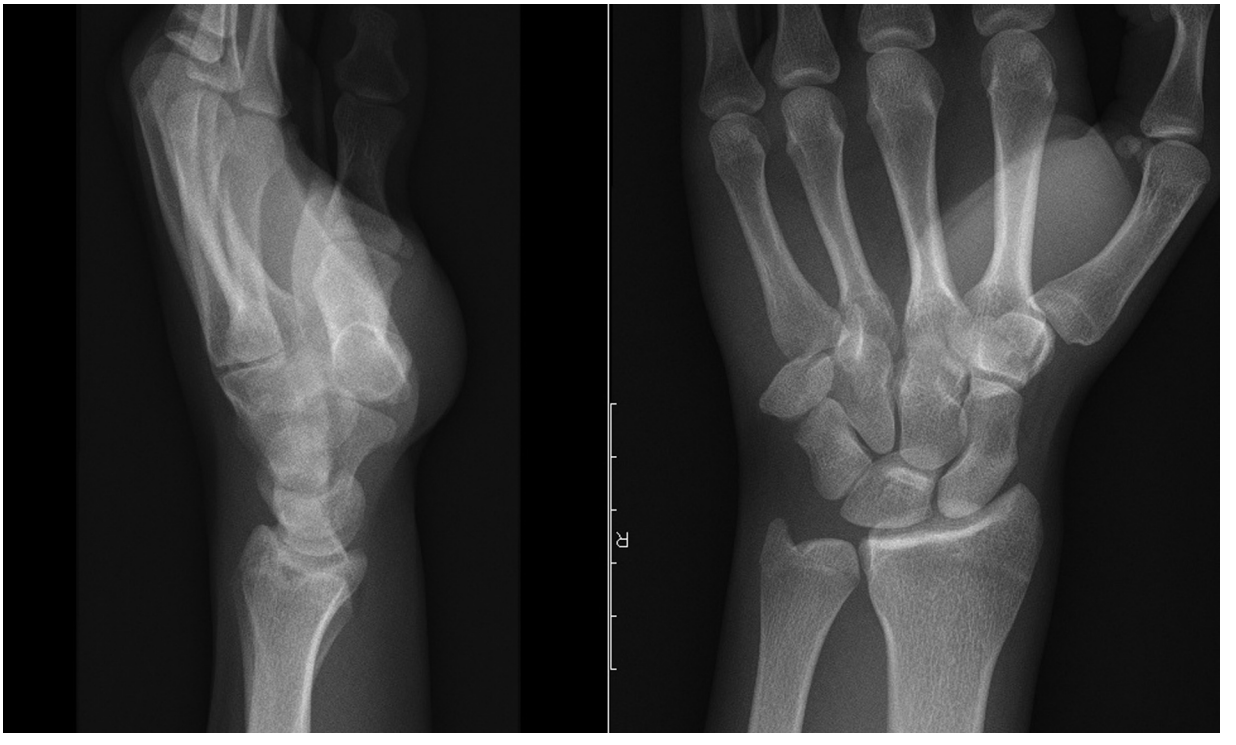

Fig. 1 Radiografia inicial a demonstrar a luxação distal do pisiforme.



Fig. 3 Radiografia no período pós-operatório imediato a demonstrar a redução anatómica do pisiforme, fixado ao piramidal com fios de Kirschner.



Fig. 4 (A) Radiografia do punho esquerdo às 12 semanas pós-operatório: redução do pisiforme mantida; (B) Radiografia do punho direito.

Às 12 semanas de pós-operatório, a radiografia de controle mostrava o pisiforme na sua posição nativa (►**Figura 4**). Aos 12 meses de pós-operatório, o paciente apresentava recuperação completa do arco de movimento do punho, e força muscular simétrica sem dor residual (►**Figura 5**) – *Disability of Arm, Shoulder and Hand* (DASH) escore 0; *Patient-Rated Wrist Evaluation* (PRWE) escore 0.

Discussão

A luxação isolada do pisiforme é uma lesão extremamente rara, com um número reduzido de casos descritos na literatura. É uma lesão que pode facilmente ser negligenciada, especialmente quando associada a outras lesões. Assim, é necessário um alto grau de suspeição para identificar esta lesão em pacientes com traumatismo do membro superior.

Situado no bordo ulnar da fileira proximal do carpo, o osso pisiforme articula com o piramidal através da sua face dorsal. Em razão da sua faceta articular plana, o pisiforme depende dos tecidos moles envolventes para garantir a sua estabilidade, como os ligamentos pisohamato e pisometacárpico e os tendões do FUC e do abdutor do quinto dedo. O pisiforme atua como osso sesamoide, servindo de alavanca para aumentar a força de flexão do punho produzida pelo FUC.[1,8,9]

Existem dois mecanismos propostos para explicar a luxação do pisiforme: traumatismo externo direto ou força tracional excessiva exercida pelo FUC.[2–4] O último mecanismo parece ser o mais frequente, quer por queda com

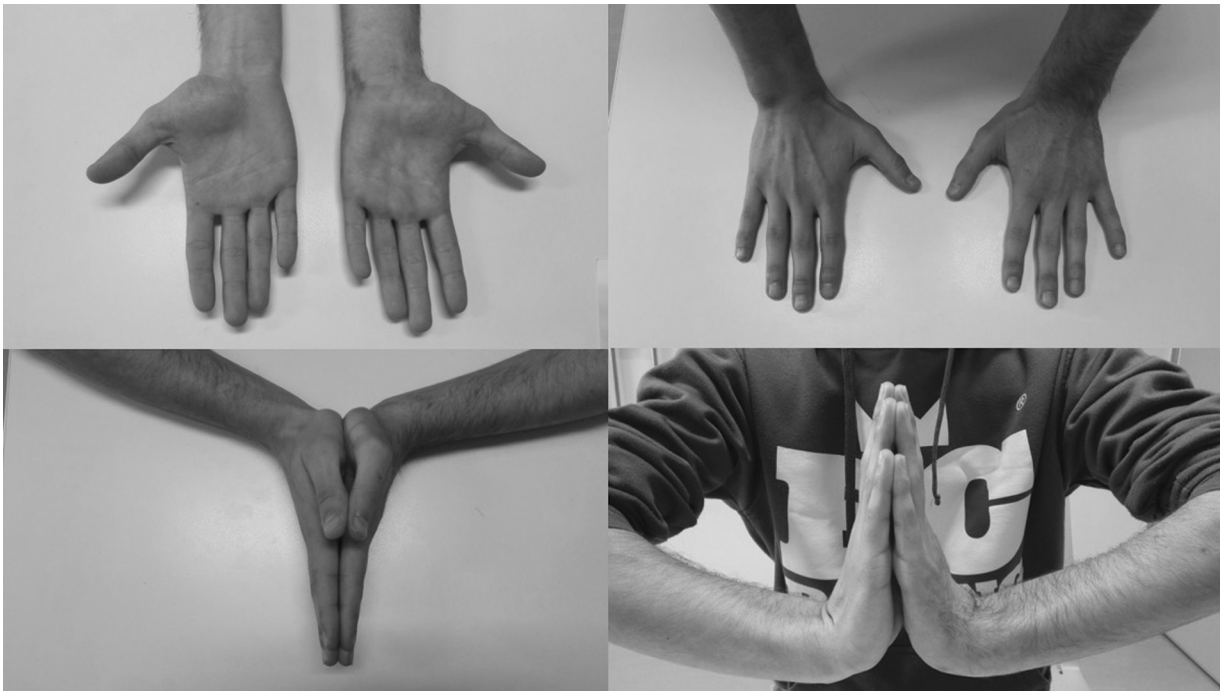

Fig. 5 Fotografia do paciente a demonstrar um arco de movimento simétrico.

traumatismo do punho em extensão, quer por contração muscular violenta súbita do FUC.

A ação do músculo flexor do punho predominante – FUC – tende a deslocar o pisiforme proximalmente. Assim, a luxação do pisiforme neste sentido é a mais frequente devido à sobreposição das forças do FUC às demais estruturas estabilizadoras.[5]

No caso descrito, o mecanismo traumático específico pode explicar a fisiopatologia da luxação do pisiforme no sentido distal. Hipotetizamos que a força tangencial progressiva exercida pelo objeto pesado sobre o punho pode explicar a migração distal do pisiforme, devido à disrupção capsular e ao estiramento do tendão do FUC. O hâmulo do hamato pode atuar como fator de bloqueio à redução do pisiforme para a sua posição anatômica. A força exercida pelo abdutor do quinto dedo pode representar outro cofator da migração do pisiforme para a fileira distal do carpo.

O tratamento indicado ainda não é claro; no entanto, uma tentativa de redução fechada num traumatismo agudo pode ser a primeira opção terapêutica. Caso a redução fechada se mostre infrutífera, deve ser realizada a redução aberta e fixação interna ou a excisão do pisiforme. Nos casos de tratamento não imediato ou atraso diagnóstico, a redução anatómica pode tornar-se difícil e a excisão do pisiforme apresenta-se como o tratamento com resultados mais previsíveis.[3,6]

No caso descrito, optou-se pela redução aberta e fixação do pisiforme na sua posição anatômica, tendo em conta a possibilidade de recuperação total da função do FUC. A imobilização em flexão e desvio ulnar permite diminuir a tensão sobre o FUC para potenciar a sua cicatrização, bem como a das outras estruturas justa-articulares.[8] Acreditamos que a técnica utilizada é um método fiável e com bom resultado funcional para o tratamento da luxação isolada do pisiforme.

Conflito de Interesses

Os autores declaram não haver conflito de interesses.

O estudo foi realizado em conformidade com a Declaração da Associação Médica Mundial de Helsinque sobre Princípios Éticos para Pesquisa Médica Envolvendo Seres Humanos.

Referências

1 Kwon OS, Choi SP, Won HY. Acute isolated pisiform dislocation: A case report. J Korean Orthop Assoc 2007;42(05):688–691

2 Minami M, Yamazaki J, Ishii S. Isolated dislocation of the pisiform: a case report and review of the literature. J Hand Surg Am 1984;9A (01):125–127

3 Schädel-Höpfner M, Junge A, Böhringer G. [Dislocation of the pisiform bone. A review of the literature]. Handchir Mikrochir Plast Chir 2002;34(03):168–172

4 Sharara KH, Farrar M. Isolated dislocation of the pisiform bone. J Hand Surg [Br] 1993;18(02):195–196

5 Campbell E, Magi E. A dislocated pisiform: Case report. Can J Plast Surg 1999;7(02):57–58

6 Goriainov V, Bayne G, Warwick DJ. Traumatic dislocation of the pisiform: a case report. J Orthop Surg (Hong Kong) 2010;18(03): 389–390

7 Kubiak R, Slongo T, Tschäppeler H. Isolated dislocation of the pisiform: an unusual injury during a cartwheel maneuver. J Trauma 2001;51(04):788–789

8 Pevny T, Rayan GM, Egle D. Ligamentous and tendinous support of the pisiform, anatomic and biomechanical study. J Hand Surg Am 1995;20(02):299–304

9 Moojen TM, Snel JG, Ritt MJ, Venema HW, den Heeten GJ, Bos KE. Pisiform kinematics in vivo. J Hand Surg Am 2001;26(05): 901–907

Osteoartrose costovertebral: Diagnóstico diferencial raro de dorsalgia no paciente jovem. Relato de caso*

Costovertebral Osteoarthrosis: Rare Differential Diagnosis of Back pain in young patients. Case Report

João Ribeiro Afonso[1] Diogo Soares[1] Daniel Brás Lopes[1] Rui Milheiro Matos[1] Rui Peixoto Pinto[1]

[1] Departamento de Ortopedia e Traumatologia, Hospital Santa Maria, Porto, Portugal

Endereço para correspondência João Ribeiro Afonso, MD, Rua de Camões 906, 4049-025, Porto, Portugal (e-mail: jmafonso89@gmail.com).

Rev Bras Ortop 2022;57(2):345–347.

Resumo

O diagnóstico diferencial de dorsalgia revela-se um desafio pela proximidade da coluna dorsal a órgãos vitais assim como por sua anatomia única, inervação e articulação com as costelas. Os padrões de dor referida visceral obrigam, na maioria das vezes, a extensivos exames complementares de diagnóstico de forma a excluir condições graves. A osteoartrose da articulação costovertebral é um diagnóstico pouco reconhecido, e habitualmente é somente considerado quando a fonte de dor continua sem explicação após extensa investigação. Os autores apresentam o caso de um homem de 40 anos de idade com dor dorsal incapacitante devido a osteoartrose costovertebral isolada. A sintomatologia foi controlada após a injeção de metilprednisolona guiada por tomografia computadorizada. Este caso clínico tem como objetivo descrever a apresentação clínica de uma entidade rara que deverá ser considerada no diagnóstico diferencial de dorsalgia.

Palavras-chave
- osteoartrite
- vértebras lombares
- vértebras torácicas

Abstract

The differential diagnosis of dorsal thoracic pain can be a challenge due to the proximity of the dorsal column to vital organs as well as to its unique anatomy, innervation, and rib joint. The patterns of referred visceral pain require, in most cases, extensive complementary diagnostic tests in order to exclude severe conditions. Referred pain patterns often result in numerous and expensive visceral workups in order to exclude serious conditions, and costovertebral joint osteoarthritis is usually only considered when the origin of the pain remains unexplained. The authors present the case of a 40-year-old man with disabling dorsal pain due to isolated costovertebral osteoarthrosis. The symptomatology was controlled after injection of methylprednisolone guided by computed tomography. This clinical case aims to describe the clinical presentation of a rare entity that should be considered in the differential diagnosis of back pain.

Keywords
- osteoarthritis
- lumbar vertebrae
- thoracic vertebrae

* Trabalho desenvolvido no Departamento de Ortopedia e Traumatologia, Hospital Santa Maria, Porto, Portugal.

recebido
13 de Setembro de 2020
aceito
09 de Outubro de 2020
published online
Março 31, 2021

DOI https://doi.org/10.1055/s-0040-1722587.
ISSN 0102-3616.

© 2021. Sociedade Brasileira de Ortopedia e Traumatologia. All rights reserved.
This is an open access article published by Thieme under the terms of the Creative Commons Attribution-NonDerivative-NonCommercial-License, permitting copying and reproduction so long as the original work is given appropriate credit. Contents may not be used for commercial purposes, or adapted, remixed, transformed or built upon. (https://creativecommons.org/licenses/by-nc-nd/4.0/)

Thieme Revinter Publicações Ltda., Rua do Matoso 170, Rio de Janeiro, RJ, CEP 20270-135, Brazil

Introdução

A sintomatologia álgica com origem na coluna vertebral é uma queixa prevalente, sendo responsável por consideráveis custos diretos, inerentes à prestação de cuidados de saúde, e indiretos, devidos ao absentismo e perda de produtividade. O seu esclarecimento etiológico pode impor-se como um verdadeiro desafio diagnóstico dada a sua proximidade a órgãos vitais e ao fenômeno de dor referida que resulta da convergência neuronal aferente de fibras viscerais e somáticas ao nível da coluna dorsal.[1,2] Isso explica o amplo espectro de diagnósticos diferenciais de dorsalgia, incluindo hérnia discal, fratura vertebral, alterações degenerativas facetárias, neuralgia intercostal, fraturas de costelas, e ainda patologias do foro não ortopédico, nomeadamente, cardíacas, renais, pulmonares e abdominais.[3]

Apesar de a osteoartrose (OA) da articulação costovertebral ser um achado degenerativo comum em idade geriátrica,[4] a sua ocorrência isolada no paciente jovem é rara, sendo uma condição pouco reconhecida na origem de dor dorsal.[5] Os autores apresentam o caso de um paciente jovem com um quadro de dor dorsal, irradiada ao hemitórax esquerdo, com origem na OA de uma articulação costovertebral. Esse caso destaca a complexidade do diagnóstico de dor dorsal e visa sensibilizar os médicos para a existência desse diagnóstico, a fim de evitar exames complementares dispendiosos e muitas vezes desnecessários direcionados à exclusão de patologia cardíaca ou pulmonar.

Descrição do caso

Um paciente de 40 anos de idade, do gênero masculino, relatou dor torácica com 4 semanas de evolução, de aparecimento insidioso, irradiada para o tórax esquerdo. A dor motivou duas idas ao serviço de emergência, onde o paciente foi avaliado por um especialista em medicina interna e submetido à realização de eletrocardiograma, radiografia de tórax, ecocardiograma, ecografia abdominal e estudo analítico (hemograma, velocidade de sedimentação, e proteína C reativa). Todos os exames foram negativos para patologia cardíaca, pulmonar ou abdominal, sendo a dor interpretada num contexto de contratura do músculo trapézio inferior. Foram-lhe prescritos relaxantes musculares, fisioterapia, e o paciente foi, posteriormente, encaminhado para avaliação na nossa instituição. Os sintomas tornaram-se progressivamente incapacitantes com dor excruciante durante os movimentos de torção do tronco, inspiração profunda ou tosse, limitando significativamente as atividades de vida diária e a qualidade do sono. O paciente negou qualquer história de trauma, febre, fadiga ou perda ponderal. Relatou episódios prévios de dor, de natureza semelhante à atual, mas de menor intensidade e autolimitados, passíveis de alívio sintomático com a toma de antiinflamatórios. Ao exame objetivo, não apresentou assimetrias ou massas torácicas. A palpação das apófises espinhosas torácicas, do ligamento interespinhoso e da junção costotransversa foi indolor; no entretanto, a compressão das costelas inferiores esquerdas desencadeou dor paravertebral. O exame neurológico foi normal.

O paciente foi submetido à ressonância magnética da coluna dorsal, que revelou hiposinal nas sequências ponderadas em T1 e hipersinal nas sequências ponderadas em T2 ao nível da articulação costovertebral esquerda de D10. A patologia discal intervertebral foi excluída. Devido à natureza incerta da lesão, foram solicitadas uma tomografia computadorizada (TC) dorsal e uma cintigrafia óssea. A TC revelou a presença de alterações degenerativas da articulação costovertebral de D10 (►**Figura 1**), em concordância com um aumento focal da captação de tecnécio-99m (Tc-99m) na mesma localização (►**Figura 2**), sendo os resultados a favor do diagnóstico de OA costovertebral. O doseamento dos marcadores inflamatórios (velocidade de sedimentação e proteína C reativa), marcadores reumatológicos (fator reumatoide, anticorpo antinuclear, anticorpos anti-dsDNA), HLA-B27, marcadores víricos e hemoculturas foram todos negativos. Foi proposta a injeção intralesional de corticoide guiada por TC com intuito diagnóstico e terapêutico. A articulação costovertebral esquerda de D10 foi primeiro devidamente identificada pela injeção local de 1 mL de lidocaína (20 mg/mL), que resultou num alívio imediato da dor. A resposta positiva ao anestésico local permitiu-nos não só confirmar a localização da lesão, bem como a confirmação do diagnóstico. Posteriormente, foram administrados localmente 2 mL de metilprednisolona (40 mg/mL). O procedimento decorreu sem intercorrências.

Foi observado um alívio progressivo da dor ao longo dos dias seguintes, com resolução completa às 3 semanas após a injeção de corticoide. A recorrência da dor não foi observada nos últimos 2 anos.

Discussão

O papel da OA costovertebral na origem da dorsalgia é pouco representado na literatura. A elevada prevalência de alterações degenerativas costovertebrais em pacientes assintomáticos obriga a uma interpretação cautelosa dos achados imagiológicos, sendo essencial a existência de uma correlação clínico-imagiológica. Apesar de estas serem bastante comuns em idade geriátrica,[4] a sua ocorrência em pacientes jovens sem doenças do foro reumático é rara. Clinicamente, possuem um espectro extremamente variável, podendo ser assintomáticas ou ter uma apresentação altamente debilitante, com os pacientes a referirem dor torácica posterior, que pode irradiar para o tórax ou ser sentida ao longo da costela respectiva.[3] A dor pode ser exacerbada por manobras provocatórias, nomeadamente com a inspiração profunda, tosse, flexão ou rotação do tórax e compressão da costela correspondente.

A publicação mais relevante sobre este tema é da autoria de Sales et al.,[5] que apresentou uma série de cinco casos de OA costovertebral isolada (idade média de 40,6 anos) tratados favoravelmente com a realização de artroplastia de resseção da costela.

A validade diagnóstica da cintigrafia óssea em condições degenerativas permanece questionável.[6] Verdoorn et al.[7] avaliaram a correlação entre a captação aumentada de Tc-99m nas articulações costovertebrais, a presença de dor local e resposta favorável à injeção percutânea de anestésico e corticoide. Os autores verificaram que mais da metade dos casos com