Não existe diferença entre o tenoxicam e o meloxicam na consolidação e remodelação de fraturas

Estudo histológico em tíbia de ratos*

There is no difference between tenoxicam and meloxicam in bone healing and remodeling

*A histologic study in rat tibiae**

VINCENZO GIORDANO[1], JULIANO FIDELIS[2], MARCOS GIORDANO[3], NEY PECEGUEIRO DO AMARAL[4], ALEXANDRE SAYÃO[2], RODRIGO FREDIANI[2], CARLOS EDUARDO FRANLIN[1], MARA ÍBIS APFEL[5], JUREMA SILVA A. BASTOS[6], RAFAEL G. MENDONÇA[7]

RESUMO

Diversos estudos têm demonstrado que as drogas antiinflamatórias não-esteróides (AINEs) tradicionais retardam o processo de consolidação óssea. No entanto, nada parece ter sido descrito até o momento com o uso

ABSTRACT

Traditional nonsteroidal anti-inflammatory drugs (NSAD) have been demonstrated to delay the process of bone healing in several studies. However, the authors have not found publications reporting the effects the new COx-

* Trabalho realizado no Serviço de Ortopedia e Traumatologia – Hospital Municipal Miguel Couto, Departamento de Histologia e Embriologia – Instituto de Biologia Roberto Alcântara Gomes, Centro Biomédico, Universidade Estadual do Rio de Janeiro, e Laboratório de Cirurgia Experimental – Departamento de Cirurgia, Faculdade de Medicina, Universidade Federal do Rio de Janeiro.

1. Médico do Serviço de Ortopedia e Traumatologia – Hospital Municipal Miguel Couto.
2. Ex-Residente do Serviço de Ortopedia e Traumatologia – Hospital Municipal Miguel Couto.
3. Médico do Serviço de Ortopedia e Traumatologia – Hospital da Força Aérea do Galeão.
4. Médico do Serviço de Ortopedia e Traumatologia e Preceptor da Residência Médica – Hospital Municipal Miguel Couto.
5. Professora do Departamento de Histologia e Embriologia – Instituto de Biologia Roberto Alcântara Gomes, Centro Biomédico, Universidade Estadual do Rio de Janeiro.
6. Mestranda do Departamento de Histologia e Embriologia – Instituto de Biologia Roberto Alcântara Gomes, Centro Biomédico, Universidade Estadual do Rio de Janeiro.
7. Residente (R1) do Serviço de Traumato-Ortopedia – Hospital Universitário Clementino Fraga Filho, Universidade Federal do Rio de Janeiro.

* *Study carried out at the Orthopedics and Trauma Clinic of the Miguel Couto Municipal Hospital, Histology and Embryology Department – Roberto Alcântara Gomes Biology Institute, Biomedical Center of the State University of Rio de Janeiro, and at the Experimental Surgery Laboratory – Surgery Department of the School of Medicine of the Federal University of Rio de Janeiro.*

1. *Physician with the Orthopedics and Trauma Clinic of the Miguel Couto Municipal Hospital.*
2. *Former Resident Physician with the Orthopedics and Trauma Clinic of the Miguel Couto Municipal Hospital.*
3. *Physician with the Orthopedics and Trauma Clinic of the Air Force Hospital at the Galeão Airport.*
4. *Physician with the Orthopedics and Trauma Clinic and Guidance Professor of Resident Physicians at the Miguel Couto Municipal Hospital.*
5. *Professor of the Histology and Embryology Department at the Roberto Alcântara Gomes Biology Institute of the State University of Rio de Janeiro.*
6. *Master's Degree student at the Roberto Alcântara Gomes Biology Institute of the State University of Rio de Janeiro.*
7. *Resident Physician (R1) with the Orthopedics and Trauma Clinic of the Clementino Fraga Filho University Hospital of the Federal University of Rio de Janeiro.*

Endereço para correspondência (Correspondence to): Dr. Vincenzo Giordano, Rua Aristides Espínola, 11/301 – 22440-050 – Rio de Janeiro, RJ. Tel.: (21) 2294-9730, fax: (21) 2274-6830. E-mail: sot.hmmc@terra.com.br

Recebido em (*Received in*) 21/3/02 (encaminhado pela CET/SBOT). Aprovado para publicação em (*Approved in*) 21/1/03.
Copyright RBO2003

das novas drogas AINEs inibidoras seletivas da COx-2. O objetivo dos autores com o presente estudo foi analisar o efeito do tenoxicam e do meloxicam no processo de consolidação de fraturas em tíbia de ratos. Os animais foram divididos aleatoriamente em três grupos. No grupo 1 (tenoxicam, N = 13 animais) administraram-se 10mg/kg/dia de tenoxicam 20mg por via intramuscular (0,2ml/dia). O grupo 2 (meloxicam, n = 13 animais) recebeu 0,12mg/kg/dia de meloxicam 15mg por via intramuscular (0,25ml/dia). No grupo 3 (controle, n = 10 animais) foi administrado soro fisiológico a 0,9% por via intramuscular (0,2ml/dia). As substâncias foram injetadas imediatamente após a produção da fratura, sendo continuadas durante todo o experimento. Os animais foram sacrificados com quatro e seis semanas de pesquisa nas fases osteogênica e de remodelação, respectivamente. O calo foi analisado histologicamente por microscopia ótica, corando-se as peças com hematoxilina-eosina e *picromallory*, e estudadas histomorfologicamente ao término desses períodos. Comparações pareadas entre o grupo controle e os grupos que usaram as drogas AINEs foram realizadas através do teste de Mann-Whitney, com nível de significância $\alpha = 5\%$. Observou-se que tanto o tenoxicam quanto o meloxicam, em relação ao grupo controle, retardam o processo de consolidação de fratura em cerca de duas semanas (p = 0,01). Não foi notada diferença histológica entre os grupos de animais que utilizaram as drogas AINEs. Ao término de seis semanas de pesquisa, os animais dos grupos tenoxicam e meloxicam apresentaram ponte óssea completa entre as extremidades ósseas fraturadas. Nesse período os animais do grupo controle já se encontravam na fase de remodelação do calo ósseo. Os autores concluem que as drogas AINEs utilizadas no presente experimento retardam, mas não impedem a consolidação óssea das fraturas ao término de seis semanas.

Unitermos – Fraturas; consolidação óssea; tíbia; antiinflamatórios não-esteróides

INTRODUÇÃO

O uso de drogas antiinflamatórias não-esteróides (AINEs) vem sendo implicado como responsável pelo surgimento de retarde de consolidação e pseudartrose após fraturas utilizando modelos experimentais em animais[1]. Investigações prévias têm sugerido dois importantes fatores como

2 NSAD. The objective of this study was to observe the effect of tenoxicam and meloxicam in the bone healing process of rat tibiae. The animals were randomly divided into three groups. Group 1 (n = 13) was administered 10 mg/kg/day of intramuscular tenoxicam 20 mg (0.2 ml/day). Group 2 (n = 13) was administered 0.12 mg/kg/day of intramuscular meloxicam 15 mg (0.25 ml/day). Group 3 (n = 10) was administered intramuscular 0.9% saline solution (0.2 ml/day). Substances were started immediately after the fracture and maintained during the whole experiment. The animals were sacrificed at four and six weeks of research, which represent the osteogenic and the remodeling phase, respectively. Callus was studied both histologically and histomorphologically by light microscopy and the parts were stained with hematoxylin-eosin and picromallory. Comparison between control and drug-treated groups was performed using the Mann-Whitney test, with a level of significance $\alpha = 5\%$. Both tenoxicam and meloxicam were observed to delay the bone healing process by about two weeks in relation to the control group (p = 0.01). There were no histologic differences between tenoxicam and meloxicam groups. At the end of the experiment, the animals of these groups showed a complete bone bridging the fractured ends. At that moment, the animals in the control group were in the remodeling phase. The authors conclude that NSAD delay, but do not prevent bone healing in rat tibiae after six weeks.

Key words *– Fractures; bone healing; tibia; nonsteroidal anti-inflammatory drugs*

INTRODUCTION

The use of nonsteroidal anti-inflammatory drugs (NSADs) has been said to favor the delay of healing and pseudarthrosis after fractures in experimental animal models[1]. Prior investigations have pointed to two major factors determining the delay in the bone repair process – early administration of drugs and dose-dependency effect. Although the action mechanism of NSADs upon the osteogenesis process remains unknown, Altman et al[2] observed that new bone formation may be influenced both by the time elapsed between fracture and the beginning of medication, and by the frequency of drug administration. Törnkvist et al[3] report that after the beginning of endochondral ossification, the action of exogenous factors, such as NSADs, is not commonly seen, which reflects the probable action of NSADs

determinantes do atraso no processo de reparo ósseo: a administração precoce das drogas e o efeito da dose-dependência. Embora o mecanismo de ação das drogas AINEs no processo de osteogênese permaneça desconhecido, Altman *et al*[2] observaram que a neoformação óssea pode ser influenciada tanto pelo tempo entre a produção da fratura e o início da administração das drogas quanto pela freqüência com que estas drogas são administradas. Törnkvist *et al*[3] afirmam que, após o início da fase de ossificação endocondral, a ação de fatores exógenos, como as drogas AINEs, não é comum, refletindo provável atuação dos AINEs durante a fase de diferenciação das células osteoprogenitoras[4]. Quando uma droga AINEs é administrada ocorre inibição da prostaglandina G/H sintetase, uma importante enzima envolvida na síntese das prostaglandinas[5]. Embora o papel das prostaglandinas no processo de formação óssea não esteja completamente definido, inúmeros autores acreditam que seu principal mecanismo de ação seja promover a reabsorção óssea[6,7]. Keller *et al*[8] demonstraram que, durante o reparo de fraturas, osteoclastos e osteoblastos encontram-se intimamente ligados, sugerindo que a reabsorção das bordas da fratura provavelmente estimula a diferenciação das células perivasculares pluripotenciais indiferenciadas, assegurando rápido restabelecimento da função esquelética.

Recentemente, com o lançamento pela indústria farmacêutica dos AINEs inibidores seletivos da ciclooxigenase (COx), diversas vantagens vêm sendo demonstradas sobre os AINEs ditos tradicionais, principalmente com relação à proteção do aparelho digestivo[9,10]. No entanto, pouco ou nada foi relatado acerca de prováveis diferenças existentes entre os AINEs tradicionais e os inibidores seletivos da COx-2 durante o processo de reparo ósseo. Na presente investigação estudamos os efeitos do tenoxicam e do meloxicam no processo de consolidação e de remodelação ósseas em fraturas de tíbia de ratos.

MATERIAL E MÉTODOS

Preparo dos animais: Trinta e seis ratos da linhagem Wistar (*Rattus norvegicus albinus*), adultos, fêmeas, com peso médio de 200g, foram utilizados neste experimento. Os animais foram divididos aleatoriamente em três grupos. Após anestesia intraperitoneal com tiopental sódico 10g na dosagem de 1,6mg/kg de peso[11], foi produzida uma fratura fechada no terço médio da diáfise da tíbia direita, manualmente, sempre pelo mesmo pesquisador, através da técnica de "três pontos" (*three-point bending*)[1,12,13,14] (fig.

during differentiation of osteoprogenitor cells[4]. Upon administration of an NSAD, there is an inhibition of prostaglandin G/H synthetase, a major enzyme involved in the synthesis of prostaglandins[5]. Though the role of prostaglandins in bone formation is yet to be fully defined, numerous authors believe its major action mechanism to be the promotion of bone resorption[6,7]. Keller et al[8] have demonstrated that during fracture repair, osteoclasts and osteoblasts are closely connected, suggesting that fracture border resorption probably stimulates the differentiation of non-differentiated pluripotential perivascular cells, which assures a quick resumption of the skeletal function.

Recently, as the pharmaceutical industry launched NSADs that are selective inhibitors of cyclooxygenase (COx), several advantages have been demonstrated over the so-called traditional NSADs, in particular with respect to the protection of the digestive tract[9,10]. However, very little or nothing at all has been reported regarding the probable differences between traditional NSADs and selective COx-2 inhibitors during bone repair. In this study, we have studied the effects of tenoxicam and meloxicam in the process of bone healing and remodeling in rat tibia fractures.

MATERIAL AND METHODS

Preparation of the animals: *Thirty-six adult female Wistar rats (*Rattus norvegicus albinus*) with mean weight of 200 g were used in this experiment. The animals were randomly divided into three groups. After 10 g sodium thiopental intraperitoneal anesthesia at a dose of 1.5 mg/kg of body weight[11], a closed fracture was manually produced in the medium third of the right tibia diaphysis, always by the same researcher using the three-point bending technique[1,12,13,14] (fig. 1). The fractures were not immobilized and the animals were put in adequate cages in the Experimental Surgery Laboratory of the Surgery Department of the School of Medicine of the Federal University of Rio de Janeiro, and were given water and standard feed* ad libitum. *Group 1 (n = 13) was administered 10 mg/kg/day of intramuscular tenoxicam 20 mg (0.2 ml/day). Group 2 (n = 13) was administered 0.12 mg/kg/day of intramuscular meloxicam 15 mg (0.25 ml/day). Group 3 (n = 10) was administered intramuscular 0.9% saline solution (0.2 ml/day), and was used as control group. Administration of the substances started immediately after the fractures were made, and continued throughout the period of the experiment.*

After inhalation anesthesia with sulfur ether, the animals were decapitated[17,18,19] on the Wednesday and on the Fri-

1). As fraturas não foram imobilizadas e os animais foram alojados em gaiolas apropriadas no Biotério do Laboratório de Cirurgia Experimental do Departamento de Cirurgia da Faculdade de Medicina da Universidade Federal do Rio de Janeiro, com água e ração-padrão *ad libitum*. O grupo 1 (n = 13) recebeu 10mg/kg/dia de tenoxicam 20mg intramuscular (0,2ml/dia)[15]. O grupo 2 (n = 13) recebeu 0,12mg/kg/dia de meloxicam 15mg intramuscular (0,25ml/dia)[16]. O grupo 3 (n = 10) recebeu 0,2ml/dia de soro fisiológico 0,9% intramuscular, sendo utilizado como grupo controle. A administração das substâncias iniciou-se imediatamente após a produção das fraturas e continuou durante todo o experimento.

Após anestesia inalatória com éter sulfúrico, os animais foram sacrificados por decapitação[17,18,19] na quarta e na sexta semanas após as fraturas terem sido realizadas, o que representa as fases de consolidação e de remodelação, respectivamente[20]. Sete cobaias dos grupos 1 e 2, e cinco do grupo 3 foram sacrificados na quarta semana. O restante dos animais foi sacrificado na sexta semana.

Preparo do calo ósseo: As extremidades fraturadas foram desarticuladas através do joelho, sendo a tíbia dissecada preservando-se o envoltório de partes moles adjacente ao calo ósseo (fig. 2). Logo após, as peças foram colocadas em frascos apropriados contendo formaldeído a 10%. O tecido ósseo foi fixado durante cinco dias.

A análise histológica foi realizada sob microscopia ótica (*Olympus*® BHs-RFCA, Japão). Após a fixação, os fragmentos foram descalcificados em ácido nítrico a 5% por mais cinco dias, desidratados em álcool e incluídos em parafina. Foram realizados cortes de 5µm e confeccionadas lâminas coradas pela hematoxilina-eosina (HE) e *picromallory* (P), segundo metodologia descrita por Bancroft e Cook[21].

A análise histomorfológica foi realizada na quarta e na sexta semanas do experimento. Utilizando-se as mesmas lâminas da avaliação histológica, analisadas em seqüência aleatória, sem conhecimento do regime terapêutico empregado, o estágio de reparo ósseo foi determinado por dois histologistas através de uma escala de cinco pontos, proposta por Allen *et al*[22] (quadro 1).

Drogas: As drogas utilizadas nesta pesquisa foram o tenoxicam 20mg (AINE tradicional) e o meloxicam 15mg (AINE inibidor seletivo da COx-2). As doses escolhidas seguiram trabalhos prévios usando essas substâncias, nos quais ocorreu controle satisfatório do processo inflamatório em ratos da linhagem Wistar[15,16].

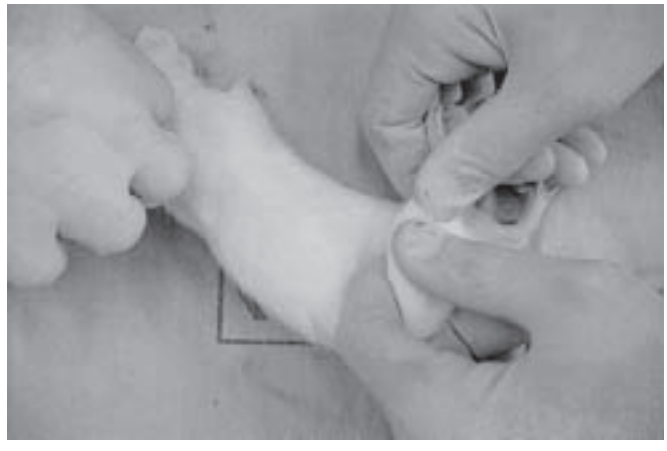

Fig. 1 – Produção de fratura fechada por meio da técnica de "três pontos" na tíbia direita do animal

***Fig. 1** – Production of a standard closed fracture in the right tibia of a laboratory animal using the three point technique*



Fig. 2 – Dissecção da tíbia direita do animal, preservando o envoltório de partes moles

***Fig. 2** – The right tibia was dissected and the soft tissues surrounding the callus tissue were preserved*

day following the fractures, which represents the consolidation and remodeling phases, respectively[20]. Seven animals of groups 1 and 2, and five of group 3 were sacrificed on the fourth week. All other animals were sacrificed on the sixth week.

***Preparation of the bony callus:** The fractured ends were disarticulated through the knee joint and the tibia was dissected preserving the surrounding soft parts (fig. 2). The specimens were then placed in adequate containers with 10% formaldehyde. The bony tissue was fixated during five days.*

QUADRO 1 / *TABLE 1*
Estágio de reparo ósseo
Rate of fracture repair

Estágio de reparo ósseo *Rate of fracture repair*	Achado histológico *Histologic finding*
Grau 4 / *Grade 4*	União óssea completa / *Complete bone union*
Grau 3 / *Grade 3*	União óssea incompleta (presença de restos de cartilagem no calo) / *Incomplete bone union (presence of cartilage remnants in the callus)*
Grau 2 / *Grade 2*	União cartilaginosa completa (presença de ponte cartilaginosa unindo as extremidades ósseas fraturadas) / *Complete cartilaginous union (presence of cartilaginous bridge uniting bony ends of the fracture)*
Grau 1 / *Grade 1*	União cartilaginosa incompleta (presença de restos de tecido fibroso e de placa cartilaginosa) / *Incomplete cartilaginous union (presence of remnants of fibrous tissue and cartilaginous plaque)*
Grau 0 / *Grade 0*	Pseudartrose / *Pseudarthrosis*

Fonte (*Source*): Allen H.L., Wase A., Bear W.T.: Indomethacin and aspirin: effect of nonsteroidal antiinflammatory agents on the rate of fracture repair in rat. Acta Orthop Scand 51: 595-600, 1980.

Análise estatística: A análise histomorfológica do estágio do reparo ósseo[22] permitiu a realização de análise estatística entre os grupos experimentalmente estudados, utilizando-se o teste de Kruskall-Wallis, com nível de significância $\alpha = 0,05$. Comparações pareadas entre o grupo controle e os grupos que usaram as drogas AINEs foram realizadas através do teste de Mann-Whitney, com nível de significância $\alpha = 5\%$[23,24]. Análise da força do atual estudo foi demonstrada prospectivamente para valores do p obtidos com nível de significância $\alpha = 5\%$ (com força maior do que 80% ($\beta < 0,2$))[25].

RESULTADOS

Análise histológica: Após quatro semanas de fratura, observou-se união óssea completa nos animais do grupo controle (n = 5), caracterizada pela presença de grande

*Histologic analysis was performed under light microscopy (*Olympus® *BHs-RFCA, Japan). After they were fixated, the fragments were decalcified in 5% nitric acid for another five days, dehydrated in alcohol and inserted in paraffin. 5 mm sections were made to prepare slides stained with hematoxylin-eosin (HE) and picro-Mallory (P) according to the method described by Bancroft and Cook[21].*

Histomorphologic analysis was performed on the fourth and on the sixth week of the experiment. The same slides used in the histologic evaluation were analyzed in a random sequence, with no knowledge of the therapeutic regimen used, to determine the phase of bone repair. This was done by two histologists using the five point scale proposed by Allen et al[22] (table 1).

***Drugs:** The drugs used in this study were 20 mg tenoxicam (a traditional NSAD) and 15 mg meloxicam (selective COx-2 inhibitor NSAD). The doses chosen were those of prior studies using the same substances in which there was satisfactory inflammatory process control in Wistar rats[15, 16].*

***Statistical analysis:** Histological analysis of the bone repair phase[22] allowed to perform a statistical analysis between the groups studied, using the Kruskall-Wallis test with level of significance $\alpha = 0.05$. Paired comparisons between the control group and the groups using NSADs were performed by the Mann-Whitney test, with level of significance $\alpha = 5\%$[23,24]. Strength analysis of this study was prospectively demonstrated for p values obtained with the level of significance $\alpha = 5\%$ (with strength greater than 80% ($\beta < 0.2$))[25].*

RESULTS

***Histologic analysis:** After four weeks of fracture complete bone healing was observed in the control group animals (n = 5), characterized by a large amount of woven bony tissue between the fractured bone ends, and by a moderately thick periosteum (fig. 3). Groups 1 (tenoxicam, n = 7) and 2 (meloxicam, n = 7) presented a similar histologic aspect, with the presence of a large amount of disorganized, mixed callus (fibrocartilaginous and bony) predominantly made up of cartilaginous tissue uniting the fractured bone ends, and thick, reactive periosteum (full cartilaginous union) (figs. 4 e 5). One animal in group 1 (tenoxicam) developed an extremely disorganized callus containing remnants of hematoma, fibroplastic tissue, and an abundance of vessels, with a major delay in the fracture healing process (pseudarthrosis) (fig. 6).*



Fig. 3 – Fotomicrografia do calo de fratura de animal do grupo 3 (controle) com quatro semanas de experimento, evidenciando calo ósseo imaturo entre as extremidades fraturadas e periósteo moderadamente espesso. União óssea completa (*Picromallory*, 5x).

***Fig. 3** – Photomicrograph of a four-week-old fracture of the tibia in a rat of group 3 (control) showing an woven bony callous between the fracture bony ends, and a moderately thick periosteum. Complete bone union. Original magnification x5, Picro-Mallory staining.*



Fig. 4 – Fotomicrografia do calo de fratura de animal do grupo 1 (tenoxicam) com quatro semanas de experimento, em que se observa volumoso calo misto, com predomínio de tecido fibrocartilaginoso. Notar presença de osso novo imaturo na periferia. União cartilaginosa completa (Hematoxilina-eosina, 5x).

***Fig. 4** – Photomicrograph of a four-week-old fracture of the tibia in a rat of group 1 (tenoxicam). Large fibrocartilaginous callus with intense proliferation of chondroblasts and chondrocytes between the fracture ends. Note newly formed bone at the periphery of the callus. Complete cartilaginous union. Original magnification x5, H&E staining.*

quantidade de tecido ósseo imaturo entre as extremidades ósseas fraturadas e periósteo moderadamente espesso (fig. 3). Os grupos 1 (tenoxicam, n = 7) e 2 (meloxicam, n = 7) apresentaram aspecto histológico semelhante, com presença de grande quantidade de calo misto (fibrocartilaginoso e ósseo) e desorganizado, composto predominantemente de tecido cartilaginoso unindo as extremidades ósseas fraturadas, e periósteo espesso e reativo (união cartilaginosa completa) (figs. 4 e 5). Um animal do grupo 1 (tenoxicam) evoluiu com calo extremamente desorganizado, contendo restos de hematoma, tecido fibroblástico e vasos em abundância, demonstrando atraso importante do processo de consolidação de fratura (pseudartrose) (fig. 6).

Ao término de seis semanas de pesquisa, todos os animais do grupo controle (n = 5) apresentaram aspecto de remodelação do calo, com redução da quantidade de osso imaturo e formação do sistema haversiano entre os extremos ósseos fraturados, dificultando em vários cortes a diferenciação entre o osso preexistente e o tecido neoformado (fig. 7). Nos grupos 1 (tenoxicam, n = 6) e 2 (meloxicam, n = 6), notou-se grande quantidade de osso imaturo, com ilhas de tecido cartilaginoso esparsamente distribuídas, unindo as extremidades ósseas fraturadas e periósteo levemente espesso. Alguns animais dos grupos que utilizaram drogas AINEs tinham calo que se assemelhava ao do grupo

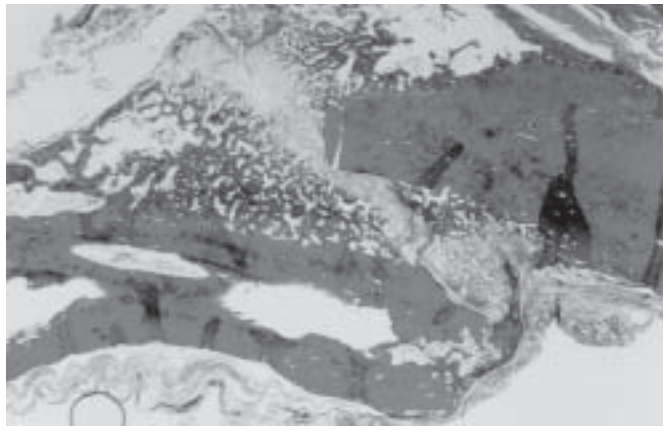

Fig. 5 – Fotomicrografia do calo de fratura de animal do grupo 2 (meloxicam) com quatro semanas de experimento, evidenciando aspecto histológico semelhante ao do grupo 1 (tenoxicam) com o mesmo período. Observar presença de ponte cartilaginosa completa unindo as extremidades ósseas fraturadas e pequena quantidade de osso imaturo na periferia (*Picromallory*, 5x).

***Fig. 5** – Photomicrograph of a four-week-old fracture of the tibia in a rat of group 2 (meloxicam). The histologic findings were similar to group 1 (tenoxicam) at the same period. Note the presence of a complete cartilaginous callus bridging bony ends. Small amount of woven bone was detectable on the periphery of the callus. Original magnification x5, Picro-Mallory staining.*

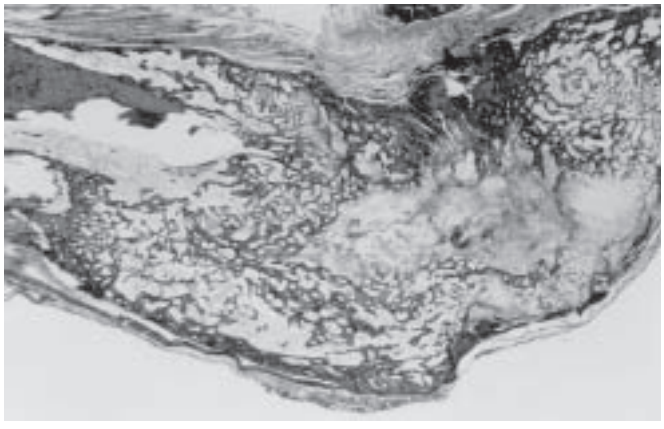

Fig. 6 – Fotomicrografia do calo de fratura de animal do grupo 1 (tenoxicam) com quatro semanas de experimento, em que se observa calo misto desorganizado. Notar presença de restos de tecido fibrocartilaginoso e vasos no interior do calo, com aspecto histológico de pseudartrose (*Picromallory*, 5x).

***Fig. 6** – Photomicrograph of a four-week-old fracture of the tibia in a rat of group 1 (tenoxicam). Extensive zone of fibrocartilaginous callus with vessels resulting in a nonunion aspect. Original magnification x5, Picro-Mallory staining.*

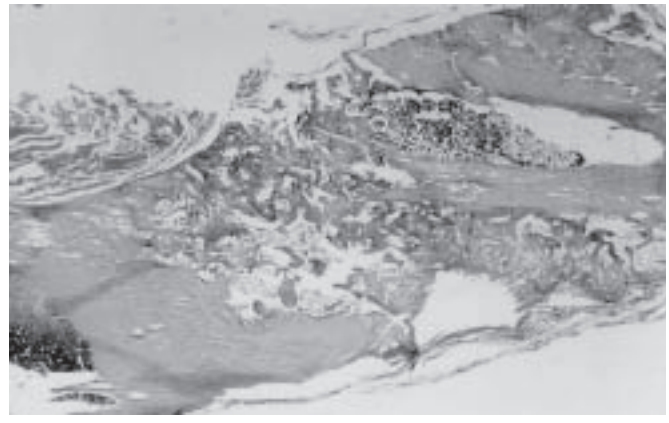

Fig. 7 – Fotomicrografia do calo de fratura de animal do grupo 3 (controle) com seis semanas de experimento, evidenciando pequena quantidade de osso imaturo entre as extremidades ósseas fraturadas. Observar osso compacto novo, caracterizando remodelação do calo de fratura (Hematoxilina-eosina, 5x).

***Fig. 7** – Photomicrograph of a six-week-old fracture of the tibia in a rat of group 3 (control). Small amount of woven bone between fractured bony ends. Note compact bone denoting remodeling phase. Original magnification x5, H&E staining.*

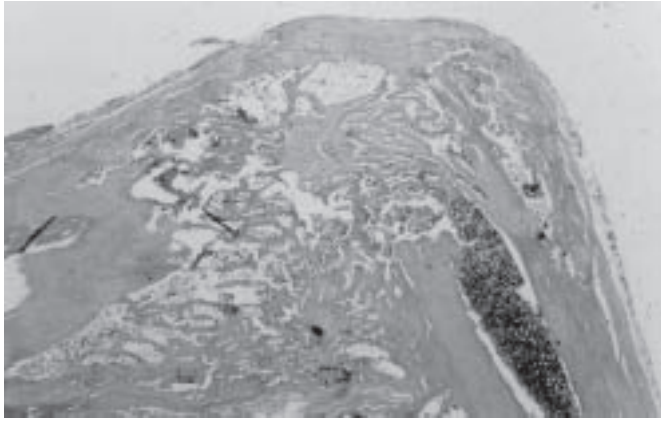

Fig. 8 – Fotomicrografia do calo de fratura de animal do grupo 1 (tenoxicam) com seis semanas de experimento, em que se observa presença de grande quantidade de osso imaturo entre as extremidades ósseas fraturadas. União óssea completa (Hematoxilina-eosina, 5x).

***Fig. 8** – Photomicrograph of a six-week-old fracture of the tibia in a rat of group 1 (tenoxicam). Newly formed bone bridging the fracture line. Complete bone union. Original magnification x5, H&E staining.*

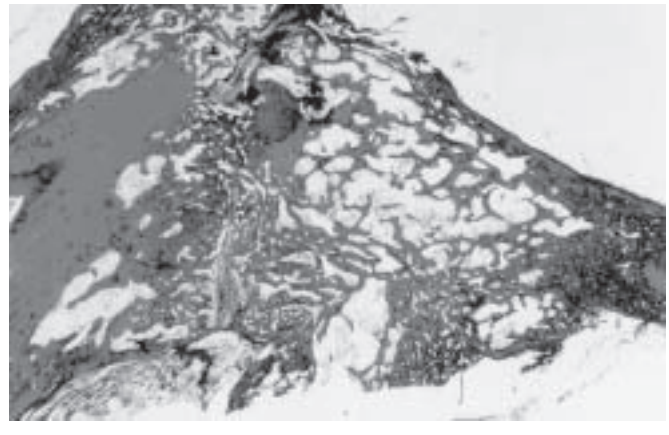

Fig. 9 – Fotomicrografia do calo de fratura de animal do grupo 2 (meloxicam) com seis semanas de experimento, evidenciando moderada quantidade de tecido ósseo imaturo entre as extremidades fraturadas. União óssea completa (Picromallory, 5x).

***Fig. 9** – Photomicrograph of a six -week-old fracture of the tibia in a rat of group 2 (meloxicam). Newly formed bone bridging the fracture line, similar to group 1 (tenoxicam). Complete bone union. Original magnification x5, Picro-Mallory staining.*

controle com quatro semanas de experimento (união óssea completa) (figs. 8 e 9); em outros, os restos de tecido cartilaginoso no interior do osso neoformado eram mais abundantes (condrogênese *in foci*), caracterizando união óssea incompleta.

At the end of six weeks of the study, all animals in the control group (n = 5) presented callus remodeling, with a decreased quantity of woven bone and formation of the haversian system between the fractured bone ends, which provided difficulty to differentiate between the pre-existing bone and the newly-formed tissue in several sections (fig.

Análise histomorfológica

• Quatro semanas:

Grupo 1 (tenoxicam) – grau 0 (um animal), grau 2 (seis animais)

Grupo 2 (meloxicam) – grau 2 (sete animais)

Grupo 3 (controle) – grau 4 (cinco animais)

• Seis semanas:

Grupo 1 (tenoxicam) – grau 3 (um animal), grau 4 (cinco animais)

Grupo 2 (meloxicam) – grau 3 (um animal), grau 4 (cinco animais)

Grupo 3 (controle) – grau 4 (cinco animais), em processo de remodelação

Análise estatística

Utilizando o teste de Kruskall-Wallis com $\alpha = 0,05$, houve diferença estatisticamente significativa entre os grupos estudados ($p = 0,001$). Comparações pareadas entre o grupo 3 (controle) e os grupos 1 (tenoxicam) e 2 (meloxicam) demonstraram que os AINEs empregados no atual experimento retardam o processo de consolidação óssea de forma estatisticamente significativa, com $p = 0,01$. No entanto, não ocorreu diferença estatisticamente significativa entre os grupos que utilizaram as drogas AINEs ($p > 0,05$).

DISCUSSÃO

A administração de drogas AINEs tradicionais a diferentes animais tem demonstrado atraso na consolidação de fratura. Recentemente, Giordano *et al*[1,14] observaram a influência do tenoxicam no processo de reparo ósseo após fratura de tíbia em ratos. O calo ósseo foi estudado em quatro fases distintas durante 28 dias de experimento. Esses autores demonstraram retarde da osteogênese, mais pronunciada quanto mais precocemente foi iniciada a medicação. Uma das fraquezas desse experimento foi o pequeno número de animais (n = 3) empregados por Giordano *et al*[14], o que, do ponto de vista estatístico, diminui o impacto dos achados. Além disso, o calo não foi estudado na fase de remodelação, a qual ocorre por volta da quinta e sexta semanas. No presente estudo, foram utilizados o tenoxicam e o meloxicam, droga AINE inibidora seletiva da COx-2. O tecido ósseo neoformado foi analisado histologicamente com quatro (fase osteogênica) e com seis (fase de remodelação) semanas. Por fim, foi usado um número maior de cobaias durante a pesquisa.

7). In groups 1 (tenoxicam, n = 6) and 2 (meloxicam, n = 6), a great quantity of woven bone was observed, with scattered islands of cartilaginous tissue, uniting the fractured bone ends, and a slightly thick periosteum. Some of the animals in the groups using NSADs had a callus similar to that seen in the control groups at four weeks of study (complete bone union) (figs. 8 e 9); whereas others showed abundant remnants of cartilaginous tissue inside the newly-formed bone (chondrogenesis in foci*), characterizing incomplete bone union.*

Histomorphologic analysis

• *Four weeks:*

Group 1 (tenoxicam) – grade 0 (one animal), grade 2 (six animals)

Group 2 (meloxicam) – grade 2 (seven animals)

Group 3 (control) – grade 4 (five animals)

• *Six weeks:*

Group 1 (tenoxicam) – grade 3 (one animal), grade 4 (five animals)

Group 2 (meloxicam) – grade 3 (one animal), grade 4 (five animals)

Group 3 (control) – grade 4 (five animals), in remodeling process

Statistical analysis

Using the Kruskall-Wallis test with $\alpha = 0.05$, there were statistically significant differences among the groups studied ($p = 0.001$). Paired comparisons between group 3 (control) and groups 1 (tenoxicam) and 2 (meloxicam) showed that the NSADs used in this experiment delay the bone healing process in a statistically significant manner, with $p = 0.01$. However, there was no statistically significant difference between the groups using the NSADs ($p > 0.05$).

DISCUSSION

Administration of traditional NSADs to different animals has been shown to cause a delay in fracture healing. Recently, Giordano et al[1,14] *observed the influence of tenoxicam in the bone repair process after fracture in rat tibiae. The bony callus was studied in four different phases during 28 days of experiment. Those authors demonstrated that the earlier the beginning of medication, the more marked the delay of osteogenesis. One of the weak points of such experiment was the small number of animals (n = 3) studied by Giordano et al*[14]*, which, statistically, decreases the impact of the findings. In addition, the callus was not studied in the remodeling phase, that occurs around*

Tem sido proposto que as ciclooxigenases exercem funções fisiológicas distintas, com sua expressão regulada de forma independente em cada tecido[26,27,28]. Em teoria, a utilização de AINEs inibidores seletivos da COx-2 traria benefícios principalmente relacionados à diminuição da toxicidade gástrica. A COx-1 existe normalmente nos mais diversos tecidos, sendo responsável pela produção de prostaglandinas (PG), que desempenham importante papel nas funções homeostáticas, como manutenção da integridade da mucosa gástrica e da função plaquetária[27,28]. Seibert *et al*[28] demonstraram por meio de análise *in vitro* de cultura de células humanas a presença da enzima COx-1 no trato gastrintestinal. A COx-2 mantém níveis basais muito pequenos, tendo sua expressão aumentada em determinadas condições patológicas do organismo, como processos inflamatórios e neoplásicos[27,28]. A participação das PG na inflamação é de extrema importância, especialmente no desenvolvimento e na manutenção do edema e da dor, da quimiotaxia e da agressão tecidual[1,6,29]. Embora o papel das PG na formação óssea não esteja completamente definido, há evidências de que inibem a síntese de colágeno e promovem a reabsorção óssea, eventos fundamentais durante o reparo de fratura[6,7,29]. Quando uma droga antiinflamatória é administrada, independente de sua ação seletiva, ocorre especificamente a inibição da enzima COx-2 no sítio do processo inflamatório, levando à inibição das PG, em especial da PGE-2[30,31,32,33,34,35,36]. Isso promove redução substancial da reabsorção da matriz óssea e pode ser uma das razões da diminuição da diferenciação celular no calo. Giordano *et al*[4] demonstraram que a diferenciação de células osteoprogenitoras em osteoblastos é o evento fundamental do processo de regeneração óssea.

Em nosso estudo, observamos que tanto o tenoxicam quanto o meloxicam retardaram o processo de reparo ósseo. Após quatro semanas de pesquisa, ocorreu formação de ponte óssea completa nos animais do grupo 3 (controle), enquanto nos grupos 1 (tenoxicam) e 2 (meloxicam) houve formação de ponte cartilaginosa completa. Giordano *et al*[14] encontraram resultados similares em seu experimento com o tenoxicam. Com seis semanas de experimento, o grupo 3 (controle) apresentou padrão histológico de remodelação do calo ósseo. Nos grupos 1 (tenoxicam) e 2 (meloxicam) foi notada presença de ponte óssea completa na maioria dos animais, com aspecto bastante semelhante ao do grupo controle após quatro semanas de fratura. Percebeu-se atraso de cerca de duas semanas entre o grupo controle e os grupos que utilizaram AINEs. Isso nos leva a

the fifth and the sixth weeks. This study employed tenoxicam and meloxicam, a selective COx-2 inhibiting NSAD. The newly-formed bone tissue was histologically analyzed at four weeks (osteogenic phase) and six weeks (remodeling phase). And finally, a larger number of experimental animals was studied.

Cyclooxygenases have been said to exert distinct physiological functions, their expression being independently regulated in each tissue[26,27,28]. In principle, the use of selective COx-2 inhibiting NSADs would be of benefit, in particular regarding a decreased gastric toxicity. COx-1 is normally present in different tissues, and it is responsible for the production of prostaglandins (PG), that perform an important role in homeostatic functions, such as maintaining the gastric mucosa integrity, and the platelet function[27,28]. Seibert et al[28] did an in vitro *analysis when they cultivated human cells in the presence of enzyme COx-1 in the gastrointestinal tract. COx-2 has very low baseline levels, and increases under certain pathologic conditions of the organism, such as inflammatory and neoplastic processes[27,28]. The participation of PGs in inflammation is highly relevant, in particular in the development and maintenance of the edema, pain, chemotaxis, and tissue aggression[1,6,29]. Although the role of PGs in bone formation is yet to be fully defined, evidences show that they inhibit collagen synthesis and promote bone resorption, which are both relevant during fracture repair[6,7,29]. Independently of its selective action, when an anti-inflammatory drug is administered, there specifically is an inhibition of enzyme COx-2 at the inflammatory process site, which leads to inhibition of PGs in general, and of PGE-2 in particular[30,31,32,33,34,35,36]. This leads to a substantial reduction of resorption of the bone matrix and may be one of the causes of the decreased cell differentiation in the callus. Giordano et al[4] demonstrated that the differentiation of osteoprogenitor cells into osteoblasts is a basic process in bone healing.*

In our study, we have observed that both tenoxicam and meloxicam delay the bone repair process. After four weeks of study, there was complete bone bridging in the animals in group 3 (control), whereas in groups 1 (tenoxicam) and 2 (meloxicam) there was the formation of a complete cartilaginous bridge. Giordano et al[14] had similar results in their experiment with tenoxicam. Within six weeks of experiment, group 3 (control) had a histologic pattern of remodeling of the bony callus. In groups 1 (tenoxicam) and 2 (meloxicam) the presence of a complete bone bridge was

crer que a ação das drogas AINEs empregadas ocorreu nas fases iniciais do reparo ósseo, conforme sugerido por Törnkvist *et al*[3]. Entretanto, esse atraso não impediu a consolidação, o que se fez em torno de seis semanas de pesquisa. Sudmann e Bang[37] mostraram inibição da remodelação haversiana em coelhos utilizando indometacina. No atual estudo, embora tenhamos observado remodelação do calo nos animais do grupo controle, não continuamos a pesquisa além de seis semanas, o que inviabilizou possível análise da remodelação nos grupos que usaram AINEs, Apesar disso, outros autores não demonstraram ação das drogas AINEs durante essa fase[8,35].

Uma fraqueza do nosso experimento foi a ausência de estudos radiográfico e mecânico do calo. A maioria dos autores concorda que a análise mecânica do calo é a melhor forma de avaliação do processo de consolidação de fratura[38,39]. No entanto, não pudemos realizá-la por razões de ordem econômica. Por outro lado, optamos por não utilizar estudo radiográfico, pois Giordano[12] demonstrou ser esse exame impreciso na avaliação do calo ósseo em fraturas não imobilizadas de tíbias de ratos.

Um dos animais do grupo 1 (tenoxicam) evoluiu com aspecto histológico de pseudartrose após quatro semanas de pesquisa. Mobilidade excessiva, potencialmente causada pela não fixação da fratura, tem sido associada à formação de um calo cartilaginoso[40]. No entanto, isso não nos parece provável, uma vez que diversos estudos utilizando esse mesmo modelo de pesquisa vêm demonstrando que ocorre consolidação óssea após 28 dias de fratura[1,12,13,14,20,41,42,43,44]. Recentemente, Le *et al*[45] estudaram os aspectos moleculares da osteogênese em fraturas fixadas e não fixadas de tíbias de ratos. Esses autores observaram influência mecânica durante a regulação da formação dos tecidos cartilaginoso e ósseo; apesar disso, não houve diferenças histológicas e moleculares no calo entre os dois grupos analisados ao término de quatro semanas de pesquisa.

CONCLUSÃO

Sob as condições estudadas, os autores concluem que as drogas AINEs utilizadas retardam, mas não impedem, a consolidação de fratura em tíbias de ratos. Baseado nos achados do grupo controle ao término de seis semanas de experimento, esse atraso demonstrou ser de aproximadamente duas semanas.

observed in most animals, the aspect of which was quite similar to that of the control group after four weeks of fracture. A delay of approximately two weeks was noticed between the control group and the groups receiving NSADs. This leads us to believe that the action of the NSADs used occurred in the initial phases of bone healing, as suggested by Törnk-vist et al[3]. Such delay, however, did not prevent healing, that occurred around the sixth week of the study. Sudmann and Bang[37] showed inhibition of haversian remodeling in rabbits using indomethacin. In this study, although we have observed callus remodeling in the control group animals, we did not proceed with the study beyond the six weeks, which made it impossible to analyze remodeling in the groups that were given NSADs. Despite this, other authors did not show the action of NSADs during this phase[8,35].

A weak point of our experiment was the absence of radiographic and mechanical studies of the callus. Most authors agree that mechanical analysis of the callus is the best way to evaluate the fracture healing process[38,39]. However, economic constraints prevented us from performing such analysis. On the other hand, we have chosen not to use a radiographic study, as Giordano[12] has shown such study to be inaccurate in the evaluation of bony callus in non-immobilized fractures of rat tibiae.

One of the animals in group 1 (tenoxicam) developed a histologic aspect of pseudoarthrosis after four weeks of study. Excessive mobility, potentially caused by the non-fixation of the fracture, has been associated to the formation of a cartilaginous callus[40]. However, this does not seem probable to us, since several studies using the same model of research have demonstrated that there is bone consolidation after 28 days of fracture[1,12,13,14,20,41,42,43,44]. Recently, Le et al[45] studied the molecular aspects of osteogenesis of fixated and non-fixated fractures of rat tibiae. Those authors have observed mechanical influence during regulation of the formation of cartilaginous and bone tissues. Notwithstanding, there were no histologic and molecular differences in the callus between the two groups analyzed after four weeks of study.

CONCLUSION

The authors conclude that, under the conditions of the study, the NSADs used do delay, but do not prevent, fracture consolidation in rat tibiae. Based on the findings in the control group at the end of six weeks of the experiment, such delay was shown to be of approximately two weeks.

REFERÊNCIAS / *REFERENCES*

1. Giordano Neto V.: Influência do Tenoxicam no Processo de Consolidação de Fratura. Estudo Experimental em Tíbia de Ratos [Dissertação de Mestrado]. Rio de Janeiro: Programa de Pós-Graduação em Ortopedia e Traumatologia, Faculdade de Medicina da Universidade Federal do Rio de Janeiro, 1999.
2. Altman R.D., Latta L.L., Keer R., et al: Effect of nonsteroidal antiinflammatory drugs on fracture healing: a laboratory study in rats. J Orthop Trauma 9: 392-400, 1995.
3. Törnkvist H., Bauer F.C.H., Nilsson O.S.: Influence of indomethacin on experimental bone metabolism in rats. Clin Orthop 193: 264-270, 1985.
4. Giordano V., Giordano M., Knackfuss I.G.: Fatores de crescimento e diferenciação ósseos. Presente e futuro. RBM 57: 1018-1029, 2000.
5. Pilbeam C.C., Fall P.M., Alander C.B., et al: Differential effects of nonsteroidal antiinflammatory drugs on constitutive and inducible prostaglandin G/H synthase in cultured bone cells. J Bone Miner Res 12: 1198-1203, 1997.
6. Kawaguchi H., Pilbeam C.C., Harrison J.R., et al: The role of prostaglandins in the regulation of bone metabolism. Clin Orthop 313: 36-46, 1995.
7. Klein D.C., Raisz L.G.: Prostaglandins: stimulation of bone resorption in tissue culture. Endocrinology 86: 1436-1440, 1970.
8. Keller J., Kjærsgaard-Andersen P., Bayer-Kristensen I., et al: Indomethacin and bone trauma. Effects on remodeling of rabbit bone. Acta Orthop Scand 61: 66-69, 1990.
9. Barner A.: Review of clinical trials and benefit/risk ratio of meloxicam. Scand J Rheumatol 25 (Suppl 102): 29-37, 1996.
10. Distel M., Mueller C., Bluhmki E., et al: Safety of meloxicam: a global analysis of clinical trials. Br J Rheumatol 35 (Suppl 1): 68-77, 1996.
11. Bonnarens F., Einhorn T.A.: Production of a standard closed fracture in laboratory animal bone. J Orthop Res 2: 97-101, 1984.
12. Giordano M.: Influência de Drogas Anticoagulantes no Processo de Consolidação de Fratura de Tíbia. Estudo Experimental em Ratos. [Dissertação de Mestrado]. Rio de Janeiro: Programa de Pós-Graduação em Ortopedia e Traumatologia, Faculdade de Medicina da Universidade Federal do Rio de Janeiro, 2000.
13. Giordano V., Knackfuss I.G., Gomes R.C., et al: Influência do laser de baixa energia no processo de consolidação de fratura de tíbia: estudo experimental em ratos. Rev Bras Ortop 36: 174-178, 2001.
14. Giordano V., Giordano M., Knackfuss I.G., et al: Influência do tenoxicam no processo de consolidação de fratura de tíbia. Estudo experimental em ratos. Rev Bras Ortop 34: 395-400, 1999.
15. Strub K.M., Æppli L., Daum A.: "Anti-inflammatory and analgesic effects of tenoxicam (Tilcotil®) in rats" in Russo-Marie F., et al.: Advances in inflammatory research. New York, Raven Press, 387-390, 1986.
16. Engelhard G., Homma D., Schlegel K., et al: Antiinflammatory, analgesic, antipyretic, and related properties of meloxicam, a new nonsteroidal antiinflammatory agent with favorable gastrointestinal tolerance. Inflamm Res 44: 423-433, 1995.
17. Close B., Banister K., Baumans V., et al: Recommendations for euthanasia of experimental animals: Part 1. Lab Anim 30: 293-316, 1996.
18. Close B., Banister K., Baumans V., et al: Recommendations for euthanasia of experimental animals: Part 2. Lab Anim 31: 1-32, 1997.
19. European Convention for the Protection of Vertebrate Animals Used for Experimental and Other Scientific Purposes [Acessado em 15 de Junho de 2001]. Disponível no site: http://www.uku.fi/laitokset/vkek/Sopimus/convention.html.
20. Udupa K.N., Prasad G.C.: Chemical and histochemical studies on the organic constituents in fracture repair in rats. J Bone Joint Surg [Br] 45: 770-779, 1963.
21. Bancroft J.D., Cook H.C.: Manual of Histological Techniques and their Diagnostic Application. New York, Churchill/Livingstone, 1994.
22. Allen H.L., Wase A., Bear W.T.: Indomethacin and aspirin: effect of nonsteroidal antiinflammatory agents on the rate of fracture repair in rat. Acta Orthop Scand 51: 595-600, 1980.
23. Knapp R.G., Miller III M.C.: Clinical Epidemiology and Biostatistics. Baltimore, Williams & Wilkins, 1992.
24. Niemcryk S.J., Kraus T.J., Mallory T.H.: Empirical considerations in orthopaedic research design and data analysis. Part II: The application of data analytic techniques. J Arthroplasty 5: 105-115, 1990.
25. Niemcryk S.J., Kraus T.J., Mallory T.H.: Empirical considerations in orthopaedic research design and data analysis. Part I: Strategies in research design. J Arthroplasty 5: 97-103, 1990.
26. Anderson G.D., Hauser S.D., McGarity K.L., et al: Selective inhibition of cyclooxigenase (COX)-2 reverses inflammation and expression of COX-2 and interleukin 6 in rat adjuvant arthritis. J Clin Invest 97: 2672-2679, 1996.
27. Crofford L.J.: COX-1 and COX-2 tissue expression: implications and predictions. J Rheumatol (Suppl 49) 24: 15-19, 1997.
28. Seibert K., Zhang Y., Leahy K., et al: Pharmacological and biochemical demonstration of the role of cyclooxygenase 2 in inflammation and pain. Proc Natl Acad Sci 91: 12013-12017, 1994.
29. Faraj M., Rabelo H.C., Gontijo M.B.: Tópicos atuais sobre o uso dos antiinflamatórios não-esteróides na clínica. JBM 73: 57-69, 1997.
30. Elves M.W., Bayle I., Roylance P.J.: The effect of indomethacin upon experimental fractures in the rat. Acta Orthop Scand 53: 35-41, 1982.
31. Keller J., Bayer-Kristensen I., Bak B., et al: Indomethacin and bone remodeling. Effect on cortical bone after osteotomy in rabbits. Acta Orthop Scand 60: 119-121, 1989.
32. Sudmann E., Dregelid E., Bessesen A., et al: Inhibition of fracture healing by indomethacin in rats. Eur J Clin Invest 9: 333-339, 1979.
33. Elmstedt E., Lindholm T.S., Nilsson O.S., et al: Effect of ibuprofen on heterotopic ossification after replacement. Acta Orthop Scand 56: 25-27, 1985.
34. McLaren A.C.: Prophylaxis with indomethacin for heterotopic bone after open reduction of fractures of the acetabulum. J Bone Joint Surg [Am] 72: 245-247, 1990.
35. Schmidt S.A., Kjaersgaard-Andersen P., Pedersen N.W., et al: The use of indomethacin to prevent the formation of heterotopic bone after total hip replacement. A randomized, double-blind clinical trial. J Bone Joint Surg [Am] 70: 834-838, 1988.
36. Leunig M., Yuan F., Gerweck L.E., et al: Quantitative analysis of angiogenesis and growth of bone: effect of indomethacin exposure in a combined in vitro-in vivo approach. Res Exp Med (Berl) 195: 275-288, 1995.
37. Sudmann E., Bang G.: Indomethacin-induced inhibition of haversian remodeling in rabbits. Acta Orthop Scand 50: 621-627, 1979.
38. Delgado-Martinez A.D., Martinez M.E., Carrascal M.T., et al: Effect of 25-OH-vitamin D on fracture healing in elderly rats. J Orthop Res 16: 650-653, 1998.
39. Ekeland A., Engesæter L.B., Langeland N.: Mechanical properties of fractures and intact rat femora evaluated by bending, torsional and tensile tests. Acta Orthop Scand 52: 605-613, 1981.

40. Buckwalter J.A.: Effects of early motion on healing of musculoskeletal tissues. Hand Clin 12: 13-24, 1996.

41. Duthie R.B., Barker A.N.: The histochemistry of the preosseous stage of bone repair studied by autoradiography. The effect of cortisone. J Bone Joint Surg [Br] 37: 691-710, 1955.

42. Mendes P.H.B., Scofano Junior A.R., Silva M.G., et al: Consolidação da fratura após o uso prolongado de corticóide: estudo experimental em ratos. Rev Bras Ortop 36: 345-351, 2001.

43. Pentinnen R.: Biochemical studies on fracture healing in the rat with special reference to the oxygen supply. Acta Chir Scand (Suppl 432): 1-32, 1970.

44. Wray J.B., Lynch C.J.: The vascular response to fracture of the tibia in the rat. J Bone Joint Surg [Am] 41: 1143-1148, 1959.

45. Le A.X., Miclau T., Hu D., et al: Molecular aspects of healing in stabilized and non-stabilized fractures. J Orthop Res 19: 78-84, 2001.