Enxerto "versus" enxerto coberto com tubo de veia nas reparações nervosas*

*Graft versus graft covered with vein conduits in nerve repairs**

MAURÍCIO DE ARAÚJO ALLET[1], VILNEI MATTIOLI LEITE[2], WALTER MANNA ALBERTONI[3], FRANCISCO ALBERTO S. FERNANDES[4], MARCELA FERNANDES[4], FLÁVIO FALOPPA[5]

RESUMO

Em estudo experimental, com 12 ratos, duas técnicas cirúrgicas de reparo de perdas de substância foram comparadas. Após obter um enxerto de veia da jugular, foram ressecados ambos os nervos tibiais, um segmento de 8mm. Cada segmento de nervo foi usado como enxerto no lado contralateral. O nervo tibial direito foi reparado utilizando o enxerto de nervo coberto com o tubo de veia jugular. O nervo tibial esquerdo foi reparado convencionalmente. Ambas as suturas foram realizadas com fios de náilon 10.0. Após 90 dias, ambos os nervos foram seccionados distalmente à reparação e ex-

ABSTRACT

Two surgical techniques of nerve gap repair were compared in an experimental study with 12 rats. After the removal of a vein graft from the external jugular vein, both tibial nerves were sectioned to produce a 8 mm gap. Each nerve segment was used as a graft on the contralateral side. The right tibial nerve was repaired with a nerve graft covered with a jugular vein conduit, and the left tibial nerve was repaired using the standard nerve graft. Both sutures were done using 10.0 nylon thread. After 90 days, the right and left stumps distal to the repair were exposed to the retrograde tracer* Fluoro-Gold®. *After 48

* Trabalho realizado no Laboratório de Microcirurgia da Disciplina de Cirurgia da Mão e Membro Superior do Departamento de Ortopedia e Traumatologia e nos laboratórios da Disciplina de Neurologia Experimental do Departamento de Neurologia e Neurocirurgia da Unifesp-EPM. Resumo de Dissertação de Tese de Mestrado do Programa de Pós-graduação em Ortopedia e Traumatologia da Unifesp-EPM.

1. Mestre em Medicina pelo Programa de Pós-Graduação em Ortopedia e Traumatologia da Unifesp/EPM.
2. Professor Associado; Chefe do Laboratório de Microcirurgia da Disciplina de Cirurgia da Mão e Membro Superior do Departamento de Ortopedia e Traumatologia da Unifesp/EPM.
3. Professor Titular; Chefe do Departamento de Ortopedia e Traumatologia da Unifesp/EPM.
4. Mestre em Medicina pelo Programa de Pós-Graduação em Ortopedia e Traumatologia da Unifesp/EPM; Médico Assistente da Disciplina de Cirurgia da Mão e Membro Superior do Departamento de Ortopedia e Traumatologia da Unifesp/EPM.
5. Professor Associado; Chefe da Disciplina de Cirurgia da Mão e Membro Superior do Departamento de Ortopedia e Traumatologia da Unifesp/EPM.

* *Study carried out at the Microsurgery Laboratory of the Discipline of Upper Limb and Hand Surgery of the Department of Orthopedics and Traumatology, and at the Experimental Neurology Laboratory of the Department of Neurology and Neurosurgery, Unifesp-EPM, São Paulo, Brazil. This paper corresponds to a shorter version of MSc thesis.*

1. *Orthopedic Surgeon, MSc in Medicine.*
2. *Associate Professor; Head of Microsurgery Lab of Upper Limb and Hand Surgery, Department of Orthopedics and Traumatology, Unifesp/EPM.*
3. *Professor of Orthopedics and Traumatology; Head of Service, Department of Orthopedics and Traumatology, Unifesp/EPM.*
4. *MSc in Medicine; Assistant Orthopedic Surgeon of the Discipline of Upper Limb and Hand Surgery, Department of Orthopedics and Traumatology, Unifesp/EPM.*
5. *MSc in Medicine; Assistant Orthopedic Surgeon of the Discipline of Upper Limb and Hand Surgery, Department of Orthopedics and Traumatology, Unifesp/EPM.*
6. *Associate Professor; Head of Discipline of Upper Limb and Hand Surgery, Department of Orthopedics and Traumatology, Unifesp/EPM.*

Endereço para correspondência (Correspondence to): Maurício de Araújo Allet, Rua Des. José de Mesquita, 371, apto. 702 – 78015-190 – Cuiabá, MT. Tel. (65) 624-0467.

Recebido em (*Received in*) 19/8/02. Aprovado para publicação em (*Approved in*) 13/3/03.
Copyright RBO2003

postos ao *Fluoro-Gold®* (FG). Passadas 48 horas, os ratos foram submetidos à eutanásia e um segmento da medula espinhal entre L3 e S1 foi ressecado e realizados cortes de 40µm. Usando microscópio de fluorescência, contou-se o número de células dos neurônios motores marcados. O objetivo deste estudo foi comparar a capacidade de regeneração entre as duas técnicas cirúrgicas. A diferença entre os lados foi estatisticamente significante. Os autores concluíram que o enxerto de nervo coberto com tubo de veia autógena resultou em regeneração nervosa superior à do enxerto de nervo convencional.

Unitermos – Nervos; regeneração; cirurgia; enxerto

INTRODUÇÃO

A busca de reparação dos nervos periféricos lesados que resulte em recuperação funcional sensitiva e motora é uma preocupação antiga dos cirurgiões e ainda consiste em um desafio[1].

Muitos estudos sobre a regeneração nervosa utilizam os tubos sintéticos ou biológicos para a reparação das perdas de substância de nervos periféricos com bons resultados[2,3,4,5], porém, o enxerto convencional de nervo ainda é o método mais eficiente e praticado pelos cirurgiões[6].

O emprego dos tubos na regeneração nervosa é eficaz em perdas de substância de nervos em até 30mm em seres humanos e 10mm em ratos[7,8], porém, quando se introduz um fragmento de enxerto de nervo na luz do tubo, maiores perdas de substância de nervo são regeneradas[9].

Baseados nesses fatos e empenhados em buscar métodos mais eficazes de reparação nervosa que recupere a função do nervo em seu estado original, desenvolvemos trabalho de pesquisa experimental em regeneração de nervos periféricos. Associamos o tubo de veia autógeno, que permite a regeneração nervosa em sua luz[3,10], preenchido com o enxerto de nervo, e a comparamos com a técnica de reparação utilizando enxerto de nervo simples convencional, considerado o método mais eficiente para a reparação de perda de substância dos nervos[6].

MATERIAL E MÉTODO

No Laboratório de Microcirurgia da Disciplina de Cirurgia da Mão e Membro Superior da Unifesp-EPM, utilizamos 12 ratos machos da raça Wistar, com peso corporal variando de 120g a 200g, com média de 155g.

hours, the rats were sacrificed, and a segment of the spinal cord between L3 and S1 was removed and cut into 40 mm-thick sections. Using fluorescent microscopy, motor neurons marked with the neuronal tracer were counted. The objective of this study was to compare nerve regeneration between the two surgical techniques, and statistically significant differences were seen. The authors concluded that the graft covered with autogenous vein conduit resulted in greater nerve regeneration when compared to repairs using standard nerve graft.

Key words *– Nerve; regeneration, graft; surgery*

INTRODUCTION

The search for a repair of injured peripheral nerves that may yield sensitive and motor functional recovery is an old concern of surgeons and still poses a challenge[1].

Several studies on nervous regeneration employ synthetic or biological conduits for the repair of peripheral nerve substance losses with good results[2,3,4,5], however, conventional grafting is still the most effective method used by the surgeons[6].

The use of conduits in nervous regeneration is effective for nerve substance losses up to 30 mm in humans and 10 mm in rats[7,8], but when a nerve fragment is introduced in the conduit, longer nerve losses are regenerated[9].

Based upon such facts and aiming at finding more effective methods for nerve repair to recover the original function of the nerve, we developed an experimental research work for peripheral nerve regeneration. We associated the autogenous vein conduit, that allows for nerve regeneration in its lumen[3,10], filled with the nerve graft, and compared to the conventional repair technique, that employs a single nerve and still is considered the most efficient method for nerve substance loss repair[6].

MATERIAL AND METHODS

At the microsurgery laboratory of the Discipline of Upper Limb and Hand Surgery, we used 12 Wistar *male rats weighing from 120 g to 200 g, mean of 155 g.*

Each animal received an intraperitoneal anesthetic with a solution of chloral hydrate (4.25 g), magnesium sulfate (2.25 g), propyleneglycol (4.28 ml), absolute ethyl alcohol (11.5 ml), and distilled water (45.7 ml).

A 12 mm jugular vein segment was resected through an anterolateral cervical incision (figure 1).

Cada animal recebeu anestesia intraperitoneal com solução anestésica composta por hidrato de cloral (4,25g), sulfato de magnésio (2,25g), propilenoglicol (4,28ml), álcool etílico absoluto (11,5ml) e água destilada (45,7ml).

Realizando-se incisão cervical ântero-lateral, ressecou-se um segmento de 12mm de veia jugular (fig. 1).

Por meio de incisão pósterolateral em ambas as coxas, de cada um dos membros posteriores foi isolado o nervo ciático. Em seguida, utilizando-se microscópio e instrumental microcirúrgico, foi dissecado o nervo ciático e seus ramos sural, peroneiro e tibial. Em cada nervo tibial foi ressecado um segmento correspondente a perda de substância de 8mm de extensão (fig. 2).

Para cada perda de substância criada no nervo, foi colocado o segmento retirado do membro contralateral e suturado com dois pontos utilizando fios de náilon 10.0. No coto proximal do nervo tibial direito acomodou-se o enxerto de veia antes da neurorrafia (fig. 3). Após a neurorrafia o tubo de veia foi alongado englobando todo o enxerto por 2mm para além de cada uma de suas extremidades (fig. 4). O tubo de veia foi fixado com um ponto proximal e outro distal com mononáilon 10.0 entre a parede do vaso e a camada epineural.

Ao final de 90 dias, os animais foram reoperados com a finalidade de marcação neuro-

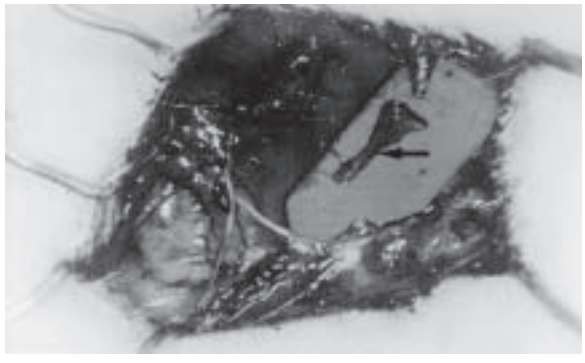

Fig. 1 – Segmento de veia jugular esquerda (seta) com ampliação de 10x ao microscópio cirúrgico

***Fig. 1** – Left jugular vein segment (arrow), 10x magnification on the surgical microscope*

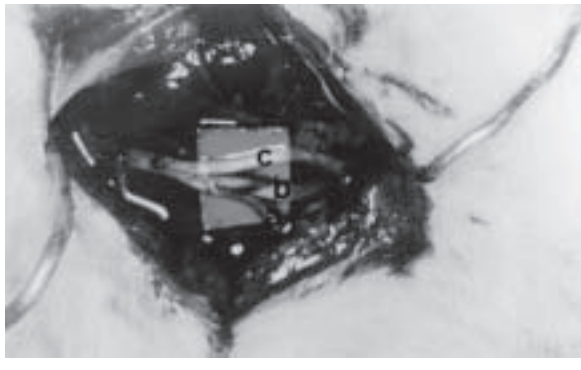

Fig. 2 – Nervo ciático com seus ramos sural **(a)**, tibial **(b)** e peroneiro **(c)**

***Fig. 2** – Sciatic nerve with sural **(a)**, tibial **(b)** and fibular **(c)** branches*



Fig. 3 – Início do encapamento de nervo. O epineuro do coto proximal do nervo tibial seccionado **(a)** está preso pela pinça microcirúrgica coberta com enxerto de veia **(b)** com ampliação de 10x ao microscópio cirúrgico.

***Fig. 3** – Initial nerve insertion in the conduit. Epineurum of the proximal stump of tibial nerve cut **(a)** held by microsurgical forceps covered with vein graft **(b)**, 10x magnification on the surgical microscope.*

The sciatic nerves of both hind thighs was isolated through a posterolateral incision. The nerve was dissected along with its sural, fibular, and tibial branches employing microscope and microsurgical instruments. Each tibial nerve had a segment resection corresponding to 8 mm of loss of substance (figure 2).

The segment removed from the contralateral limb was used to fill each nerve gap created, and sutured with two 10.0 nylon stitches. The proximal stump of the right tibial nerve received the venous graft before nerve suture (figure 3). After suturing the nerve, the vein conduit was lengthened to cover 2 mm an extension in excess of each extremity (figure 4). The vein conduit was fixed by a proximal and a distal 10.0 monofilament nylon stitch between the vein wall and the epineural layer.

After 90 days, animals were reoperated for neuronal marking. They were submitted to the same surgical incision and their tibial nerves were resected distally to the previous surgical repair and exposed to 3% FG during one hour and 15 minutes (figure 5).

After 48 hours, the animals were anesthetized again and submitted to heart catheterization for the infusion of tissue fixation substances to enable the histologic examination.

To obtain tissue fixation, infusion through the heart catheter must include the following sequence: 50 ml perfusion of

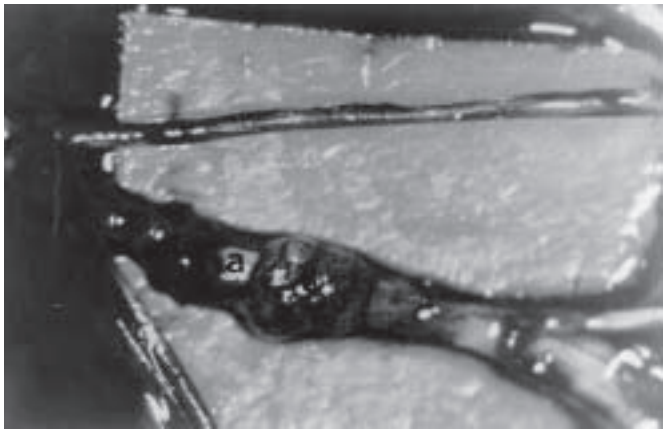

Fig. 4 – Enxerto de veia **(a)** envolvendo todo o enxerto com ampliação de 25x ao microscópio cirúrgico

***Fig. 4** – Vein graft **(a)** wrapping the entire nerve graft, 25x magnification on the surgical microscope*



Fig. 5 – Nervo tibial sendo pigmentado com ampliação de 10x ao microscópio cirúrgico. Observa-se o isolamento do FG **(a)** dos tecidos vizinhos pelo uso de uma calha **(b)** revestida com vaselina **(c)** contendo a extremidade do nervo mergulhado em FG.

***Fig. 5** – Tibial nerve stained with FG, 10x magnification on the surgical microscope. Isolation of the FG **(a)** from the neighboring tissues using a trough **(b)** coated with Vaseline **(c)** containing the nerve end dipped in FG can be observed.*

nal. Foram submetidos à mesma incisão cirúrgica e seus nervos tibiais seccionados distalmente à reparação cirúrgica prévia e expostos ao FG a 3% por um período de uma hora e 15 minutos (fig. 5).

Após 48 horas os animais foram novamente anestesiados e submetidos à cateterização cardíaca com a finalidade de infusão de substâncias para a fixação dos tecidos, possibilitando o exame histológico.

Para obter a fixação dos tecidos, há necessidade de infusão pelo cateter cardíaco de uma série de substâncias, conforme a seqüência: perfusão de 50ml de solução salina isotônica intracardíaca para limpeza do sistema vascular, 200ml de "solução de perfusão" (4% paraformaldeído/*buffer* fosfato) rapidamente em oito a 10 minutos, 300ml de "solução de perfusão" lentamente em 20 minutos, 200ml de *buffer* sacarose a 10% rapidamente em oito a 10 minutos, 300ml de *buffer* sacarose a 10% lentamente em 20 minutos.

Ao término desse procedimento, com o animal em decúbito ventral, realizou-se a laminectomia dorsal e lombar. Após a exposição da medula espinhal ressecou-se o segmento correspondente de L3 a S1. Marcou-se, então, um sulco na região dorsal desse segmento para indicar o lado direito.

A peça foi colocada em micrótomo e fatiada em cortes de 40µm, montados em lâminas, deixadas secando na geladeira por 24 horas e examinadas em microscópio *Olympus BX50®* com luz fluorescente para evidenciar o FG. Todos os cortes foram examinados com ampliações de 100 e

intracardiac isotonic saline solution to wash out the vascular system washout; an eight to ten minute rapid infusion of 200 ml of a "perfusion solution" (4% paraformaldehyde/phosphate buffer); a 20-minute slow infusion of 300 ml of the perfusion solution; 200 ml of a 10% sucrose buffer solution infused rapidly in eight to ten minutes; and 300 ml of a 10% sucrose buffer solution slowly infused during 20 minutes.

After the infusion, the animal was placed prone and submitted to a dorsal and lumbar laminectomy. A resection corresponding to segments L3 to S1 was performed after the spinal chord was exposed. A groove was created on the dorsal region to show the right side.

The specimen was cut into 40-mm sections with a microtome, mounted in slides, and left to dry during 24 hours in the refrigerator before examination in an Olympus BX50® *microscope with fluorescent light to enhance the FG. All sections were examined under 100 and 400 lens magnification to count the marked motor neurons, corrected by Abercrombie's[11] correction criteria (figure 6).*

Statistical analysis was performed through Wilcoxon (simple paired t-test) and Mann-Whitney (descriptive test). The level of null hypothesis rejection was set at a value of less or equal to 0.05 (5%), and whenever the calculated statistics presented significance, an asterisk (*) was used to highlight it.

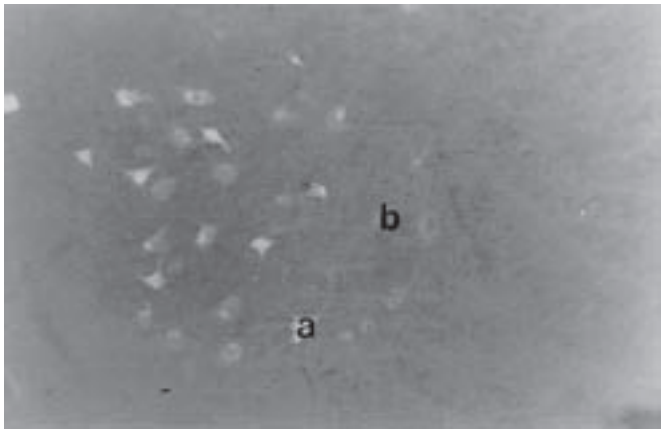

Fig. 6 – Secção de medula com ampliação de 100x ao microscópio. Observam-se células francamente marcadas pelo FG **(a)**. Nota-se a existência de outras células com alguma fluorescência que é adquirida pelo citoplasma de neurônios em ratos adultos e velhos **(b)**. Percebe-se, claramente, a nítida diferença entre as células marcadas e as demais.

***Fig. 6** – Medullar section on fluorescent light microscope, 100x magnification. **(a)** The existence of other cells with some degree of fluorescence is noted in the cytoplasm of adult and old rats. **(b)** There is a clearly visible difference between marked and unmarked cells.*

400 vezes. Foram contados os neurônios motores marcados e corrigidos pelo critério de correção de Abercrombie[11] (fig. 6).

O método estatístico foi realizado aplicando-se os testes de Wilcoxon sinalizado (teste *t* pareado simples) e Mann-Whitney (teste descritivo). O nível de rejeição para a hipótese de nulidade foi fixado sempre em um valor menor ou igual a 0,05 (5%) e, quando a estatística calculada apresentou significância, usou-se um asterisco (*) para caracterizá-la.

RESULTADOS

Os resultados da contagem dos neurônios nas medulas dos ratos foram apresentados em valores absolutos e corrigidos pelo critério de Abercrombie[11] (tabela 1).

DISCUSSÃO

Vários são os métodos propostos para a reparação dos nervos lesados. Entre eles cita-se a tubulização, que é a introdução das extremidades distal e proximal de um nervo lesado dentro de uma estrutura tubular, que pode ou não conter substâncias que promovam a regeneração axonal. O tubo pode ser o encapamento do nervo com lâmina flexí-

RESULTS

The results of neuronal count in spinal chords of the rats were presented in absolute values and those corrected by Abercrombie's[11] criteria (table 1).

TABELA 1 / *TABLE 1*
Número de ordem dos ratos, número total de células e corrigido pelo critério de Abercrombie e média, na medula, segundo o tipo de cirurgia
Rat number, total cell count corrected by Abercrombie's criterion and mean cell count in the medulla, according to each surgical technique

Rato nº *Rat #*	Lado direito (enxerto + veia) *Right side (graft + vein)*	Lado esquerdo (enxerto simples) *Left side (simple graft)*
1	915,2	865,8
2	287,55	263,9
3	579,8	531,7
4	383,5	364
5	306,15	266,5
6	182,65	165,1
7	642,85	632,45
8	389,35	632,45
9	622,05	566,8
10	623,35	585
11	571,35	553,8
12	335,4	295,75
Média / *Mean*	486,63	453,1
N = 12	r = 0	*p = 0,000**

Fonte (*Source*): DOT-Unifesp/EPM.

DISCUSSION

Several methods have been proposed for injured nerve repair. Among them, there is the creation of a conduit, where distal and proximal ends of an injured nerve are introduced within a tubular structure, which may or may not contain substances that yield axon regeneration. The conduit may be made of a flexible, laminar nerve sheath or of a premolded structure, of biological or non-biological materials[2].

vel ou uma estrutura tubular pré-moldada, de vários materiais, biológicos ou não biológicos[2].

Os tubos têm a capacidade de regenerar nervos[3] por favorecer o alinhamento linear das fibras nervosas e a concentração da matriz celular para a migração de axônios e células de Schwann[11]. Ainda permitem, nas urgências, o reparo cirúrgico imediato das perdas de substâncias, evitando a retração bem como a tensão dos cotos, as aderências cicatriciais e os neuromas sintomáticos nos nervos[2], além de poupar a zona doadora de enxertos.

O tubo ideal seria de material de baixo custo, inerte biologicamente, portanto, biocompatível, fino e flexível, translúcido, bioabsorvível, inibidor dos processos inflamatórios como fibrose, glioma, neuroma, edema, isquemia e aderência, e facilitador dos processos que contribuem para a regeneração, os acumuladores dos fatores que promovem o crescimento do nervo[2,6]. A veia autógena é um material que preenche muitos desses critérios[12], por ser de amplo acesso no corpo humano, inerte imunologicamente, evitando seqüelas nas zonas doadoras de nervos e menor fibrose local. É um tubo fino, flexível e de permeabilidade seletiva, que permite as trocas osmóticas das substâncias fundamentais à regeneração nervosa, impedindo a formação de tecido cicatricial entre os cotos do nervo. Como desvantagens, apresenta o colabamento da luz, que leva ao bloqueio do crescimento das fibras nervosas, e o limite do comprimento do tubo, que influencia na capacidade de crescimento axonal[2,6].

As reparações cirúrgicas não restabelecem, na maioria das vezes, a função do nervo ao seu estado original[13]. Com intuito de buscar melhores resultados funcionais, decidimos associar, simultaneamente, as vantagens de duas técnicas, com tubo de veia preenchido, em todo o seu segmento, com enxerto de nervo, pois, ao utilizarmos o enxerto de nervo, estaremos usando um dos melhores estimuladores de sua própria regeneração[5,6,9], e a veia, por ser um tubo concentrador das substâncias regeneradoras e um material autógeno, de fácil manuseio e baixo custo[11,12].

Escolhemos a veia jugular externa, pois seu diâmetro é maior e não tem válvulas[14].

Optou-se pelo nervo tibial para diminuir a morte de motoneurônios[15,16]. Além disso, como utilizamos dois membros posteriores, a escolha do ciático poderia levar a três tipos de problemas: úlceras na pele[6,9], autofagia das partes insensíveis[15] e a dificuldade de o rato manter-se em pé para a alimentação normal.

Conduits have the ability for nerve regeneration[3] because they favor the linear alignment of nervous fibers and concentration of cell matrix for axon and Schwann cell migration[11]. They also allow for the immediate surgical repair of substance loss in cases of urgent intervention, and avoid stump retraction and tension, scarring, and symptomatic nerve neuromas[2], besides sparing the graft donor zone.

The ideal conduit would be made of a low-cost, biologically inert material – that is, biocompatible, thin, flexible, transparent, inhibitor of inflammatory processes such fibrosis, gliomas, neuromas, swelling, ischemia, and adhesions, and facilitator of the processes that contribute to regeneration, accumulating of factors that promote nerve growth[2,6].

Autogenous vein is a material that meets several of those criteria[12]. It allows for wide access in the human body. Because it is immunologically inert, the autogenous vein avoids scarring at donor zones and produces less local fibrosis. It is a fine, flexible tube with selective permeability that allows for osmotic changes of substances that are key to nerve regeneration, avoiding scar tissue formation between nerve stumps. Its main disadvantages are the collapse of lumen, that blocks nervous fiber growth, and the tube length limit, that influences the ability of axonal growth[2,6].

Most surgical repairs do not restore the nerve function to its original state[13]. We decided to combine the advantages of both techniques: the entire length of the vein conduit filled with nerve graft, aiming at better functional results. The use of nerve grafting is one of the best regeneration stimulators[5,6,9]. The vein is a tube that permits regeneration substance concentration and is of autogenous origin, with easy handling and low cost[11,12,25].

We chose the external jugular vein due to its greater diameter and absence of valves[14].

Our choice of the tibial nerve aimed at reducing death of motor neurons[15,16]. Besides, as we used both hind limbs, the choice of the sciatic nerve could lead to three kinds of problems: skin ulcers[6,9], autophagy of insensitive parts[15], and rat inability to stand up for normal feeding.

We chose a 8 mm nerve gap to keep within the 10 mm limit of tube regeneration for rats, and to be able to use 12 mm jugular vein conduits; 8 mm to cover the graft and around 2 mm for each stump.

During the experiment, we observed that after tibial nerve section in the first surgery, rats presented gait abnormality

Escolheram-se 8mm de perda de substância pelo fato de respeitar os limites de até 10mm da regeneração em tubos para ratos e poder utilizar os 12mm de tubo de veia jugular; 8mm para cobrir o enxerto e cerca de 2mm em cada coto.

Durante os experimentos, observou-se que, após a secção do nervo tibial na primeira cirurgia, os ratos apresentavam claudicação em ambas as patas posteriores e na segunda abordagem já estavam clinicamente bem e sem atrofias. Observou-se também que a dissecção do plano cirúrgico foi mais fácil do lado que recebeu o tubo de veia, corroborando os achados da literatura[6,17].

O método utilizado para analisar a regeneração nervosa foi a marcação neuronal retrógrada com FG, na concentração de 3% (podendo ser usado de 2 a 4%). Esse marcador é fluorescente e permite sua observação direta ao microscópio sob uso de filtros.

Ao examinar o rato 1, notou-se grande número de células contadas. Acredita-se que, por ser o primeiro animal, contaram-se também células com fluorescência, mesmo não marcadas pelo FG. Já no rato 6, observou-se o menor número de células contadas devido à exclusão de cortes danificados, que causaram dúvidas na leitura das células pigmentadas. Esses animais foram mantidos no estudo, pois a proporção do número de células entre os lados não sofreu variação do efeito individual (ambas as cirurgias no mesmo rato), não alterando, conseqüentemente, o método estatístico.

Dois métodos estatísticos foram utilizados para definir se havia diferença significante entre as técnicas empregadas. Os testes de Wilcoxon sinalizado e de Mann-Whitney mostraram diferença estatisticamente significante entre as técnicas empregadas: o enxerto de nervo coberto com veia apresenta um número maior de células marcadas, quando comparado com o enxerto simples.

Dificuldades foram encontradas em comparar nossos resultados com os da literatura, pois não houve associação de enxerto de nervo e tubo de veia nos trabalhos revisados. Acreditou-se que tal dificuldade decorra de tendência dos autores em querer definitivamente substituir o tradicional enxerto de nervo por outro material no reparo das perdas de substâncias nervosas.

O trabalho experimental que mais se aproximou do nosso utilizou um fragmento de 1mm de enxerto de nervo no centro da luz de um tubo de veia, sendo observada regeneração em perda de segmento de 14mm, distância que em

in both hind limbs and, at the moment of the second surgical approach, they were clinically well and with no atrophies. We also observed that surgical dissection was easier on the vein conduit side, confirming the findings in the literature[6,17].

The method employed to analyze nerve regeneration was retrograde neuronal labeling with 3% FG (2 to 4% may be used). Such marker is fluorescent and allows direct microscopic observation with the use of filters[19].

Rat number one had a large cell count during examination. We believe that as this was the first animal, the count included fluorescent cells not labeled by FG. Rat number six had the lowest number of cells due to the exclusion of damaged sections that raised doubts in the reading of stained cells. Those animals were kept in the study, as the cell proportion between sides did not suffer an individual effect variation (both operative procedures on the same rat), and therefore did not change the statistical approach.

Two statistical methods were employed to define whether there was a significant difference between the techniques. Tests were the marked Wilcoxon and the Mann-Whitney, both showing a statistically significant difference between the techniques: nerve grafting covered with vein shows a larger number of marked cells when compared to simple grafting.

We found it difficult to compare our results to those in the literature, as we did not find an association between nerve grafting and vein conduit in the papers revised. Our belief is that such difficulty arises from the fact that authors wish to definitely replace traditional nerve grafting with another material for the repair of nerve substance losses.

The experimental work that was most similar to ours used a 1 mm fragment of nerve graft within the lumen of a vein conduit, where 14 mm segment loss regeneration occurred. Such distance in an empty tube would probably not be compatible with regeneration[9].

In this study, for all rats, we found a statistically significant higher number of cells on the operated side associated to grafting covered with vein.

However, this technique still sacrifices a normal nerve to use it as a graft. More recent research has employed in situ *cultures of nerve tissue, use of newer neurotropic material, and nerve transplantation with newer immunosuppressants to replace traditional grafting[20].*

um tubo vazio provavelmente seria incompatível com a regeneração[9].

No presente estudo, em todos os ratos, encontrou-se maior número de células estatisticamente significante no lado operado, o que parece estar associado ao enxerto de nervo coberto com veia.

Mas esta técnica ainda sacrifica um nervo normal para utilizá-lo como enxerto. Porém, novas pesquisas têm utilizado tecidos nervosos cultivados *in situ*, emprego de novas substâncias neurotrópicas e até transplantes de nervos com uso de novos imunossupressores para a substituição dos tradicionais enxertos[20].

CONCLUSÃO

Os autores concluíram que o enxerto de nervo coberto com tubo de veia autógena resultou em regeneração nervosa estatisticamente superior à do enxerto de nervo convencional.

CONCLUSION

Our conclusion is that nerve grafting covered with autogenous vein conduit resulted in a statistically greater regeneration than that of conventional nerve grafting.

REFERÊNCIAS / *REFERENCES*

1. Altissimi M., Mancini G.B., Azzarà A.: Results of primary repair of digital nerves. J Hand Surg [Br] 16: 546-547, 1991.
2. Fields R.D., Le Beau J.M., Longo F.M., Ellisman M.: Nerve regeneration through artificial tubular implants. Prog Neurobiol 33: 87-134, 1989.
3. Chiu D.T.: A comparative electrophysiologic evaluation of nerve grafts and vein grafts as nerve conduits. Surg Forum 34: 601-603, 1983.
4. Chiu D.T.: Autogenous venous nerve conduits. Hand Clin 15: 667-671, 1999.
5. Tang J.B., Gu Y.Q., Song Y.S.: Repair of digital nerve defect with autogenous vein graft during flexor tendon surgery in zone 2. J Hand Surg [Br] 18: 449-453, 1993.
6. Lolley R.D., Bose W.J., Bastian F., Bassam B., Meyer F.N., Anderson L.D.: Vein, silastic, and polyglycolic acid fine mesh: a comparative study in peripheral nerve repair. Ann Plast Surg 35: 266-271, 1995.
7. Chiu D.T., Strauch B.: A prospective clinical evaluation of autogenous vein grafts used as a nerve conduit for distal sensory nerve defects of 3 cm or less. Plast Reconstr Surg 86: 928-934, 1990.
8. Walton R.L., Brown R.E., Matory W.E., Borah E.L., Dolph J.L.: Autogenous vein graft repair of digital nerve defects in the finger: a retrospective clinical study. Plast Reconstr Surg 84: 944-949, 1989.
9. Smahel J., Jentsch B.: Stimulation of peripheral nerve regeneration by an isolated nerve segment. Ann Plast Surg 16: 494-500, 1986.
10. Tang J.B.: Vein conduits with interposition of nerve tissue for peripheral nerve defects. J Reconstr Microsurg 11: 21-26, 1995.
11. Abercrombie M.: Stimulation of nuclear population from microtome sections. Anat Rec 94: 239-247, 1946.
12. Chiu D.T., Janecka I., Krizek T.J., Wolff M., Lovelace R.E.: Autogenous vein graft as a conduit for nerve regeneration. Surgery 91: 226-233, 1982.
13. Pu L.L.Q., Syed S.A., Reid M., Patwa H., Goldstein J.M., Forman D.L., Thomson G.: Effects of nerve growth factor on nerve regeneration through a vein graft across a gap. Plast Reconstr Surg 104: 1379-1385, 1999.
14. Wang K.K., Costas P.D., Jones D.S.: Sleeve insertion and collagen coating improve nerve regeneration through vein conduits. J Reconstr Microsurg 9: 39-48, 1993.
15. Leite V.M.: Estudo do comportamento das lesões altas do nervo ciático através da utilização de Fluoro-Gold e Horseradish Peroxidase como marcadores neuronais [Tese]. São Paulo, Brasil: Escola Paulista de Medicina, 1994.
16. Brushart T.M.E.: Motor axons preferentially reinnervate motor pathways. J Neurosci 13: 2730-2738, 1993.
17. Fansa H., Keilhoff G., Förster G., Seidel B., Wolf G., Schneider W.: Acellular muscle with Schwann-cell implantation: an alternative biologic nerve conduit. J Reconstr Microsurg 15: 531-537, 1999.