Tendinite patelar: resultado do tratamento cirúrgico*

*Patellar tendinitis: results of surgical treatment**

MARCO ANTÔNIO PERCOPE DE ANDRADE[1], SINVAL ROCHA SOARES NOGUEIRA[2], GUSTAVO DAMAZIO HELUY[2]

RESUMO

Os autores avaliaram seis casos de tendinite patelar submetidos ao tratamento cirúrgico, com ressecção de fragmento ósseo do pólo inferior da patela e da área tendinosa degenerada. Foram observados, segundo o método de Verheyden *et al*, 50% de muito bons e 50% de bons resultados. Os autores concluem que o procedimento leva ao alívio da dor e possibilita o retorno à prática esportiva, mas só deve ser tentado após a falha do tratamento conservador.

Unitermos – Tendinite patelar; cirurgia; tratamento; tendão patelar; ligamento patelar

ABSTRACT

The authors evaluated six cases of patellar tendinitis that were operated on with resection of a bone fragment from the inferior pole of the patella and of the degenerated tendon. They observed 50% of very good results and 50% of good results, based on the Verheyden method of assessment. They concluded that the procedure relieves the pain and allows return to sports, but is indicated only after failure of conservative treatment.

Key words *– Patellar tendinitis; treatment; surgery; patellar tendon; patellar ligament*

INTRODUÇÃO

A tendinite patelar, também conhecida como joelho do saltador, geralmente acomete atletas com atividades que requerem a extensão súbita do joelho, como corrida, salto e chutes, levando a microtraumas no tendão patelar[1,2,3], geralmente na região do pólo inferior da patela.

Estudos histológicos, em espécimens removidos de cirurgia, demonstram a presença de degeneração mucóide e necrose fibrinóide, bem como a associação dos processos inflamatório e reparativo[4].

INTRODUCTION

Also known as jumpers' knee, patellar tendinitis usually afflicts athletes whose activities require sudden knee extension, such as runs, jumps, and kicks leading to patellar tendon microtraumas[1,2,3], usually at the lower patellar pole.

Histological studies of surgical specimens demonstrated the presence of mucoid degeneration and fibrinoid necrosis, as well as an association of inflammatory and restorative processes[4].

The first symptom of patellar tendinitis is a pain that subsides with rest after sports practice. The progression of the process brings pain at the beginning of physical activ-

* Trabalho realizado no Hospital Madre Teresa e Hospital Biocor – Belo Horizonte, MG.

1. Mestre e Doutor em Ortopedia pela Universidade Federal do Estado de São Paulo (Unifesp); Professor Assistente da Faculdade de Medicina da Universidade Federal de Minas Gerais (UFMG); Ortopedista do Hospital Madre Teresa e Hospital Biocor, MG.
2. Médico Ex-Residente do 3º ano do Serviço de Ortopedia do Hospital Madre Teresa, MG.

* *Study carried out at Hospital Madre Teresa and Hospital Biocor, Belo Horizonte, MG, Brazil.*

1. *MSc, PhD in Orthopedics; Assistant Professor of Medicine at Universidade Federal de Minas Gerais (UFMG); Orthopedic surgeon at Hospital Madre Teresa and Hospital Biocor, MG, Brazil.*
2. *Former medical residents at the Orthopedics Service, Hospital Madre Teresa, MG, Brazil.*

Endereço para correspondência (Correspondence to): Rua Maranhão, 1.567, apto. 701 – 30150-331 – Belo Horizonte, MG. Fax: (31) 261-6344, e-mail: mapa.bhz@terra.com.br

Recebido em (*Received in*) 27/8/01. Aprovado para publicação em (*Approved in*) 4/2/03.
Copyright RBO2003

O primeiro sintoma da tendinite patelar é a dor após a prática esportiva, que tende a desaparecer com o repouso. Com a progressão do processo, ela surge no início da atividade física, desaparecendo após a continuação do exercício e reaparecendo no repouso[1]. Nos casos mais graves pode haver incapacidade total do mecanismo extensor do joelho e até ruptura do tendão patelar[4].

O diagnóstico da tendinite patelar é basicamente clínico, caracterizando-se por dor à palpação do pólo inferior da patela e do tendão adjacente ou dor durante a extensão forçada do joelho, podendo-se observar, em alguns casos, edema localizado e nódulo doloroso na região[1,5,6].

As radiografias, cintilografia, ultra-som e tomografia computadorizada auxiliam no diagnóstico, porém, atualmente, a ressonância magnética é o exame de escolha, por possuir melhor definição, possibilitando a localização exata e objetiva da lesão tendinosa[4].

O tratamento da tendinite patelar é, inicialmente, conservador, com afastamento da atividade física, repouso, antiinflamatórios não hormonais e exercícios fisioterápicos – como alongamentos musculares e fortalecimento excêntrico do quadríceps[2,7,8].

As formas mais graves da doença, que não respondem ao tratamento conservador e que possuem áreas de degeneração tendinosa, devem ser tratadas cirurgicamente[2,3,8].

O objetivo deste trabalho é demonstrar o resultado do tratamento cirúrgico da tendinite patelar em pacientes submetidos previamente ao tratamento conservador por longo prazo, sem alívio da sintomatologia dolorosa.

MATERIAL E MÉTODOS

Foram incluídos no presente estudo seis pacientes, todos do sexo masculino, submetidos a tratamento cirúrgico da tendinite patelar no Hospital Madre Teresa e Hospital Biocor de Belo Horizonte. Eram cinco joelhos esquerdos, não dominantes (83,3%), e um direito (16,7%). Um paciente apresentava acometimento bilateral, tendo sido submetido a tratamento cirúrgico à esquerda, que era o lado mais sintomático.

A idade variou de 28 a 50 anos, com média de 39 anos. Todos os pacientes apresentavam dor anterior no joelho, na região do pólo inferior da patela, e haviam sido submetidos ao tratamento conservador sem melhora do quadro álgico. O tempo médio de evolução da doença, entre o início dos sintomas e o tratamento cirúrgico, foi de 23 meses, variando de 12 a 60 meses. Dois pacientes tinham sido sub-

ity, disappearing during exercise, and reappearing during rest[1]. The most severe cases may present total failure of the knee extensor mechanism, or event patellar tendon rupture[4].

Diagnosis is basically clinical, featuring palpation pain of the lower patellar pole and adjacent tendon during forced knee extension and, in some cases, localized swelling and a painful lump[1,5,6].

Radiographs, bone scans, ultrasound, and computerized tomography aid on the diagnosis, but nowadays magnetic resonance imaging is the golden standard, offering the best resolution and allowing for exact, objective spotting of the tendon injury[4].

Treatment is initially conservative, with stopping of physical activity, rest, NSAIDs, and physical therapy exercises, such as muscle lengthening and eccentric quadriceps reinforcement[2,7,8].

The most severe forms that do not respond to conservative treatment and present areas of tendon degeneration should be surgically approached[2,3,8].

The aim of this paper is to demonstrate the results of surgical treatment of patellar tendinitis in patients previously submitted to a long-course conservative therapy without any improvement of the painful symptoms.

MATERIAL AND METHODS

Six male patients were included in the study, who were submitted to surgical treatment for patellar tendinitis at the Madre Teresa and Biocor Hospitals in Belo Horizonte, Brazil. There were five, non-dominant left knees (83.3%), and one right knee (16.7%). One patient had bilateral involvement, and was submitted to surgical treatment on the left side, the most symptomatic.

Age ranged from 28 to 50 years, with a mean of 39 years. All patients presented anterior knee pain at the lower patellar pole, and had been submitted to conservative treatment without any improvement of the pain. Mean disease evolution time, from the beginning of symptoms to the surgical intervention, was 23 months, ranging from 12 to 60 months. Two patients had been previously submitted to steroids injection within the lower patellar pole without a definite improvement of the pain.

Three patients had ultrasound imaging and three patients had MRI as complementary diagnostic method (figure 1). One patient featured a small intratendinous calcification (figure 2).

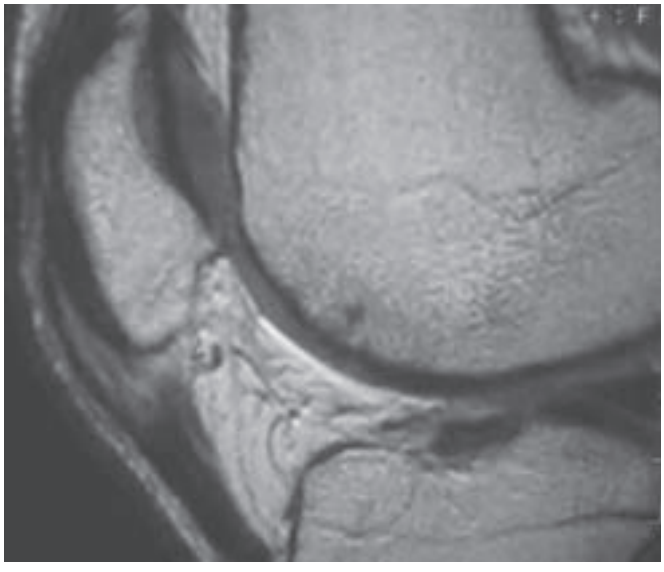

Fig. 1 – Imagem de ressonância magnética
***Fig. 1** – Magnetic resonance imaging (MRI)*

metidos, previamente, a infiltração com corticosteróides no pólo inferior da patela, sem melhora definitiva da dor.

Três pacientes fizeram exame ultra-sonográfico e três realizaram ressonância nuclear magnética como método diagnóstico complementar (figura 1). Em um deles, a radiografia demonstrou pequena calcificação intratendinosa (figura 2).

Em todos os casos, a cirurgia constou de uma incisão longitudinal infrapatelar, na linha mediana, com abertura do peritendão e ressecção de um fragmento ósseo do pólo inferior da patela e do fragmento central degenerado do tendão, em forma de "V", não interferindo com sua inserção distal[9] (figura 3).

No pós-operatório, os pacientes foram estimulados a mobilizar precocemente o joelho operado e iniciaram programa fisioterápico, que constou de ultra-som, crioterapia e TENS (*transelectrical nerve stimulation*) e exercícios de alongamento da musculatura da coxa e fortalecimento do quadríceps (exercícios excêntricos em cadeia fechada). O apoio foi liberado no primeiro dia de pós-operatório, de acordo com a tolerância do paciente. O retorno ao esporte só foi permitido após seis meses. Quatro pacientes praticavam futebol, um, judô e um, peteca.

O método de avaliação utilizado foi o de Verheyden *et al*[6], que considerou, na parte subjetiva, o retorno do paciente ao esporte no mesmo nível de atividade, sua satisfação com a cirurgia e se ele se submeteria ao procedimento

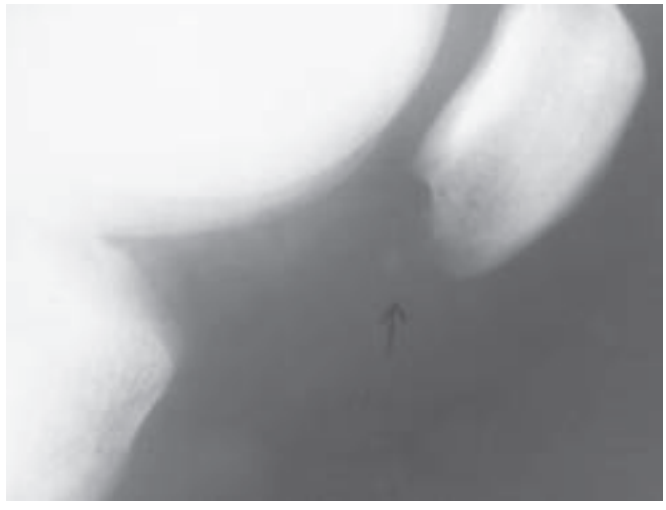

Fig. 2 – Calcificação intratendinosa à radiografia
***Fig. 2** – Intratendinous calcification on X-ray*

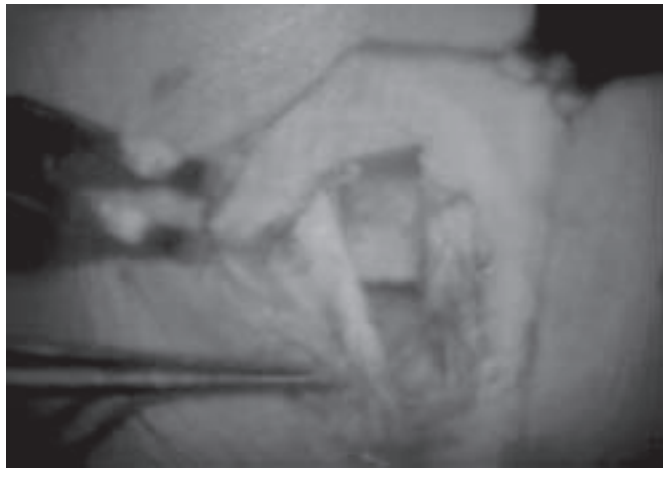

Fig. 3 – Detalhe da técnica cirúrgica utilizada
***Fig. 3** – Detail of the surgical technique*

In all cases, surgery consisted in a longitudinal infrapatellar incision on the median line, with peritendon opening and lower patellar pole bone fragment resection, along with a V-shaped central fragment from the degenerated tendon, without interference of its distal insertion[9] (figure 3).

Postoperatively the patients were encouraged to early mobilization and initiated a physical therapy program, including ultrasound, cryotherapy, and TENS (transelectrical nerve stimulation), and thigh muscle elongation and quadriceps muscle reinforcement (closed-chain eccentric exercises). Weight bearing was granted on the first post-

novamente. Na parte objetiva observou-se a presença de dor à palpação no pólo inferior da patela, o teste de apreensão, a amplitude de movimentos, a presença de atrofia muscular, com mensuração do diâmetro da coxa a 10 e 20cm da interlinha medial. Foram considerados os seguintes grupos:

1) Muito bom: os pacientes que não tinham dor ou limitação de suas atividades diárias e esportivas, atrofia muscular ou dor à palpação do pólo inferior da patela, além de apresentarem o teste de apreensão negativo. Quando perguntados, os pacientes relatavam que fariam a cirurgia novamente.

2) Bom: os pacientes que apresentavam dor de leve a moderada durante as atividades físicas, sem, porém, haver necessidade de interrompê-las, dor leve à palpação do pólo inferior ou das facetas da patela e atrofia muscular menor que 2cm. Quando perguntados, relatavam que fariam a cirurgia novamente.

3) Mau: os pacientes relatavam dor de moderada a alta intensidade após longos períodos sentados e durante a prática de esportes, limitação das atividades, dor no pólo inferior ou nas facetas da patela, grande atrofia de quadríceps (maior do que 2cm). Os pacientes relatavam que não fariam a cirurgia novamente.

O tempo máximo de seguimento pós-operatório foi de 84 meses e o mínimo, de 24 meses, com média de 41 meses.

Todos os pacientes foram avaliados pelo mesmo examinador.

RESULTADOS

Três pacientes (50%) apresentaram resultado muito bom e três (50%) tiveram resultado bom. Não foi observado nenhum mau resultado.

Os três pacientes, com resultado bom, estavam satisfeitos com a cirurgia e não apresentavam dor no pólo inferior ou nas facetas da patela. A única alteração encontrada foi uma atrofia do músculo quadríceps de até 2cm, a 20cm da interlinha medial.

Todos os pacientes retornaram ao esporte no mesmo nível de atividade anterior à patologia, com a exceção de um deles, por apresentar sintomas no joelho contralateral, estando selecionado para o tratamento cirúrgico no futuro. Três pacientes (50%) tinham queixa de desconforto ao ajoelhar sobre a cicatriz.

Os resultados foram agrupados em um quadro comparativo (tabela 1).

operative day, according to patient tolerance. Return to sports was allowed only after six months. Four patients practiced soccer, one patient practiced judo, and another practiced shuttlecock.

Patients were assessed with the Verheyden et al[6] method that considered, on the subjective part, patient return to sport on the previous level of activity, his or her satisfaction with the surgical procedure, and the question of whether or not the patient would agree to be submitted again to the procedure. Objectively, the presence of pain on palpation of the lower patellar pole was observed, apprehension test, range of movement, presence of muscle atrophy with measurements of thigh diameters at 10 cm and 20 cm from the medial joint line. The following groups were considered:

1) Very good: patients that did not present pain or limitation of daily and sports activities, or muscle atrophy, pain on lower patellar pole palpation, and negative apprehension test. When questioned, patients reported that they would accept to be submitted to the procedure one more time.

2) Good: patients presented mild to moderate pain during physical activities, without the need of interruption, along with mild pain on lower pole or patellar facets, and a muscle atrophy of no more than two centimeters.

3) Poor: patients reported moderate to severe pain after raising from a seated position and during sports, activity limitation, pain on lower pole or patellar facets, greater quadriceps atrophy (more than two centimeters). Patients reported that they would not accept to be submitted to the procedure one more time.

Maximum post-operative follow-up consisted of 84 months, and minimum of 24 months, with a mean of 41 months.

The same examiner assessed all patients.

RESULTS

Three patients (50%) presented very good results and three patients (50%) had good results. There were no poor results.

Those three patients with a good result were satisfied with the procedure and did not present pain on the lower pole or patellar facets. The only abnormal finding consisted in quadriceps muscle atrophy of no more than 2 centimeters, 20 cm away from the medial joint line.

All patients returned to sports at the same level of activity they had before the pathology, except for one of them,

TABELA 1 / *TABLE 1*
Dados colhidos na avaliação dos seis pacientes submetidos a tratamento cirúrgico no Hospital Madre Teresa e Hospital Biocor
Assessment data from the assessment of six patients submitted to surgical treatment at Hospital Madre Teresa and Hospital Biocor

Nome *Name*	Idade (anos) *Age (years)*	Lado *Side*	Exames *Exam*	Tempo de evolução *Evolution time*	Tratamento conservador *Conservative treatment*	Esporte *Sport*	Tempo pós-operatório *Post-operative follow-up*	Resultado *Results*
H.M.S.	34	E *L*	US	24 meses *(months)*	FT *PT*	Futebol *Soccer*	84 meses *(months)*	Muito bom *Very good*
J.P.	42	E *L*	US	12 meses *(months)*	FT *PT*	Futebol *Soccer*	55 meses *(months)*	Muito bom *Very good*
C.A.P.	45	E *L*	RM *MRI*	14 meses *(months)*	FT infiltração *PT injection*	Peteca *Shuttlecock*	32 meses *(months)*	Bom *Good*
P.D.	27	E *L*	US	60 meses *(months)*	FT infiltração *PT injection*	Judô *Judo*	27 meses *(months)*	Bom *Good*
G.F.O.	49	D *R*	RM *MRI*	18 meses *(months)*	FT infiltração *PT injection*	Futebol *Soccer*	25 meses *(months)*	Muito bom *Very good*
R.A.	31	E *L*	RM *MRI*	12 meses *(months)*	FT *PT*	Futebol *Soccer*	24 meses *(months)*	Bom *Good*

Fonte *(Source)*: Hospital Madre Teresa e Hospital Biocor – Belo Horizonte, MG
E = esquerdo; D = direito; US = ultra-som; RM = ressonância magnética; FT = fisioterapia
L = left; R= right; US = ultrasound; MRI = magnetic resonance imaging; PT= physical therapy

DISCUSSÃO

A tendinite patelar é uma afecção que se associa, geralmente, com esportistas que realizam a extensão forçada do joelho, como ao correr, chutar e saltar[1,2,3]. No grupo estudado, quatro pacientes jogavam futebol, um era jogador de peteca, esporte que exige salto e agachamento e um praticava judô de competição, que não é classificado como importante na gênese dessa patologia. Interessante notar que nenhum dos pacientes operados era saltador, que foi a modalidade de esportes mais relacionada com a tendinite patelar, porém Blazina *et al*[9] a observaram em vários outros tipos de esporte, tais como, futebol americano, basquetebol, voleibol, corrida ou tênis.

O acometimento do joelho esquerdo em cinco pacientes (83,3%), todos eles destros, deve ser objeto de pesquisa, pois quatro deles praticavam futebol e, neste esporte, o joelho dominante é aquele que realiza a extensão súbita, ao chutar a bola. Pode-se, porém, considerar, o efeito desacelerador do quadríceps, no membro de apoio, que se mantém no solo.

O tratamento da tendinite patelar é, geralmente, conservador e a introdução dos exercícios excêntricos para o quadríceps, como preconizado por Stanish[10], foi o tratamento de escolha para o paciente que apresentou sintomas contralaterais e foi selecionado para futura intervenção cirúrgica. Três pacientes (50%) tiveram queixa de desconforto ao ajoelhar sobre a cicatriz cirúrgica.

Os resultados foram agrupados em tabela comparativa (tabela 1).

DISCUSSION

Patellar tendinitis is an affection that is usually associated to sports activities that require forced knee extension, such as running, kicking, and jumping[1,2,3]. The group studied had four patients who played soccer, one played shuttlecock, which is a sport that requires jumps and kneels, and one patient practiced competitive judo, not classified as an important etiology. Interestingly enough, none of the patients was a jumper, which is the sport modality most associated to patellar tendinitis. Blazina et al[9], however, observed such pathology in other kinds of sports, such as American football, basketball, volleyball, running, and tennis.

Left knee involvement of five (83.3%) right-handed patients deserves a research, as four of them practiced soccer and, in such sport, the dominant knee is the one that performs sudden extension when kicking the ball. None-

dríceps reduziu o número de pacientes que necessitam de cirurgia[8]. Os bons resultados do tratamento conservador, na maioria dos pacientes, explicam o pequeno número de trabalhos publicados na literatura sobre o tratamento cirúrgico dessa patologia e o número reduzido de casos operados em cada um desses trabalhos.

Os seis casos estudados podem ser considerados insuficientes para avaliação, devido ao seu pequeno número, porém boa parte da literatura apresenta número semelhante: Panni *et al*[10] relatam nove pacientes operados, Griffiths e Selesnick[2], sete e Romeo e Larson[3], apenas dois casos, como relato de técnica. Existem, no entanto, alguns trabalhos que apresentam maior número de pacientes[6,7,8,11].

Várias técnicas cirúrgicas foram descritas para o tratamento da tendinite patelar, com bons resultados em todas elas[2,3,6,7,8,9,10,11,12]. Os procedimentos cirúrgicos vão desde a tenotomia longitudinal do tendão patelar[10,11], à ressecção isolada do tecido patelar desvitalizado[6,7] ou aos procedimentos ósseos associados a esta ressecção, como perfurações[9,10], raspagens[2] e ressecção de fragmento do pólo inferior da patela[8,9]. O tratamento artroscópico, com retirada da área tendinosa lesada através de instrumentos motorizados[3,7,12], também é descrito.

A técnica empregada, descrita por Blazina *et al*[9] em 1973 e baseada em Fritschy *et al*[8], foi a escolhida, por ressecar a área patológica do tendão e o fragmento do pólo inferior da patela, que muitas vezes tem relação com a afecção.

A escolha do método de avaliação proposto por Verheyden *et al*[6] deu-se por ser ele o que melhor aquilata o paciente subjetiva e objetivamente. Os 50% de muito bons e os 50% de bons resultados estão de acordo com a literatura, que demonstra altos índices de bons resultados com o tratamento cirúrgico da tendinite patelar. Panni *et al*[10] relatam 100% de resultados excelentes e bons, Coleman *et al*[7], 96% de benefício em relação à sintomatologia, Verheyden *et al*[6], 87% de resultados muito bons e bons, Griffiths *et al*[2], 86% de excelentes resultados, Fritschy *et al*[8], 81% de pacientes curados e 14% de pacientes assintomáticos, porém sem retorno aos esportes, Benazzo *et al*[11] relatam 76% de bons resultados e 19% de maus resultados e Gomes e Marczyk[12] informam que 75% de seus pacientes retornaram, sem dor, à prática esportiva original e todos estavam livres de dor durante atividades de vida diária. A falta de um sistema de avaliação padronizado dificulta a comparação dos resultados.

Na avaliação dos três resultados considerados bons, observou-se que, apesar de assintomáticos e satisfeitos com

theless, we may consider the decelerating quadriceps effect onto the limb that remains firm on the ground while the other limb is kicking.

Treatment of patellar tendinitis is usually conservative, and the introduction of eccentric quadriceps exercises has reduced the number of patients that require surgery[8]. The good results of the conservative therapy in most patients explain the little number of papers published in the literature regarding surgical treatment, and the reduced number of operated series in those papers.

The six cases studied may be considered insufficient for assessment, although many papers in the literature present a similar number: Panni et al[10] reported nine operated patients, Griffiths et al[2] reported seven patients, and Romeo et al[3] reported only two cases on his report on technique. There are, however, some papers that present a higher number of patients[6,7,8,11].

Several surgical techniques have been described for the treatment of patellar tendinitis, all presenting good results[2,3,6,7,8,9,10,11,12]. Surgical procedures range from patellar tendon longitudinal tenotomy[10,11] to isolated resection of devitalized patellar tissue[6,7], to bone procedures associated to that resection, such as drilling[9,10], shaving[2], and lower patellar pole resection[8,9]. Arthroscopic treatment, with injured tendon resection with powered instruments, has also been described[3,7,12].

Our choice of the technique was that of Blazina et al[9], of 1973, based on Fritschy et al[8], as it enables resection the diseased tendon resection and the lower patellar pole, which is commonly related to the disease.

The decision to use the assessment method of Verheyden et al[6] was based on the fact that it is the best subjective and objective evaluation. The 50% of very good results with 50% of good results are in agreement with findings reported in the literature, showing a high rate of good results with the surgical treatment of patellar tendinitis. Panni et al[10] reported 100% of excellent and good results, Coleman et al[7] claimed 96% of benefits for the symptoms, Verheyden et al[6] reported 87% of very good and good results, Fritschy et al[8] declared 81% of cure rates and 14% of asymptomatic patients, but with no return to sports, Benazzo et al[11] reported 76% of good results and 19% of bad results, and Gomes et al[12] informed that 75% of their patients returned painlessly to their original sports practice and everyday activities. The lack of a standardized assessment system makes the comparison difficult.

o tratamento, havia atrofia da musculatura da coxa. Interroga-se se esse dado não seria conseqüência, em parte, do fato de que a afecção acometeu o lado esquerdo, lado não dominante, em dois deles, já que no terceiro o acometimento era bilateral.

O desconforto na cicatriz, ao ajoelhar, em três pacientes, foi considerado insignificante e não comprometeu o resultado final. A mudança da incisão para área mais medial ou lateral, onde não se faça apoio, deve ser considerada, apesar de dificultar o acesso à área lesada.

CONCLUSÃO

O tratamento cirúrgico da tendinite patelar, com ressecção de fragmento ósseo do pólo inferior da patela e da área acometida do tendão patelar, segundo a literatura e em nossa experiência, é procedimento que leva ao alívio da dor e possibilita o retorno do paciente à pratica esportiva, com pequeno índice de complicações. Ele, porém, só deve ser indicado após a falha de longo período de tratamento conservador.

When assessing those three good results, we observed that despite being asymptomatic and satisfied with the treatment, there was thigh muscle atrophy. We ask ourselves if that would be so because the disease involved the left side, the non-dominant side in two patients, whereas the third patient had a bilateral disease.

Scar discomfort when kneeling in three patients was considered not significant and did not harm the end result. The incision change to a more medial or lateral approach should be considered, with less contact, despite the difficulty to access the injured area.

CONCLUSION

Our experience is concordant with the findings on the literature regarding surgical treatment of patellar tendinitis with bone fragment and tendon resection from the lower pole of the patella. It is a pain-relieving procedure, enables patient return to sports practice, and has a low rate of complications. Such alternative, however, should only be indicated when a long-course conservative treatment fails.

REFERÊNCIAS / *REFERENCES*

1. Davies S.G., Baudouin C.J., King J.B., Perry J.D.: Ultrasound, computed tomography and magnetic resonance imaging in patellar tendinitis. Clin Radiol 43: 52-56, 1991.
2. Griffiths G.P., Selesnick F.H.: Operative treatment and arthroscopic findings in chronic patellar tendinitis. Arthroscopy 14: 836-839, 1998.
3. Romeo A.A., Larson R.V.: Arthroscopic treatment of infrapatellar tendinitis. Arthroscopy 15: 341-345, 1999.
4. El-Khoury G.Y.,. Wira R.L., Berbaum K.S., Pope T.L., Monu J.U.V.: MR imaging of patellar tendinitis. Radiology 184: 849-854, 1992.
5. Shalaby M., Almekinders L.C.: Patellar tendinitis: the significance of magnetic resonance imaging findings. Am J Sports Med 27: 345-349, 1999.
6. Verheyden F., Geens G., Nelen G.: Jumper's knee: results of surgical treatment. Acta Orthop Belg 63: 102-105, 1997.
7. Coleman B.D., Khan K.M., Kiss Z.S., Bartlett J., Young D.A., Wark J.D.: Open and arthroscopic findings in chronic patellar tendinitis. Arthroscopy 14: 836-839, 1998.
8. Fritschy D., Wallensten R.: Surgical treatment of patellar tendinitis. Knee Surg Sports Traumatol Arthrosc 1: 131-133, 1993.
9. Blazina M.E., Kerlan R.K., Jobe F.W., Carter V.S., Carlson G.J.: Jumper's knee. Orthop Clin North Am 4: 665, 1973.
10. Panni A.S., Tartarone M., Maffulli N.: Patellar tendinopathy in athletes: outcome of nonoperative and operative management. Am J Sports Med 28: 392-397, 2000.
11. Benazzo F., Stennardo G., Valli M.: Achilles and patellar tendinopathies in athletes: pathogenesis and surgical treatment. Bull Hosp Jt Dis 54: 236-240, 1996.
12. Gomes J.L.E., Marczyk L.R.S.: Tratamento videoartroscópico da dor infrapatelar em atletas portadores de compressão óssea extrínseca do ligamento patelar. Rev Bras Ortop 35: 202-205, 2000.