Pseudartrose da diáfise umeral: tratamento cirúrgico pela técnica da haste intramedular bloqueada*

*Pseudarthrosis of the humeral shaft: surgical treatment with locked intramedullary nail**

BERNARDO COUTO NETO[1], JOÃO MATHEUS[2], JOSÉ AFRANIO GRIZENDI[2], FRANCISCO MATHEUS[3], PAULO COUTO[4]

RESUMO

Objetivo: **Avaliar os resultados clínico e radiográfico do tratamento cirúrgico pela técnica de haste intramedular bloqueada, em pacientes com pseudartrose diafisária de úmero.** ***Casuística e métodos:*** **Vinte e cinco pacientes com diagnóstico inicial de fratura diafisária do úmero tratados, primariamente, por diversos métodos, evoluíram para pseudartrose. Desses, 12 eram do sexo masculino e 13 do feminino, com idade variando de 22 a 82 anos. Os mesmos foram operados de seis a 47 meses após o acidente inicial. O tempo de seguimento variou de seis a 48 meses, com média de 27 meses. Os pacientes foram submetidos a exames clínico e radiográfico para avaliação do tratamento.** ***Resultados:*** **A consolidação óssea foi obtida em 19 pacientes, ou seja, em 76% dos casos. Dos seis restantes, quatro obtiveram o que se denominou "consolidação clínica". Quanto à função do ombro, houve apenas dois resultados considerados maus.** ***Conclusões:*** **Considerando o alto número de consolidações ósseas obtidas, aliado ao de "consolidações clínicas", e o baixo índice de complicações, os autores afirmam ser este método válido no tratamento dessa entidade.**

Unitermos – Úmero; pseudartrose; haste intramedular

ABSTRACT

Objectives: ***To evaluate clinical and radiographic results of the surgical treatment with locked intramedullary nail in patients with pseudarthrosis of the humeral shaft.*** **Material and methods:** ***Twenty-five patients with initial diagnosis of humeral shaft fracture were unsuccessfully treated by a number of other methods and developed pseudarthrosis. 12 were male and 13, female. Age ranged from 22 to 82 years. They were operated on from six to 47 months after the initial injury. Follow-up ranged from six to 48 months, with a mean of 27 months. The patients were submitted to clinical and radiographic evaluation to assess the treatment.*** *Results:* ***Bone healing was achieved in 19 patients, representing 76% of the cases. Of the six left, four achieved what was considered "clinical healing". Regarding shoulder function there were only two poor results.*** **Conclusion:** ***Considering the high rate of bone union achieved, and the cases of "clinical healing" and low rate of complications, the authors conclude that the locked intramedullary nailing is a valid method of treatment.***

Key words *– Humerus; pseudarthrosis; intramedullary nail*

* Trabalho realizado no Hospital de Traumato-Ortopedia do Instituto Nacional de Traumato-Ortopedia do Rio de Janeiro.

1. Ex-Médico Residente do HTO-INTO-RJ; Mestre pela Universidade Federal do Rio de Janeiro; Ortopedista do Hospital Municipal Lourenço Jorge-RJ.
2. Ortopedista do Grupo de Trauma do HTO-INTO-RJ.
3. Chefe do Grupo de Trauma do HTO-INTO-RJ.
4. Professor Adjunto-Doutor, Hospital Universitário Clementino Fraga Filho da Universidade Federal do Rio de Janeiro.

* *Study carried out at the Trauma Orthopedics Hospital of the National Institute for Trauma Orthopedics, Rio de Janeiro, Brazil.*

1. *Former Resident, HTO-INTO-RJ MSc, UFRJ, Orthopedic Surgeon at Municipal Hospital Lourenço Jorge, RJ, Brazil.*
2. *Orthopedic Surgeon, Trauma Group, HTO-INTO-RJ, Brazil.*
3. *Head, Trauma Group, HTO-INTO-RJ, Brazil.*
4. *Professor of Medicine, University Hospital Clementino Fraga Filho, Federal University of Rio de Janeiro, RJ, Brazil.*

Endereço para correspondência (Correspondence to): Bernardo Couto Neto, Av. Delfim Moreira, 906, apto. 301 – 22441-000 – Rio de Janeiro, RJ. Tel. (21) 2512-5149, fax 2512-5386.

Recebido em (*Received in*) 6/12/02. Aprovado para publicação em (*Approved in*) 25/3/03.
Copyright RBO2003

INTRODUÇÃO

As fraturas da diáfise umeral (FDU) correspondem, segundo Christensen[1], a 3% de todas as fraturas. As mesmas são tratadas, preferencialmente, através de métodos conservadores, ou sejam: redução incruenta da fratura (quando necessária), seguida de imobilização gessada ou similar. No entanto, o tratamento cirúrgico apresenta indicações absolutas e relativas, tais como: fraturas abertas e/ou expostas, associações com paralisia do nervo radial e lesão vascular, fraturas com grande desvio fragmentar (acompanhadas ou não de interposição muscular), bilateralidade da lesão, fraturas patológicas, pacientes politraumatizados e em determinadas atividades profissionais. Do ponto de vista da fratura propriamente dita, é importante considerar o padrão desta, a anatomia da região com as diversas inserções musculares e seus mecanismos de ação para, então, decidirmos pela melhor técnica a ser adotada.

Uma vez feita a opção pelo tratamento cirúrgico, após obter-se a redução da fratura, segue-se a osteossíntese interna, podendo esta ser realizada por meio de placas e parafusos, fios intramedulares flexíveis ou haste intramedular[2]. Os fixadores externos são indicados, em princípio, nas fraturas expostas graves, habitualmente com importante perda de substância óssea e/ou lesões de partes moles.

A técnica cirúrgica com a haste intramedular bloqueada (HIB), no tratamento das FDU ou das pseudartroses da diáfise umeral (PDU), oferece certas vantagens como: alinhamento axial do úmero, possibilidade de não exposição do foco de fratura, fixação rígida (em geral, superior àquela obtida com placa e parafusos) e rápida recuperação funcional do membro acometido. Dentre as desvantagens do método podemos citar: possível destruição de porção de cartilagem articular de cabeça de úmero; risco de lesões de partes moles ao nível do manguito rotador e, ao nível da diáfise, do nervo radial e de estruturas vasculares; possibilidade de fratura desse segmento quando da introdução da haste devido à diminuição do calibre do canal intramedular do úmero em seu terço distal; a necessidade de pleno domínio da técnica bem como de um intensificador de imagens durante a cirurgia.

Independentemente do tipo de tratamento adotado nas FDU, uma percentagem variável de casos evolui para retarde de consolidação ou pseudartrose. O objetivo deste trabalho é relatar os resultados obtidos em uma análise retrospectiva de 25 pacientes com PDU, tratados cirurgicamente através de osteossíntese com HIB, pelo Grupo de

INTRODUCTION

Fractures of the humeral shaft (FHS) correspond to 3% of all fractures according to Christensen[1]. They are preferably treated by conservative means, such as closed reduction (whenever necessary), followed by cast or similar immobilization. Nevertheless, surgical treatment has absolute and relative indications such as open and/or expressed fractures, association to radial nerve palsy and vascular injury, fractures with large fragment deviation (whether or not associated to muscle interposition) bilateral lesions, pathological fractures, patients with multiple traumas, and patients with certain professional activities. As to the fracture itself, one should look into the fracture pattern, the anatomy of the region with the different muscle insertions and mechanisms of action before deciding which is the best technique to be adopted.

Once the surgical treatment decision is made, after reducing the fracture, there follows internal fixation, by means of plates and screws, flexible nails, or intramedullary nails[2]. In principle, external fixators are indicated mainly in severe, open fractures, usually with important bone loss and/or soft tissue injuries.

The surgical technique with the locked intramedullary nail (IMN) for the treatment of FHSs or of pseudarthroses of the humeral shaft (PHS) brings a few advantages, such as axial alignment of the humerus, possibility of non-exposure of fracture site, rigid fixation (usually better than that of plate and screws), and a quick functional recovery of the limb. Drawbacks of the method include a possible destruction of part of the joint cartilage at the humeral head, the risk of soft tissue injuries close to the rotator cuff, the shaft, the radial nerve and the vascular structures. There is also a possibility of fracture during nail introduction due to a caliber reduction of the distal third of the humeral intramedullary canal; the need exist for full mastery of the technique and an image intensifier during the procedure.

A variable percentage of cases evolves on to delayed union or pseudarthrosis irrespective of the kind of treatment used for FHS. The aim of this study is to report the results obtained in a retrospective analysis of 25 patients with PHS, surgically treated with IMN by the Trauma Group from Trauma Orthopedics Hospital (HTO), National Institute of Trauma Orthopedics of Rio de Janeiro (INTO-RJ), Brazil, from November 1996 to May 2000. Mean follow-up consisted in 27 months, ranging from six to 48 months.

Trauma do Hospital de Traumato-Ortopedia (HTO), do Instituto Nacional de Traumato-Ortopedia do Rio de Janeiro (INTO-RJ), no período de novembro de 1996 a maio de 2000. O seguimento médio foi de 27 meses, variando de seis a 48 meses.

CASUÍSTICA E MÉTODOS

No período de novembro de 1996 a maio de 2000, foram operados no HTO 25 pacientes com PDU. A opção pela osteossíntese com HIB deveu-se à análise criteriosa de cada caso, considerando-se a principal variante normalmente observada quando se emprega esse tipo de técnica, ou sejam: fraturas ou pseudartroses com sede na diáfise do úmero.

Em todos os casos, o diagnóstico foi confirmado mediante radiografias simples nas projeções ântero-posterior (AP) e perfil, sendo complementadas pelo exames neurológico e vascular periférico do membro afetado, previamente à cirurgia realizada.

Do total de pacientes, 12 eram do sexo masculino e 13 do feminino. A idade variou de 22 a 82 anos, com média de 54 anos. A distribuição por faixa etária mostrou predo-

MATERIAL AND METHODS

From November 1996 to May 2000, 25 patients with PHS were operated on at the HTO. The choice for IMN was made after close evaluation of each case, considering the main variant usually employed for such technique: fractures or pseudarthrosis of the humeral shaft.

The diagnosis was confirmed in all cases through plain anteroposterior (AP) and lateral X-rays, and complemented by pre-operative neurological and peripheral vascular examination of the affected limb.

Of the 25 patients, 12 were male and 13 female. Age ranged from 22 to 82 years, with a mean of 54 years. Age distribution showed predominance of the fourth, fifth, and sixth decades of life (table 1).

Causes of accident were five: being run over by a vehicle, car crash, fall from own height, fall from a variable height, and gunshot wound (table 2).

Only two of the fractures were open: one caused by a car crash, and the other by gunshot. Time between the initial accident and surgery ranged from six to 47 months, with a mean of 18 months. Six variants were observed as to previous therapy: conservative (11 cases), conservative

TABELA 1 / *TABLE 1*
Distribuição de pacientes por décadas da vida
Age distribution in decades

Década da vida ***Decade of life***	**Terceira** ***Third***	**Quarta** ***Fourth***	**Quinta** ***Fifth***	**Sexta** ***Sixth***	**Sétima** ***Seventh***	**Oitava** ***Eighth***	**Nona** ***Ninth***
Número de pacientes *(Number of patients)*	1	5	6	2	7	3	1

Fonte *(Source)*: HTO-INTO-RJ, 1996-2000

TABELA 2 / *TABLE 2*
Causas dos acidentes
Nature of initial injury

Causas do acidente ***Cause of accident***	**Atropelamento** ***Run over by a vehicle***	**Acidente automobilístico** ***Car crash***	**Queda da própria altura** ***Fall from own height***	**Queda de altura variável** ***Fall from variable height***	**Projétil de arma de fogo** ***Gunshot wound***
Número de pacientes *(Number of patients)*	8	7	6	3	1

Fonte *(Source)*: HTO-INTO-RJ, 1996-2000

mínio nas quarta, quinta e sétima décadas da vida (tabela 1).

Cinco foram as causas dos acidentes: atropelamento, acidente automobilístico, queda da própria altura, queda de altura variável e projétil de arma de fogo (tabela 2).

Do total de fraturas, apenas duas eram expostas, uma causada por acidente automobilístico e outra por projétil de arma de fogo. O tempo entre o acidente inicial e a data em que foi realizada a cirurgia em questão variou de seis a 47 meses, com média de 18 meses. Como tratamento prévio observamos seis variantes: conservador (11 casos), conservador seguido de osteossíntese com placa e parafusos (quatro casos), fixação externa (quatro casos), osteossíntese com placa e parafusos (três casos), conservador seguido de fixação externa (dois casos) e hastes de Rush intramedulares (um caso).

Os pacientes foram operados de acordo com a técnica clássica de introdução por via anterógrada da HIB, variando apenas no quesito referente à retirada de material de osteossíntese, quando presente, devido à cirurgia prévia.

A haste utilizada em todos os pacientes desta casuística foi a *AIM*, da *ACE Medical Company*, feita de titânio, bem como os parafusos, para bloqueio, que completam o sistema.

A utilização ou não de auto-enxertia de osso ilíaco, com conseqüente abertura do foco fraturário, depende da avaliação de cada caso, sendo aconselhável quando houver significativa perda óssea do úmero ou formação atrófica de calo ósseo. Esse procedimento foi realizado em oito casos.

Os cuidados pós-operatórios compreenderam antibioticoterapia por 24 horas e imobilização com tipóia tipo americana (axilopalmar), por cerca de três semanas, época da retirada dos pontos da ferida operatória, iniciando-se a mobilização ativa do membro, com acompanhamento fisioterápico.

Os pacientes foram acompanhados por um período que variou de seis a 48 meses, com seguimento médio de 27 meses.

RESULTADOS

A primeira análise refere-se à consolidação. Dos 25 pacientes operados, 19 evoluíram, do ponto de vista clínico e radiográfico, para a consolidação óssea, ou seja 76%. Os seis restantes, correspondendo a 24%, não apresentaram sinais radiográficos de consolidação. No entanto, dessa

followed by open reduction and internal fixation with plate and screws (three cases), conservative followed by external fixator (two cases), and intramedullary Rush nails (one case).

The patients were operated on by the classical technique of antegrade IMN introduction, the only variation being the removal of internal fixation, where applied in previous surgery.

The nail employed in all patients of the series was an ACE Medical Company titanium AIM, with the locking screws that complete the set.

The use of iliac autograft with fracture site opening depends on the assessment of each site. Such graft is advised whenever there is a significant loss of humerus bone or atrophic bone callus formation. Grafting was performed in eight cases.

Post-operative care included antibiotics for 24 hours and sling immobilization (axillary palmar) during three weeks, then stitches were removed, and active mobilization of the limb was started, with the aid of physical therapy.

Patients were followed from six to 48 months, with a mean of 27 months.

RESULTS

The first assessment was related to bone healing. Among the 25 patients operated on, 19 (76%) evolved on to consolidation, both clinically and radiologically. The remaining six patients (24%) did not present radiological signs of bone union. However, four of those six patients presented a clinical mimicking of PHS healing, as the IMN provided fracture site immobilization and proximal and distal screws complemented the unit and made a solid osteosynthesis/bone set. Only two patients complained of pain at the PHS site. None of those six patients had an indication of a new surgical procedure at the last follow-up visit.

Eight patients received bone grafting (iliac autograft), and the mean healing time of those patients ranged from two to 13 months, with a mean of 4.4 months. A separate analysis of results was performed for each of the six groups submitted to different previous therapies.

Group 1 – Previous conservative treatment – Of 11 cases, one did not heal, two received bone grafting, and healing ranged from three to 13 months, mean of 4.8 months.

Group 2 – Previous conservative treatment followed by open reduction and internal fixation with plates and screws – Of four cases, three received bone grafting, and only one healed in two months (a grafted case).

parcela, quatro apresentavam quadro clínico como se a PDU estivesse consolidada, já que a HIB proporcionava imobilização no foco e os parafusos proximais e distais complementavam a unidade e a solidez do conjunto osteossíntese/osso. Apenas dois pacientes queixavam-se de dor no foco da PDU. Até a última consulta, em nenhum dos seis pacientes havia sido indicada nova cirurgia objetivando a consolidação.

Do total, oito pacientes foram enxertados (auto-enxerto de ilíaco) e o tempo de consolidação, naqueles que a obtiveram, variou de dois a 13 meses, com média de 4,4 meses. Passamos a analisar, separadamente, os resultados em cada um dos seis grupos submetidos a tratamentos prévios distintos.

Grupo 1 – Tratamento prévio: conservador – De 11 casos, um não consolidou, dois foram enxertados e o tempo de consolidação variou de três a 13 meses, com média de 4,8 meses.

Grupo 2 – Tratamento prévio: conservador seguido de osteossíntese com placas e parafusos – De quatro casos, três foram enxertados e apenas um consolidou em dois meses (foi enxertado).

Grupo 3 – Tratamento prévio: fixação externa – De quatro casos, dois consolidaram aos dois e seis meses e nenhum foi enxertado.

Grupo 4 – Tratamento prévio: osteossíntese com placa e parafusos – Os três casos consolidaram aos quatro, cinco e seis meses, respectivamente, sendo que dois foram enxertados.

Grupo 5 – Tratamento prévio: conservador seguido de fixação externa – Os dois casos consolidaram aos três e quatro meses e não foram enxertados.

Grupo 6 – Tratamento prévio: hastes de Rush intramedulares – O único caso consolidou aos quatro meses e foi enxertado.

As complicações foram divididas em precoces e tardias. Quanto às primeiras, houve uma neurapraxia do radial, constatada logo após a recuperação anestésica, e que evoluiu com recuperação total após 25 dias.

Infecção ocorreu em apenas um paciente, que apresentou episódio prévio. Na primeira cirurgia, para tratamento da fratura de úmero, foi realizada osteossíntese com placa e parafusos, que infectou. A essa seguiu-se retirada de material implantado com desbridamento e nova osteossíntese com fixação externa, que apresentou boa evolução, mas não consolidou. Foi, então, submetido a uma HIB, que evoluiu com novo quadro infeccioso nos trajetos dos pinos do

Group 3 – Previous treatment with external fixation – Of four cases, two healed at two and six months, with no bone grafting.

Group 4 – Previous treatment by open reduction and internal fixation with plate and screws – All three cases healed at four, five, and six months, respectively, with two grafted cases.

Group 5 – Previous treatment by conservative means followed by external fixation – Both cases healed at three and four months, with no bone grafting.

Group 6 – Previous treatment by Rush intramedullary nails – The single case was grafted, and healed at four months.

Complications were divided into early and late. Early complications included a radial neurapraxia, found right after anesthetic recovery, with complete reversal after 25 days.

Infection occurred in only one patient, who had had a previous episode. At the first operation, the humerus fracture was treated by open reduction and internal fixation with plate and screws that eventually became infected. The implant material was then removed and an external fixator was placed with a good evolution, but with no bone healing. An IMN procedure was then performed, with a new infection at the external fixator pin tract, treated by debridement and fistulectomy with good clinical result on the last follow-up visits.

The locking screws presented two problems: an impingement caused by a proximal screw, removed at three months after the initial surgery; and a partial distal screw migration, which required no further intervention.

Both active and passive shoulder joint mobility (range of motion) were evaluated and classified largely into in three groups:

1) Excellent: normal or minimally reduced mobility, when compared to the opposite side – 18 cases.

2) Average: reduced mobility when compared to the opposite side, without considerably affecting the overall function of the upper limb – five cases.

3) Poor: disabling mobility, affecting the overall function of the upper limb – two cases.

None of the patients showed a significant limitation of joint mobility at the ipsilateral elbow.

In a subjective assessment patients were asked if they had of shoulder pain, and three of them responded affirmatively. Finally, the level of satisfaction with the procedure was assessed. Of all patients, only two were not satisfied: the first, who had been previously submitted conservative treatment during one year and 11 months, with

fixador externo, sendo feito desbridamento e fistulectomia, com bom resultado clínico, constatado nas últimas consultas.

Com relação aos parafusos para bloqueio da haste, houve dois problemas: um *impingement* causado por um parafuso proximal, o qual foi retirado três meses após a cirurgia para a colocação da HIB; e uma migração parcial de um parafuso distal, em outro paciente, que não necessitou reintervenção.

Quanto à mobilidade (arcos de movimento) na articulação escápulo-umeral, consideramos tanto a ativa como a passiva, classificando-a, de forma global, em três grupos:

1) Excelente: mobilidade considerada normal, ou minimamente diminuída, quando comparada com o lado oposto – 18 casos.

2) Média: mobilidade considerada diminuída com relação ao lado oposto, mas não comprometendo, de forma considerável, a função global do membro superior – cinco casos.

3) Má: deficiência importante, comprometendo a função global do membro superior – dois casos.

Em nenhum dos pacientes foi observada limitação significativa da mobilidade articular no cotovelo homolateral.

Em uma avaliação subjetiva, perguntamos aos pacientes se os mesmos queixavam-se de dor no ombro; apenas três responderam afirmativamente. Finalmente, foi avaliado o nível de satisfação quanto ao procedimento realizado. Do total, apenas dois não estavam satisfeitos: o primeiro, com dor no foco de pseudartrose, tendo sido submetido, primariamente, a tratamento conservador por um ano e 10 meses, embora apresente arcos de movimentos considerados excelentes; e o segundo, paciente com seqüela de paralisia cerebral, apesar de ter consolidada sua pseudartrose (foi enxertado), relatava dor no ombro e arcos de movimentos considerados maus (figuras 1 a 5).

DISCUSSÃO

Grande parte das FDU não necessita de tratamento cirúrgico; o mesmo não podemos dizer com relação às PDU. Nessa condição, a cirurgia se faz necessária na quase totalidade dos casos. Cabe, então, optar entre os dois procedimentos normalmente utilizados: as placas de compressão ou as HIB, já que os fixadores externos podem ser considerados como técnica de exceção, indicados, principalmente, nos casos em que existe perda óssea segmentar considerável.



Fig. 1 – Pseudartrose de úmero com haste intramedular de Rush

***Fig. 1** – Pseudarthrosis of humerus with intramedullary Rush nail*



Fig. 2 – Osteossíntese com HIB e consolidação da pseudartrose

***Fig. 2** – Osteosynthesis with intramedullary nail and bone union*

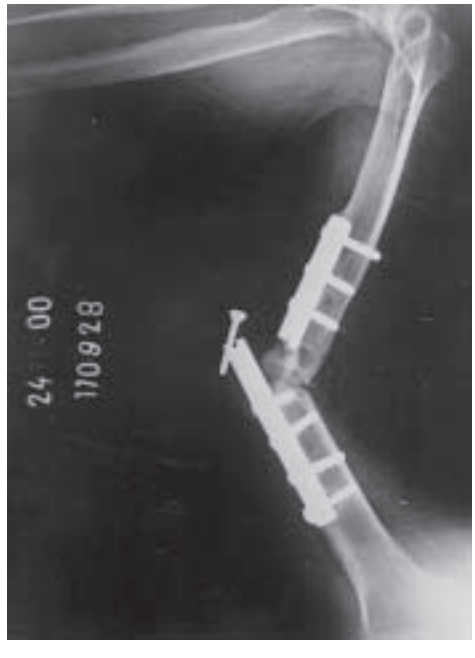

Fig. 3
Pseudartrose de úmero com placa fraturada

Fig. 3
Pseudarthrosis of humerus with a broken plate



Fig. 4 – Radiografia em perfil, oito meses após a colocação de HIB, evidenciando falta de consolidação

***Fig. 4** – Lateral view, 8 months after osteosynthesis with intramedullary nail and absence of bone union*

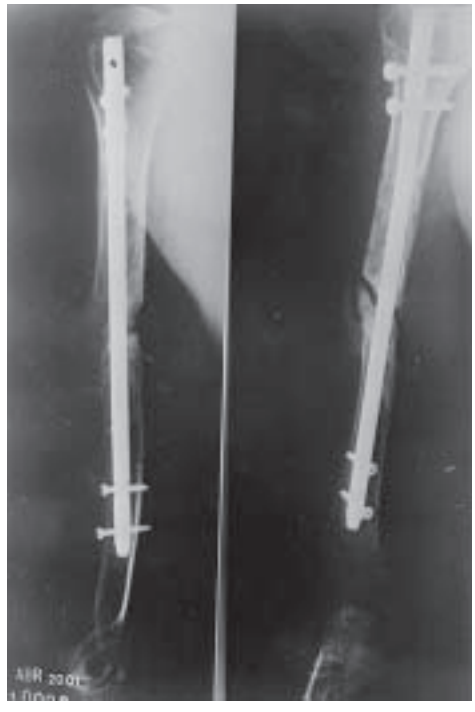

Fig. 5 – Radiografias 14 meses após a cirurgia, evidenciando a pseudartrose, mas, devido à falta de sintomas e à boa função articular, o caso foi considerado como de "consolidação clínica"

***Fig. 5** – X-rays 14 months after surgery, still with non-union, without symptoms and good range of joint motion, considered as "clinical healing"*

Wu e Shih[3], comparando placas e parafusos às HIB, no tratamento de PDU, em seus pacientes, obtiveram resultados semelhantes quanto à consolidação da pseudartrose, mas o número de complicações foi significativamente maior no primeiro grupo. Segundo os mesmos, estas conferem bom alinhamento do úmero, bons índices de mobilidade articular no ombro e cotovelo e altos índices de consolidação, sobretudo quando associadas a enxerto ósseo. No entanto, necessitam de um tempo cirúrgico mais longo, bem como maior exposição de tecidos. Se houver instabilidade rotatória, a utilização da placa passa a ser obrigatória.

McCormack *et al*[4] afirmam que as placas e parafusos ainda são a melhor opção no tratamento das FDU.

Já as HIB, defendidas por muitos autores[5,6,7,8], quando comparadas com as placas, apresentam como principal vantagem a limitada dissecção cirúrgica e conseqüente melhor e mais rápida recuperação funcional do membro superior e, como ponto negativo mais importante, o alto índice de problemas relativos ao ombro, quando a inserção anterógrada é utilizada[9].

Nosso índice de consolidação foi de 76%, o que está de acordo com a média publicada na literatura, que varia de 66% a 100%[3,4,6,7,10,11,12]. Vale ressaltar que, dos nossos oito casos que receberam enxerto, apenas dois não consolidaram. Um deles, com pseudartrose, apresentou dor no local, embora com excelente arco de movimento; o segundo, com sequela de paralisia cerebral, apesar de ter sua pseudartrose consolidada (enxertada), queixou-se de dor no ombro e de pouco arco de movimento (figuras 1 a 5).

Most FHSs do not require a surgical therapy; however, the same is not valid for PHS. In that condition, surgery is indicated in most cases. One has to choose between two procedures usually employed: compression plates or IMN, since external fixators are considered an exceptional indication, mainly used on cases with considerable segmental bone loss.

Wu and Shih[3], comparing plates and screws to IMN for the treatment of PHS, obtained similar results as to pseudarthrosis healing, but the number of complications was significantly higher in the first group. According to those authors, plates and screws grant a satisfactory humeral alignment, good rates of shoulder and elbow mobility, and high rates of healing, especially when associated to bone grafting. However, they require a longer surgery time, and a greater tissue exposure. The use of plate and screws is mandatory whenever there is rotary instability.

DISCUSSION

ram; pertenciam ao grupo cujo tratamento prévio havia sido conservador seguido de osteossíntese com placa e parafusos. Uma possível explicação para esse fato seria a diminuição da vascularização do úmero, causada pelo descolamento periosteal, por ocasião da colocação de placa. Esse grupo foi, relativamente, o que apresentou maior índice (75%) de não consolidação.

Crolla *et al*[5] recomendam, nas PDU atróficas, a utilização obrigatória de enxerto, para favorecer a consolidação. Acrescentamos a essa indicação pacientes operados previamente, nos quais tenha sido realizado extenso descolamento do úmero. McKee *et al*[10] advertem que, no caso de uma segunda cirurgia, com a técnica da HIB, não é suficiente apenas a troca da haste, já que a perda de massa óssea é considerável, devendo-se, também, adicionar enxerto ósseo.

Ainda com respeito à consolidação, vale ressaltar fato ocorrido em nossa casuística e que não encontramos citações na bibliografia consultada: a *consolidação clínica* (quatro casos em seis), ou seja; pacientes que não mostram consolidação óssea visível nas radiografias, mas, clinicamente apresentaram função do membro superior considerada normal e ausência de dor no foco da PDU, condição esta proporcionada pela solidez da montagem obtida com a HIB e os parafusos de bloqueio.

Com relação à técnica propriamente dita, devemos considerar o tipo de haste e a via de introdução da mesma. A haste por nós utilizada (*AIM* da *ACE Medical*) não causou dificuldades peroperatórias e, no pós-operatório, tivemos dois pequenos problemas que devem ser imputados à técnica cirúrgica imprecisa: *impingement* causado por um parafuso proximal, o qual foi retirado três meses após a colocação da HIB, e migração parcial de um parafuso distal, que não necessitou ser removido (os dois não estavam, de acordo com o controle radiográfico peroperatório, na posição considerada correta). O *impingement* proximal é complicação relatada por diversos autores[4,13,14,15], podendo comprometer manguito rotador, músculo deltóide e nervo axilar. Distalmente, é raro haver problemas com *impingement*, mas McKee *et al*[16] reportam três casos de fraturas de úmero, que ocorreram ao nível dos parafusos distais, após trauma com mecanismo rotacional. Já a HIB de Seidel é tida como das que apresentam maior número de complicações, sobretudo quanto ao sistema de bloqueio distal[6,17,18].

A via anterógrada, para inserção da HIB, utilizada em nossos pacientes, parece ser a mais difundida[4,13,14,17,18], po-

McCormack et al[4] report that plates and screws are still the best choice for the treatment of FHS.

The IMN, advocated by several authors[5,6,7,8], when compared to plates and screws, present the main advantage of limited surgical dissection, with improved and quicker functional recovery of the upper limb. The main drawback is the high rate of problems related to the shoulder joint when the antegrade insertion is employed[9].

Our healing rate of 76% is similar to the published rates that range from 66% to 100%[3,4,6,7,10,11,12]. One should be reminded that out of the eight cases that received grafting, only two did not heal, and those two belonged to the group that had had a previous conservative therapy followed by plating and screws. A possible explanation for that would be the reduction of humeral vascularity caused by periosteal stripping during plate insertion. Relatively, that group presented the highest rate (75%) of non-union.

Crolla et al[5] recommend the mandatory use of bone grafting to favor healing of atrophic PHSs. We add to the indication those patients who had had previous surgery with extensive wide humeral stripping. McKee et al[10] point out that, in the case of a second procedure with IMN technique, the nail exchange is not sufficient in view of the considerable loss of bone mass, and bone grafting should be added.

Regarding healing, we should point out to an observation in our series for which we have not found mention in the literature: a clinical healing *(four out of six cases). This is the case of patients who did not present a radiological bone healing, but clinically presented an upper limb function considered normal, with absence of pain at the PHS site, granted by the solid set obtained with IMN and locking screws.*

As to the technique, we employed the AIM nail (ACE Medical), which did not present any difficulty during surgery. On the post-operative period, we had two minor problems that can be due to imprecise surgical technique: an impingement caused by a proximal screw, removed three months after IMN insertion, and a partial migration of a distal screw, which did not require removal (both were not positioned correctly according to X-rays made during surgery). The proximal impingement is a complication reported by several authors[4,13,14,15]. It can compromise the rotator cuff, the deltoid muscle, and the axillary nerve. There are seldom impingement problems distally, but McKee et al[16] reported three cases of humeral fractures at the distal screws site, after a rotational mechanism trauma. Seidel's

dendo, no entanto, causar problemas, já relacionados acima. A via retrógrada encontra seus defensores[6,12,19], já que não compromete a função do ombro e, raramente, o faz no cotovelo. Lin *et al*[6], adeptos desta última, recomendam que o ponto de entrada seja através da fossa olecraniana, o que proporciona melhor alinhamento com o úmero. Lin *et al*, em outro trabalho[19], comparando dados biomecânicos, após fresagem intramedular do úmero, pelas duas vias, verificaram que a retrógrada proporciona maior estabilidade inicial, maior poder de angulação e maior rigidez torcional, recomendando que, nas fraturas proximais desse osso, seja utilizada a via anterógrada e, nas distais, a via retrógrada. Para as do terço médio, é indiferente.

Como complicação vasculonervosa, tivemos apenas uma neurapraxia do radial, que recuperou totalmente a função 25 dias após a cirurgia. Segundo Rupp *et al*[20], outras estruturas que podem ser lesadas ao se implantar uma HIB são: nervos musculocutâneo, ulnar e mediano, e artéria umeral.

Nosso único caso de infecção ocorreu em um paciente, com episódio prévio, após ser submetido a osteossíntese com placa e parafusos, para tratamento de FDU. Em uma segunda cirurgia foi colocado um fixador externo, que evoluiu bem do ponto de vista da infecção, mas não houve consolidação. Após ser submetido a HIB, foi constatado novo quadro infeccioso ao nível dos trajetos dos pinos do fixador, sendo então necessária nova intervenção, constando de desbridamento e fistulectomia, tendo evoluído satisfatoriamente. Sem dúvida, esse é um risco que precisa ser bem avaliado, ao ser indicada uma HIB.

A função do ombro, ou sejam, os arcos de movimento (ativos e passivos) na articulação escápulo-umeral, foi considerada satisfatória, pois, em apenas dois pacientes, a deficiência foi considerada importante, por comprometer, de maneira significativa, o desempenho global do membro superior. Os maus resultados, quanto a esse aspecto, devem ser atribuídos ao emprego da via anterógrada, o que já foi abordado neste capítulo.

Considerando os resultados obtidos e a experiência adquirida, acreditamos ser este um método válido no tratamento dessa entidade.

CONCLUSÃO

O índice de consolidação óssea (76%), obtido nos 25 pacientes tratados de PDU, pela técnica de HIB, associado ao baixo índice de complicações e ao bom resultado funcional do membro superior (dois maus casos), confirmam ser essa uma boa técnica.

IMN is considered one of the nails with the highest rate of complications, especially in its distal locking system[6,17,18].

Antegrade insertion seems to be the most widely used technique[4,13,14,17,18], although it may present the problems mentioned above. Some authors advocate retrograde insertion[6,12,19], as it does not involve shoulder function, and seldom involves the elbow. Lin et al[6], recommend that the point of entry should be the olecranial fossa, which offers the best humeral alignment. That same author, in another paper[19], when comparing biomechanical data for intramedullary humeral reaming through both ways of insertion, found that the retrograde insertion offers a better initial stability, higher angulation power, and higher torsion rigidity. He recommended that antegrade insertion should be employed for proximal humeral fractures, and retrograde insertion for distal humeral fractures. There is no difference for the mid third humeral fractures.

We had radial neurapraxia as a neurovascular complication that recovered fully 25 days after surgery. According to Rupp et al[20], other structures are prone to be injured during insertion, such as the musculocutaneous nerve, ulnar nerve, median nerve, and humeral artery.

The sole case of infection occurred with a patient with a previous episode after open reduction and internal fixation with plate and screws for FHS. An external fixator was placed during the second procedure, curing the infection but with no bone healing. After IMN, another infection was found within the fixator pin tract, calling for another surgical intervention consisting in debridement and fistulectomy, which evolved satisfactorily. There is no doubt that such risk must be considered when indicating IMN.

The shoulder function – passive and active range of motion of the shoulder joint – was considered satisfactory, as only two patients presented an important disability involving the overall performance of the upper limb. Such poor results should be attributed to the use of antegrade insertion, as mentioned above.

Considering the results obtained and the experience achieved, the authors believe that IMN is a valid method of treatment for PHS.

CONCLUSION

Bone healing rates (76%) obtained in 25 patients treated for PHS with IMN, associated to a low complication rate and good functional end result of the upper limb (with two poor cases) confirm the adequacy of the technique.

REFERÊNCIAS / *REFERENCES*

1. Christensen S.: Humeral shaft fractures: operative and conservative treatment. Acta Chir Scand 133: 455-461, 1967.
2. Thomsen N.O., Mikkelsen J.B., Svendsen R.N., Skovgaard N., Jensen C.H., Jorgensen U.: Interlocking nailing of humeral shaft fractures. J Orthop Sci 3: 199-203, 1998.
3. Wu C.C., Shih C.H.: Treatment for nonunion of the shaft of the humerus: comparison of plates and Seidel interlocking nails. Can J Surg 35: 661-665, 1992.
4. McCormack R.G., Brien D., Buckley R.E., McKee M.D., Powell J., Schemitsch E.H.: Fixation of fractures of the shaft of the humerus by dynamic compression plate or intramedullary nail. A prospective, randomised trial. J Bone Joint Surg [Br] 82: 336-339, 2000.
5. Crolla R.M., de Vries L.S., Clevers G.J.: Locked intramedullary nailing of humeral fractures. Injury 24: 403-406, 1993.
6. Lin J., Hou S.M., Hang Y.S., Chao E.Y.: Treatment of humeral shaft fractures by retrograde locked nailing. Clin Orthop 342: 147-155, 1997.
7. Limbers J., Edmund I., Ruff S.: Huckstep intramedullary nailing for nonunion of humeral shaft fractures. Aust N Z J Surg 68: 194-198, 1998.
8. Shazar N., Brumback R.J., Vanco B.: Treatment of humeral fractures by closed reduction and retrograde intramedullary Ender nails. Orthopedics 21: 641-646, 1998.
9. Gregory P.R., Sanders R.W.: Compression plating versus intramedullary fixation of humeral shaft fractures. J Am Acad Orthop Surg 5: 215-223, 1997.
10. McKee M.D., et al: Management of humeral nonunion after the failure of locking intramedullary nails. J Orthop Trauma 10: 492-499, 1996.
11. Lammens J., et al: Treatment of nonunion of the humerus using the Ilizarov external fixator. Clin Orthop (353): 223-230, 1998.
12. Lin J., Hou S., Hang Y.: Treatment of humeral shaft delayed unions and nonunions with humeral locked nails. J Trauma 48: 695-703, 2000.
13. Riemer B.L., d'Ambrosia R., Kellam J.F., et al: The anterior acromial approach for antegrade intramedullary nailing of the humeral diaphysis. Orthopedics 16: 1219-1223, 1993.
14. Ikpeme J.O.: Intramedullary interlocking nailing for humeral fractures: experiences with the Russell-Taylor humeral nail. Injury 25: 447-455, 1994.
15. Lin J., Hou S.M., Inoue N., Chao E.Y., Hang Y.S.: Anatomic considerations of locked humeral nailing. Clin Orthop (368): 247-254, 1999.
16. McKee M.D., Pedlow F.X., Cheney P.J., Schemitsch E.H.: Fractures below the end of locking humeral nails: a report of three cases. J Orthop Trauma 10: 500-504, 1996.
17. Schwarz, N., Posch, E.: Seidel interlocking nailing for healing problems in humeral shaft fractures. Injury 26: 13-15, 1995.
18. Reminger A.R., Miclau T., Lindsey R.W.: Segmental avascularity of the humeral diaphysis after reamed intramedullary nailing. J Orthop Trauma 11: 308-311, 1997.
19. Lin J., Inoue N., Valdevit A., Hang Y.S., Hou S.M., Chao E.Y.: Biomechanical comparison of antegrade and retrograde nailing of humeral shaft fracture. Clin Orthop (351): 203-213, 1998.
20. Rupp R.E., Chrissos M.G., Ebraheim N.A.: The risk of neurovascular injury with distal locking screws of humeral intramedullary nails. Orthopedics 19: 593-595: 1996.