Reconstrução do ligamento patelofemoral medial: sua indicação na luxação da patela*

*Medial patellofemoral ligament reconstruction: indications in chronic patellar instability**

JOÃO LUIZ ELLERA GOMES[1], LUIZ ROBERTO STIGLER MARCZYK[1],
PAULO CÉSAR DE CÉSAR[2], CARLOS FRANCISCO JUNGBLUT[3]

RESUMO

Objetivo: **Descrever os resultados a longo prazo da reconstrução do ligamento patelofemoral medial com um enxerto livre do semitendinoso.** ***Tipo de estudo:*** **Prospectivo não randomizado.** ***Casuística e métodos:*** **Quinze pacientes (16 joelhos) operados entre 1992 e 1996 (seguimento maior do que cinco anos) foram chamados para reavaliação. O diagnóstico de luxação de patela foi feito com base nos relatos dos pacientes e da reprodução dos sintomas durante o exame clínico. Todos os pacientes foram operados pelo mesmo cirurgião, mas as reavaliações foram feitas pelos outros observadores com base nos protocolos de Crosby-Insall e Aglietti.** ***Resultados:*** **O teste de apreensão mostrou-se negativo em 15 joelhos e positivo em um. Crepitação femoropatelar,**

ABSTRACT

Purpose: ***To describe long-term results of medial patellofemoral ligament reconstruction with a free semitendinosus graft.*** **Type of study:** ***Prospective non-randomized study. Materials and methods: We assessed 15 patients (16 knees) operated between 1992 and 1996 (follow-up > five years). Diagnosis of patellofemoral dislocation or subluxation was based on the patient's report and reproduction of subjective complaints of instability on physical examination. The same surgeon operated all patients. A different surgeon performed the assessment based on Crosby-Insall and Aglietti criteria.*** **Results:** ***According to the Crosby-Insall criteria, 11 knees were excellent, four were good, and one was poor. According to the Aglietti criteria, 11 knees were excellent, three good, one regular,***

* Trabalho realizado no Serviço de Ortopedia e Traumatologia do Hospital de Clínicas de Porto Alegre, Faculdade de Medicina de Porto Alegre da Universidade Federal do Rio Grande do Sul (SOT-HCPA-FAMED-UFRGS).

1. Professor de Ortopedia e Traumatologia do Departamento de Cirurgia da Faculdade de Medicina da Universidade Federal do Rio Grande do Sul; Médico Ortopedista e Traumatologista do Hospital de Clínicas de Porto Alegre/RS.
2. Ex-Médico Residente do Serviço e atualmente em Estágio de Especialização pós-Residência Médica do Serviço de Ortopedia e Traumatologia do Hospital de Clínicas de Porto Alegre da Universidade Federal do Rio Grande do Sul.
3. Residente do Serviço de Ortopedia e Traumatologia do Hospital de Clínicas de Porto Alegre da Universidade Federal do Rio Grande do Sul.

* *Study performed at the Orthopedics and Traumatology Service from Hospital de Clínicas de Porto Alegre, Faculdade de Medicina, Universidade Federal do Rio Grande do Sul, Brazil.*

1. *Professor, Orthopedics and Traumatology, Department of Surgery, Faculdade de Medicina, Universidade Federal do Rio Grande do Sul, Hospital de Clínicas de Porto Alegre, RS, Brazil.*
2. *Former resident of Orthopedics and Traumatology, Hospital de Clínicas de Porto Alegre, RS, Brazil, in post-residency training.*
3. *Resident of Orthopedics and Traumatology, Hospital de Clínicas de Porto Alegre, RS, Brazil.*

Endereço para correspondência (Correspondence to): Prof. Dr. João L. Ellera Gomes, COF, Av. Itaqui, 45 – 90460-140 – Porto Alegre, RS, Brasil. E-mail: joelgo.voy@terra. com.br

Recebido em (*Received in*) 12/6/02. Aprovado para publicação em (*Approved in*) 28/11/02.
Copyright RBO2003

ainda que atenuada em seis, foi detectada em nove joelhos. Dor femoropatelar, bem como alteração do curso da patela, foi detectada no exame físico em um de 15 joelhos. De acordo com os critérios subjetivos de Crosby-Insall, os resultados em 11 joelhos foram considerados excelentes, em quatro bons e em um insatisfatório. Segundo protocolo de Aglietti, 11 foram considerados excelentes, três bons, um regular e um insatisfatório. Treze pacientes estavam totalmente satisfeitos com os resultados. Um considerou o resultado aceitável, mas esperava mais. O último necessitou de novo procedimento cirúrgico. Não houve nenhum caso de infecção nem problemas vasculares. ***Conclusões:*** **1) A reconstrução do ligamento patelofemoral medial (LPFM) com a restauração da funcionalidade dessa estrutura anatômica mostrou-se um bom método de tratamento de luxação recidivante da patela. 2) A rápida recuperação pós-operatória, garantida pela baixa morbidade da técnica empregada, permitiu aos pacientes operados retorno antecipado às suas atividades profissionais, reduzindo os custos sociais inerentes aos procedimentos cirúrgicos usualmente empregados no tratamento dessa patologia. 3) O seguimento de mais de cinco anos mostrou que os resultados da reconstrução do LPFM no tratamento da luxação da patela sustentaram-se adequadamente em face da inexorável pressão do tempo.**

Unitermos – Patela; ligamento patelofemoral; instabilidade de joelho; joelho

INTRODUÇÃO

Pacientes com uma articulação femoropatelar instável sempre constituem um desafio para o ortopedista. Isto porque essa articulação, quando instável, exige procedimentos cirúrgicos que vão da simples artroscopia até à osteotomia femoral no tratamento dos muitos fatores que induzem o problema. Parece que a luxação da patela sempre resulta de trauma inicial, direto ou até indireto. Mas a sua intensidade dependerá do grau de predisposição do paciente determinado por fatores como genuvalgo acentuado, hiperlaxidão e displasia patelar. Quanto mais intensa a presença desses fatores atuando isolada ou conjuntamente, menor será a intensidade do trauma exigido para que o fenômeno luxação ocorra. Ele pode ser sutil a ponto do paciente defini-lo como não existente, atribuindo a luxação a um escorregamento conseqüente a uma rápida guinada do corpo. A

and one poor. According to both protocols, 15 knees showed negative apprehension test, absence of patellofemoral pain, and normal patellar tracking. In one knee, apprehension test was positive, patellofemoral pain was present, and patellar tracking was abnormal. Patellofemoral crepitus was detected in ten knees (attenuated in six). Thirteen patients (14 knees) were satisfied with the results. One patient considered the result acceptable, but below expectations. The last patient was submitted to an additional procedure. There were no cases of infection and no vascular problems. **Conclusions:** ***Medial patellofemoral ligament reconstruction was very instrumental to improve unstable extension mechanism, and to prevent lack of confidence, gradual joint deterioration, and disabling pain during dislocation episodes, in a minimal 5 years follow-up.***

Key words *– Patella; patellofemoral ligament; knee instability; knee*

INTRODUCTION

Patients with patellofemoral joint instability are always an orthopedic challenge. In view of instability, the patellofemoral joint requires surgical procedures that range from a simple arthroscopy to a femoral osteotomy, in an attempt to treat the several causative factors. It seems that patellar dislocation always results from an initial trauma, direct or even indirect. Its intensity will be related whether the patient is prone, depending on factors such as increased valgus knee, hyperlaxity, and patellar dysplasia. The more intense the presence of those factors, acting solely or in conjunction, the lesser will be the required trauma to cause the dislocation phenomenon. It may be so subtle that the patient might define it as non-existent, regarding the dislocation as a slipping due to a sudden shift of the body. The ideal surgical approach would be the one that treated the specific patellofemoral change in every patient, with minimum aggression and rapid recovery. Such technique, however, does not exist. Minimum aggression and rapid recovery are usually associated to a higher number of unsatisfactory results, such as the lateral retinacular release[1,2,3,4,5,6]. On the other hand, more aggressive surgical procedures mean a slower recovery, joint rigidity, arthrofibrosis, hematomas and other complications[2,7,9,10].

The most reasonable approach for patellar dislocation seems to be the use of techniques capable of dealing with

cirurgia ideal seria, portanto, aquela que buscasse tratar a alteração patelofemoral específica de cada paciente, causasse mínima agressão e permitisse recuperação rápida. Essa técnica, entretanto, não existe. Mínima agressão e rápida recuperação estão geralmente associadas com maior número de resultados insatisfatórios, como ocorre com a liberação retinacular lateral[1,2,3,4,5,6]. Por outro lado, cirurgias mais agressivas significam recuperação lenta, rigidez articular, artrofibrose, hematomas e outras complicações[2,7,9,10].

A abordagem mais razoável para a luxação de patela parece ser o uso de técnicas capazes de lidar com os fatores coadjuvantes do trauma. Assim sendo, a correção do genuvalgo quando acentuado torna-se melhor indicação no tratamento da luxação de patela do que a capsuloplastia medial isolada. Um ângulo Q aumentado também pode contribuir para o evento da luxação de patela[2,8,9]. De acordo com alguns autores, quanto maior o ângulo Q, maior o risco de luxação[2,8,9]. A medialização da tuberosidade tibial pode ser uma boa solução para ângulo Q muito acentuado[2,8,9], mas certamente será um exagero, com possíveis repercussões iatrogênicas quando realizado em paciente com ângulo Q normal.

Com todos esses fatores em mente, decidimos buscar uma técnica cirúrgica intermediária para ser realizada nos casos em que as técnicas convencionais mostram ser opções com magnitude maior do que o necessário para a cura da luxação da patela. Com base em experiências prévias[11], estamos apresentando os resultados de longo prazo de um procedimento simplificado usando o tendão livre do semitendinoso para a reconstrução do ligamento patelofemoral medial.

CASUÍSTICA E MÉTODOS

Este estudo foi aprovado após ser submetido à Comissão de Ética do HCPA (Hospital de Clínicas de Porto Alegre), que é registrado no Comitê de Proteção de Pesquisa em Humanos (OHRP) sob o nº IRB0000921, tendo sido realizado no SOT-HCPA-FAMED-UFRGS.

Para ser aceito para tratamento com a técnica proposta, o paciente deveria ter o membro inferior reto ou com genuvalgo fisiológico abaixo de 10º. Cirurgias prévias, hiperlaxidão, patela alta e hipoplasia do côndilo lateral não foram considerados critérios de exclusão.

Assim sendo, de março de 1992 até fevereiro de 2000, 28 pacientes foram submetidos à reconstrução do ligamento

adjuvant trauma factors. Hence, the correction of knee severe valgus is a better indication than the medial capsuloplasty in isolation in the treatment of patellar dislocation. An increased Q angle may also contribute to the patellar dislocation[2,8,9]. According to some authors, the highest the Q angle, the highest is the risk of dislocation[2,8,9]. The medialization of tibial tuberosity may be a good solution for a very high Q angle[2,8,9], but certainly will be an exaggeration with iatrogenic results whenever performed with a patient with a normal Q angle.

Having all such factors in mind, we decided to seek an intermediary surgical technique to perform in those cases whenever the conventional techniques were of a larger magnitude than necessary to cure patellar dislocation. Based on previous experiences[11], we are presenting the long-term results of a simplified procedure using the free tendon of the semitendinosus for medial patellofemoral ligament reconstruction.

MATERIAL AND METHODS

This study was approved after submitting to the HCPA Institutional Review Board, which is registered under the number IRB0000921. It was then performed at the SOT-HCPA-FAMED-UFRGS.

In order to be included in the treatment protocol, the patient would have to present his or her lower limb straight or with physiological valgus, that is, below 10º. Previous surgical procedures, patella alta*, and lateral condyle hypoplasia were not exclusion criteria.*

Hence, from March 1992 to February 2000, 28 patients were submitted to medial patellofemoral ligament reconstruction. However, only the first 15 patients were called for revision. Our intention was to assess patients with a minimum of five years of evolution. The rationale for such choice was to increase the influence of our learning curve in the final result, and try to identify the possibility of eventual result deterioration with time. An overview of the patients may be seen at table 1. Those patients were submitted to surgery due to complaints of lack of confidence and limitation of daily activities, with no improvement on previous conservative approach. Such treatment consisted of physical therapy with vastus medialis muscle reinforcement for patellar medial stabilization. In certain, higher-risk activities, Palumbo Braces were advised.

The median (P27-P75) of preoperative dislocations was 10 (two to 25). The age ranged from 21 to 37, with a mean

patelofemoral medial. Entretanto, apenas os 15 primeiros pacientes foram chamados para revisão. Foi nossa intenção só avaliar pacientes com evolução mínima de cinco anos. A razão para essa escolha foi aumentar a influência da nossa curva de aprendizado no resultado final, além de tentar observar a possibilidade de eventual deterioração dos resultados com o passar do tempo. Uma avaliação global dos pacientes pode ser conferida na tabela 1. Esses pacientes submeteram-se à cirurgia porque tinham queixas de insegurança e grande limitação de suas atividades diárias, além de não mostrarem nenhuma melhora com o tratamento conservador instituído previamente. Esse tratamento constituiu-se de fisioterapia com reforço do músculo vasto medial, com o intuito de estabilizar medialmente a patela. Também foi feito o uso de joelheiras do tipo "Palumbo Brace" em certas atividades de maior risco.

A mediana (P25-P75) do número de luxações pré-operatórias foi de 10 (2 a 25). A idade variou de 21 a 37 anos, com média de 27,1 anos (± 5,6 anos). Dos 15 pacientes, quatro eram homens e 11 mulheres. Foram operados 16 joelhos, sendo nove direitos e sete esquerdos. O diagnóstico da luxação femoropatelar baseou-se no relato do paciente e na reprodução dos sintomas subjetivos de instabilidade através da manipulação cuidadosa da patela pelo examinador (teste da apreensão patelar descrito por Fairbank, 1935). Esse teste era feito em diferentes graus de flexão do joelho durante o exame físico.

Todos os pacientes foram operados pelo mesmo cirurgião, sendo a reavaliação feita por outros médicos. Como existem vários protocolos de avaliação de resultados do tratamento cirúrgico de luxação de patela, escolhemos os de Aglietti *et al*[12] e Crosby-Insall[13]. Ambos enfatizam a avaliação subjetiva, mas valorizam também achados do exame físico.

Técnica cirúrgica

O tendão do músculo semitendinoso é obtido com um extrator de tendão (*stripper*) por meio de uma incisão transversa posterior de 10mm. Como um enxerto muito grande não é necessário (mais ou menos 18cm), o coto distal do tendão semitendinoso é suturado ao tendão do músculo *gracilis*. Depois que todo o tecido muscular é removido, em ambas as extremidades do enxerto tendinoso são fixadas suturas com *Ethibond*® nº 2. Nesse momento, a patela é transfixada na sua linha média com broca de 2,7mm, procedimento facilitado por duas incisões de 5mm (uma lateral e outra medial). No lado medial esse túnel é alargado

of 27.1 years (± 5.6 years). Of 15 patients, four were male and 11 were female. The diagnosis of patellofemoral dislocation was based upon the patient's report and the reproduction by the examiner of subjective instability symptoms through careful manipulation of the patella (patellar apprehension test, described by Fairbank in 1935). The test was performed in different degrees of knee flexion during the physical examination.

All patients were surgically treated by the same surgeon, and the reassessment performed by other surgeons. As there are several protocols of result assessment for surgical treatment of patellar dislocation, we chose those of Aglietti et al[12] and Crosby-Insall[13]. Both emphasize subjective assessment, but also value the findings of physical exam.

Operative technique

The tendon of semitendinosus muscle is obtained with a tendon stripper through a transverse posterior incision of 10 mm. As a very large graft is not necessary (around 18 cm), the distal stump of the semitendinosus muscle is sutured to the tendon of gracilis muscle. After removal of muscle tissue, both ends of the tendinous graft receive Ethibond® No 2 sutures. At this point, the patella is transfixed in its middle line with a 2.7 mm drill through two five-mm incisions (one lateral and one medial). The medial side of that tunnel is enlarged from 2.7 to 3.2 mm in the course of the first centimeter (figures 1 and 2).

The arthroscopic examination of the knee joint is started at this moment. The presence of free bodies, often found in cases of patellar dislocations, is seeked at all possible sinovial recesses, with the removal whenever necessary. In case of detection of patellar chondral lesions, its joint surface is exposed by patellar inclination by means of a K-wire inserted through the previously drilled tunnel, from lateral to medial[14]. By using such handy and subtle maneuver we get a proper inclination of patellar surface, allowing the perpendicular drilling of the affected area, with the consequent result optimization. Once the intraarticular step is finished, we proceed to the patellofemoral ligament reconstruction.

At this point, the sutures of one extremity of the graft are passed from medial to lateral, so that when the tendon penetrates the most enlarged portion of the tunnel the suture is fixed to the lateral retinaculum. An incision of around three to four cm is made upon the adductor tubercle on the medial side of the knee. By using blunt dissection, we identify the adductor magnum muscle. At this moment, the free

TABELA 1 / *TABLE 1*

Paciente / *Patient*	**Detalhes pessoais / *Details***					**Histórico / *History***				**Avaliação subjetiva *Subjective assessment***					**Exame físico *Physical examination***			
	Lado	**Idade**	**Cirurgia**	**Avaliação**	**Seguimento (mês)**	**LA**	**AR**	**AO**	**CM**		**C**	**D**	**E**	**I**	**M**	**DP**	**CP**	**A**
	Side	***Age***	***Surgery***	***Assessment***	***Follow-up (months)***	***PD***	***POS A***	***PRE A***	***CM***		***C***	***P***	***S***	***I***	***M***	***PP***	***CP***	***A***
CR	D	21	Jan/94	Mai/00	77	15	A	P	A		4	4	4	4	2	2	1	2
	E	22	Jun/95		60	15			A		4	4	4	4	2	2	1	2
CS	E	25	Jan/95	Mar/00	62	50	P	A	P		4	4	4	4	2	2	1	2
LC	D	35	Abr/92	Fev/00	95	20	A	A	P		3	2	3	4	2	2	1	2
MB	D	27	Jul/95	Jan/00	55	10	P	A	A		4	4	3	4	2	2	2	2
LRR	D	30	Dec/93	Nov/99	71	30	A	A	P		4	3	3	4	2	2	2	2
GM	E	23	Mar/92	Out/99	91	30	A	A	P		1	2	3	1	1	1	1	1
DCS	E	24	Dec/95	Jul/99	44	40	A	A	A		4	4	4	4	2	2	2	2
AP	D	31	Jun/96	Jul/99	38	6	A	P	A		3	4	4	4	2	2	1	2
GS	E	37	Jan/94	Abr/99	64	3	P	P	A		4	4	4	4	2	2	2	2
EM	D	36	Out/91	Mai/99	91	4	A	P	P		4	4	4	4	2	2	1	2
DS	D	21	Fev/93	Mai/99	76	10	A	P	A		4	4	4	4	2	2	2	2
CG	D	27	Jun/93	Abr/99	71	2	A	A	P		3	3	3	4	2	2	1	2
PG	E	26	Jan/93	Ago/00	92	3	P	P	A		3	3	4	4	2	2	1	2
CB	E	22	Mai/92	Dec/00	103	2	A	P	P		4	4	4	4	2	2	2	2
JG	D	21	Mai/92	Dec/00	103	3	P	P	A		4	4	4	4	2	2	1	2
Resultados *Results*	D: 9	27.43	Out/91-Dec/00		70	10	*P* 5	8	7	*1*	1	0	0	1	1	1	10	1
	E: 7						*A* 10	7	9	*2*	0	2	0	0	15	15	6	15
										3	4	3	5	0				
										4	11	11	11	15				

Histórico: LA – luxações anteriores, AR – atividade física pré-operatória, AD – atividade física pós-operatória, CM – condromalacia pré-operatória. **Avaliação subjetiva:** C – Crosby-Insall, D – dor, E – edema, I – instabilidade. **Exame físico:** M – movimento patelar alterado, DP – dor patelofemoral, CP – crepitação femoropatelar, A – teste da apreensão. **Classificação dos resultados:** P – presente, A – ausente; 4 – excelente, 3 – bom, 2 – satisfatório (médio), 1 – ruim.
Fonte: SOT/HCPA/Famed/UFRGS

History: *PD = previous dislocations, PRE A = preoperative physical activities, POS A = postoperative physical activities, CM = preoperative chondromalacia.* ***Subjective assessment:*** *C = Crosby-Insall, P = pain, S = swelling, I = instability.* ***Physical examination:*** *M = Altered patellar movement, PP = patellofemoral pain, CP = Patellofemoral crepitus, A = Apprehension test.* ***Grading of results:*** *P = present, A = absent; 4 = excellent, 3 = good, 2 = fair (average), 1 = bad.*
Source: SOT/HCPA/FAMED/UFRGS

de 2,7 para 3,2mm no curso do primeiro centímetro (figuras 1 e 2).

O exame artroscópico da articulação do joelho é iniciado nesse momento. A presença de corpos livres, freqüente nas luxações de patela, é pesquisada em todos os possíveis recessos sinoviais; são retirados, caso encontrados. No caso de serem detectadas lesões na cartilagem da patela, sua superfície articular é exposta pela inclinação da patela por meio de um fio de Kirschner inserido através do túnel previamente perfurado da faceta lateral para a medial[14]. Utilizando essa manobra habilidosa e sutil, obtém-se uma tal inclinação da superfície articular que se podem fazer perfurações num ângulo perpendicular à área afetada, otimizando seus resultados. Uma vez terminada a etapa intra-articular, dá-se início à reconstrução do ligamento patelofemoral propriamente dito.

Nesse momento, as suturas de uma das extremidades do enxerto são passadas de medial para lateral, de tal maneira que, quando o tendão entra na porção medial mais alargada do túnel, essa sutura é fixada no retináculo lateral. Sobre o tubérculo dos adutores do lado medial do joelho é feita uma incisão em torno de 3 a 4cm. Por dissecção romba identifica-se o tendão do músculo adutor *magnum*. Agora, a extremidade livre do enxerto é passada subcutaneamente da incisão anterior até esta nova via de acesso medial. Nesse momento, um túnel osteoperiostal é criado sob o adutor *magnum* na sua inserção femoral com o auxílio de uma rugina estreita (figura 3A). A extremidade livre do enxerto é, então, passada por dentro desse túnel ostoperiostal, sendo dobrada sobre si mesma e fixada com suturas (figura 3B). Essa fixação é feita com o joelho fletido em 60º. As feridas cirúrgicas não são fechadas antes de a flexo-extensão ser testada. A estabilidade é avaliada em diferentes graus de flexo-extensão. Uma liberação lateral da patela é feita nos moldes tradicionais, pela pequena incisão lateral já realizada previamente. A liberação do retináculo lateral foi feita em todos os casos como procedimento complementar.

Após o fechamento das incisões, o joelho é parcialmente imobilizado com bandagem compressiva por uma semana. Apoio parcial com muletas é permitido do 2º ao 12º dias de pós-operatório, quando é iniciado o apoio total sem muletas. Exercícios de flexo-extensão sem a bandagem são iniciados após o 5º dia de pós-operatório. Entretanto, os pacientes são orientados para não ultrapassar os 90º de flexão antes de três semanas após a cirurgia. Apesar de os pacientes sentirem-se muito bem já no 4º ou 5º mês, o re-

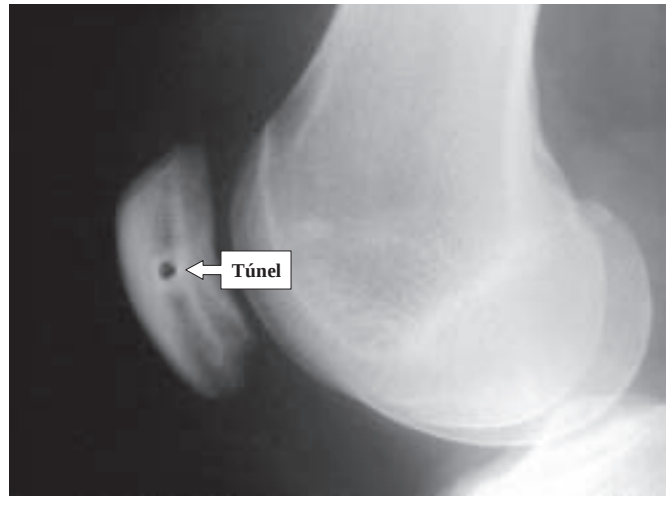

Fig. 1 – Estudo radiológico simples mostrando a vista lateral do túnel da patela

***Fig. 1** – X-ray showing lateral view of the patellar tunnel*

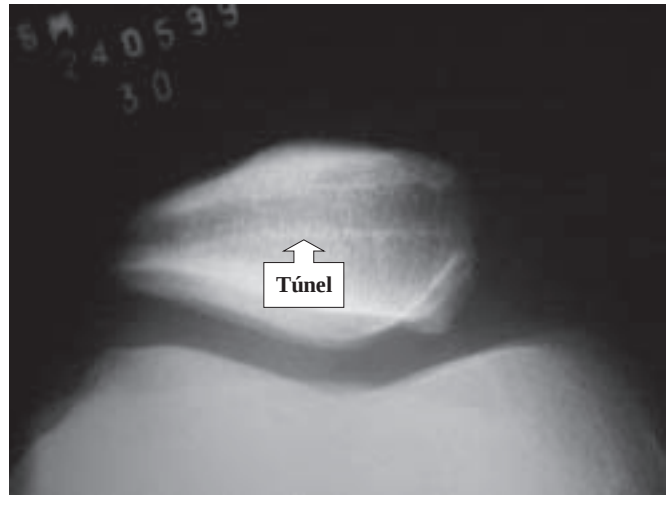

Fig. 2 – Estudo radiológico simples; vista axial do túnel da patela

***Fig. 2** – X-ray showing axial view of the patellar tunnel*

end of the graft is subcutaneously passed, from the anterior incision to this new medial access. At that point, is created an osteoperiosteal tunnel at the femoral insertion under the adductor magnum muscle with the help of a narrow periosteal stripper (figure 3A). The free end of the graft is then passed through the osteoperiosteal tunnel, folded upon it and fixed with sutures (figure 3B). That fixation is performed with the knee flexed at 60°. The surgical incisions are not closed before testing flexion-extension. The stability is assessed in different degrees of flexion-extension. A



Fig. 3A – Preparação do túnel osteoperiostal
***Fig. 3A** – Preparation of the osteoperiosteal tunnel*

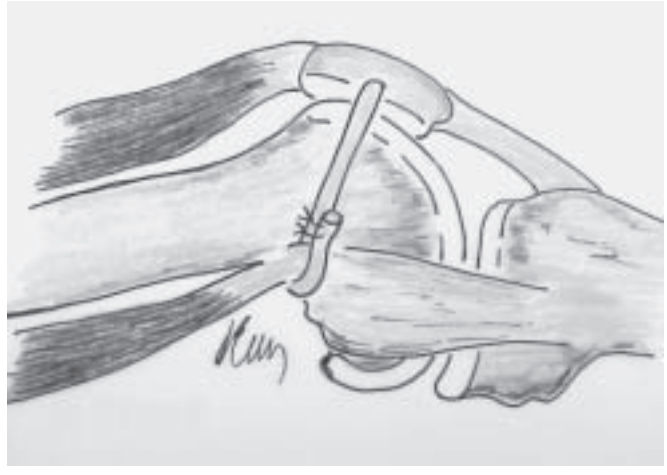

Fig. 3B – Ligamento femoropatelar medial reconstruído
***Fig. 3B** – Patellofemoral ligament reconstruction*

torno ao esporte não é autorizado antes de pelo menos seis meses após o procedimento.

Análise estatística

Variáveis contínuas foram descritas como média ± desvios padrões. Na presença de assimetria e para a descrição dos escores de instabilidade patelar (Aglietti *et al*[12] e Crosby-Insall[13]), foram usados mediana e intervalos interquartis (P25-P75). Variáveis foram apresentadas como percentagens.

RESULTADOS

Os resultados podem ser visualizados na tabela 2. De acordo com a avaliação subjetiva pelos critérios de Crosby-Insall[13], os resultados em 11 joelhos foram considerados excelentes, em quatro joelhos, bons e em um foi classificado como insatisfatório, levando para uma mediana de quatro (3-4). Segundo o protocolo de Aglietti *et al*[12], os resultados foram considerados excelentes em 11 joelhos, bons em três, regular em um e insatisfatório em um, levando também a uma mediana de quatro (3-4). Dessa maneira, 13 (87%) de 15 pacientes estavam satisfeitos, enquanto dois (13%) consideraram o resultado abaixo das expectativas. Destes, um necessitou de um procedimento cirúrgico adicional. Durante esse procedimento, verificou-se que espessa banda fibrosa refizera o retináculo lateral com retração maior do que apresentava antes da primeira liberação retinacular.

Crepitação femoropatelar permaneceu perceptível em nove joelhos (56%), embora menor do que se percebia no

patellar lateral release is performed in the traditional way, through the small lateral incision previously placed. The lateral release was performed as a complementary procedure in all cases. After wound suturing, the knee is partially immobilized with compressive dressings for a week. Partial weight bearing with crutches is allowed from the second to the 12th postoperative day, when full weight bearing is then initiated. Flexion-extension exercises without the dressing are initiated after the fifth postoperative day. However, patients are advised not to exceed 90° of flexion before three weeks after surgery. Despite the fact that the patients felt well at the fourth or fifth month after the procedure, the return to sports activities is not allowed before at least six months after the procedure.

Statistical analysis

Continuous variables were described as means plus or minus standard deviations. In the presence of asymmetry and for patellar instability score description (Aglietti et al[12] and Crosby-Insall[13]) median and interquartile intervals (P25-P75) were employed. The variables were presented as percentages.

RESULTS

The results are presented in table 2. According to Crosby-Insall[13] subjective assessment, 11 knees were considered as excellent, four as good, and one as unsatisfactory, with a median of four (3-4). According to the protocol of Aglietti et al[12], 11 knees were considered excellent, three were good, one was regular, and one was unsatisfactory,

TABELA 2 / *TABLE 2*

Luxações anteriores [mediana (P25-P75)]: 10 (3-25) **/ *Previous dislocations*** *[median (P25-P75)]: 10 (3-25)*

Atividade física / *Physical activities* (15 pacientes) / *(15 patients)*	Pré-operatório / *Preoperative*	Tiveram / *With*	5
		Não tiveram / *Without*	10
	Pós-operatório / *Postoperative*	Continuaram sem ter / *Still without*	5
		Começaram a ter / *Started*	5
		Continuaram a ter / *Still with*	3
		Começaram a não ter / *Ceased with*	2
Condromalacia – pré-operatório / *Chondromalacia – preoperative* (16 joelhos) / *(16 knees)*		Presente / *Present*	7
		Ausente / *Absent*	9
Avaliação subjetiva (Crosby-Insall) / *Subjective assessment (Crosby-Insall)* (16 joelhos) / (*16 knees)*		Excelente / *Excellent*	11
		Bom / *Good*	4
		Médio / *Fair*	0
		Ruim / *Bad*	1
Avaliação subjetiva de Aglietti / *Subjective assessment (Aglietti)* (16 joelhos) / *(16 knees)*	Dor / *Pain*	Excelente / *Excellent*	11
		Bom / *Good*	3
		Médio / *Fair*	2
		Ruim / *Bad*	0
	Edema / *Swelling*	Excelente / *Excellent*	11
		Bom / *Good*	5
		Médio / *Fair*	0
		Ruim / *Bad*	0
	Instabilidade / *Instability*	Excelente / *Excellent*	15
		Bom / *Good*	0
		Médio / *Fair*	0
		Ruim / *Bad*	1
Exame físico / *Physical examination* (16 joelhos) / *(16 knees)*	Movimento patelar / *Patellar motion*	Alterado / *Altered*	1
		Normal / *Normal*	15
	Dor patelofemoral / *Patellofemoral pain*	Presente / *Present*	1
		Ausente / *Absent*	15
	Crepitação patelofemoral / *Patellofemoral crepitus*	Presente / *Present*	10
		Ausente / *Absent*	6
	Teste da apreensão / *Apprehension test*	Alterado / *Altered*	1
		Normal / *Normal*	15

Fonte (*Source*): SOT/HCPA/FAMED/UFRGS

pré-operatório em seis deles. O teste de apreensão mostrou-se negativo em 15 joelhos (94%). A mesma proporção foi observada nos quesitos trajeto patelar e dor.

Não tivemos nenhum caso de infecção superficial nem profunda, nem foram observadas alterações vasculares.

DISCUSSÃO

Trabalhos recentemente publicados mostram a importância do ligamento patelofemoral medial, mas a reconstrução desta estrutura ainda não é procedimento totalmen-

also taking the median of four (3-4). As such, 13 (87%) out of 15 patients were satisfied, whereas two considered the results below expectations. Of those, one needed an additional surgical procedure. During this procedure, we found that a thick fibrous band remounted the lateral retinaculum with a larger retraction than the first lateral release.

Patellofemoral crepitus remained perceptible in nine knees (56%), although less than the preoperative status in six of them. The apprehension test was negative in 15 knees (94%). The same proportion was observed as to patellar tracking and pain.

te aceito[11,15,16,17,18,19,20,21]. Quando começamos a realizar a reconstrução do ligamento patelofemoral, tínhamos uma grande preocupação com a possibilidade de que tal procedimento pudesse provocar um atrito do neoligamento com o côndilo medial durante a flexão do joelho. Pelo menos teoricamente, essa possibilidade não pode ser descartada, já que a posição do neoligamento, que sai da inserção do turbérculo do adutor e vai até o meio da patela, pode desencadear esse fenômeno[22]. No entanto, esse fato não foi detectado nesta série, provavelmente porque o neoligamento, na verdade, segue o trajeto do ligamento original. Apenas um paciente apresentou desconforto medial e, ainda assim, não foi possível correlacionar diretamente as queixas relatadas com a reconstrução propriamente dita.

A reconstrução patelofemoral medial com o tendão semitendinoso mostrou ser procedimento simples associado à rápida e fácil recuperação. Isso, provavelmente, ocorre porque ela nada mais é do que a evolução simplificada de uma técnica previamente desenvolvida, na qual usávamos um ligamento artificial ao invés do tendão do semitendinoso[11].

A experiência obtida com essa técnica inicial em muito contribuiu para os resultados da técnica atual. Entretanto, apesar dos nossos bons resultados, sempre é bom enfatizar que a reconstrução isolada do ligamento patelofemoral medial com o tendão do semitendinoso é uma solução para todos os casos de luxação de patela. Não será, por exemplo, uma boa solução para os casos em que genuvalgo exagerado não está associado. A reconstrução isolada nesses casos será insuficiente para evitar uma re-ruptura por tração lateral excessiva do quadríceps que, nestes casos, é o fator predisponente da luxação.

Os melhores resultados dessa reconstrução podem ser obtidos em membros inferiores retos com ângulo Q menor que 20º, com ou sem frouxidão capsular. O tempo de recuperação é o mesmo de uma liberação retinacular lateral[1,2,3,4,5,6], mas devido à reconstrução do ligamento femoropatelar medial, os resultados são muito melhores[11,22,23,24,25]. Além disso, o resultado cosmético foi muito apreciado pelas nossas pacientes, quando comparavam suas cicatrizes com aquelas da cirurgia tradicional. Isso porque, além de nossas incisões serem menores, estão localizadas mais medialmente, longe das linhas de força da flexo-extensão do joelho.

Quanto à retirada do enxerto, preferimos uma incisão na fossa poplítea para preservar a "pata de ganso", bem como as ramificações do nervo safeno.

We did not have any case of superficial or deep infection or vascular changes.

DISCUSSION

Recently published papers show the importance of the medial patellofemoral ligament, but the reconstruction of that structure is not widely accepted yet[11,15,16,17,18,19,20,21].

When we started to perform the patellofemoral ligament reconstruction, we were deeply concerned with the possibility that such procedure would create attrition of the newly made ligament with the medial condyle during knee flexion. At least theoretically, that possibility cannot be withheld, as the position of the new ligament, which exits from the insertion of the adductor tubercle and courses to the middle of the patella, may provoke such phenomenon[22].

Nonetheless, such fact was not detected in our series, probably because the new ligament, truly, follows the path of the original one. Only one patient presented medial discomfort, which was not possible to directly correlate the complaints with the reconstruction itself.

The medial patellofemoral ligament reconstruction with the semitendinosus proved to be a simple procedure associated to a rapid and easy recovery. This is probably due to the fact that the procedure is no more than a simplified evolution of a previously developed technique, that we employed an artificial ligament instead of the semitendinosus[11].

The experience gained with the initial technique greatly collaborated to the results of the updated technique. However, despite our good results, it is always good to emphasize that the isolated reconstruction of the medial patelofemoral ligament with the semitendinosus tendon is not a solution for all cases of patellar dislocation. It will not be appropriate, for instance, in cases where an exaggerated knee valgus is not associated. The isolated reconstruction will be insufficient to avoid a re-rupture through excessive lateral quadriceps traction, which is the predisposing factor in such cases.

The best results of that reconstruction may be obtained in straight lower limbs with a Q angle less than 20°, with or without capsule laxity. The recovery period is the same as a lateral release[1,2,3,4,5,6], but due to the medial patellofemoral ligament reconstruction, the results are much better[11,22,23,24,25]. The cosmetic result was much appreciated by our patients, when comparing their scars with those of the traditional procedure. Besides, our incisions were smaller and medially located, far from the lines of pull of

Atualmente, estamos totalmente convictos da importância da reconstrução do ligamento patelofemoral medial independente do tipo de enxerto a ser utilizado. O conceito de restauração da estrutura anatômica lesada tão próximo do original quanto possível extrapola os limites da discussão elementar sobre qual seria o melhor enxerto autólogo a ser utilizado. Assim sendo, esta escolha passa a ser uma simples questão de preferência pessoal que não conflita com a essência filosófica do tratamento.

No que se refere à fixação femoral do enxerto, acreditamos que a criação de um túnel osteoperiostal por debaixo da inserção do adutor confere mais flexibilidade ao conjunto sem diminuir a estabilidade. A sutura do tendão sobre si mesmo dispensa o uso de parafusos e outros métodos rígidos de fixação. O enxerto é preferencialmente fixado em 60º (ao invés dos 90º da técnica com artificial)[11], porque o tendão do semitendinoso é mais elástico. Por fim, acreditamos que o objetivo de oferecer aos pacientes uma significativa melhora na qualidade de vida não só foi atingido como também mantido, mesmo depois de cinco anos da realização da cirurgia.

CONCLUSÕES

1) A reconstrução do ligamento patelofemoral medial (LPFM) com a restauração da funcionalidade dessa estrutura anatômica mostrou-se um bom método de tratamento de luxação recidivante da patela.

2) O seguimento de mais de cinco anos mostrou que os resultados da reconstrução do LPFM no tratamento da luxação da patela sustentaram-se adequadamente frente à inexorável pressão do tempo.

flexion-extension of the knee. For the graft harvest, we prefer an incision at the popliteal region to preserve the pes anserinus as well as the branches of the safenous nerve.

We are nowadays fully convinced about the importance of medial patellofemoral ligament reconstruction, independently of the graft to be used. The concept of restoring a bad anatomic structure as close as possible to the original extrapolates the limits of the elementary discussion on which autologous graft to be employed. Hence, such choice is only a simple matter of personal preference that does not pose a conflict with the philosophical essence of the therapy. On the femoral fixation of the graft, we believe that the creation of an osteoperiosteal tunnel under the adductor insertion grants more flexibility without reduction of stability. The suture of the tendon upon itself avoids the use of screws and other rigid fixation methods. The graft is preferably fixed in 60° (in contrast to 90° of the artificial graft technique)[11], because the semitendinosus tendon is more elastic. Finally, we believe that the objective offer to the patient of a significant improvement of quality of life has been attained and kept, even after five years of surgical procedure.

CONCLUSIONS

1) The reconstruction of the medial patellofemoral ligament with functionality restoration of that anatomical structure is an adequate method of treatment for recurring patellar dislocation.

2) The follow-up of more than five years showed that the results of medial patellofemoral ligament in the treatment of patellar dislocation are adequately sustained through time.

REFERÊNCIAS / *REFERENCES*

1. Betz R.R., Magill 3rd J.T., Lonergan R.P.: The percutaneous lateral retinacular release. Am J Sports Med 15: 477-482, 1987.
2. Brown D.E., Alexander A.H., Lichtman D.M.: The Elmslie-Trillat procedure: evaluation in patellar dislocation and subluxation. Am J Sports Med 12: 104-109, 1984.
3. Chen S.C., Ramanathan E.B.: The treatment of patellar instability by lateral release. J Bone Joint Surg [Br] 66: 344-348, 1984.
4. Dandy D.J., Griffiths D.: Lateral release for recurrent dislocations of the patella. J Bone Joint Surg [Br] 71: 121-125, 1989.
5. Heny J.H., Goletz T.H., Williamson B.: Lateral retinacular release in patellofemoral subluxation. Indications, results, and comparison to open patellofemoral reconstruction. Am J Sports Med 14: 121-129, 1986.
6. Sherman O.H., Fox J.M., Sperling H., et al: Patellar instability: treatment by arthroscopic electrosurgical lateral release. Arthroscopy 3: 152-160, 1987.
7. Cerullo G., Puddu G., Conteduca F., Ferretti A., Mariani P.P.: Evaluation of the results of extensor mechanism reconstruction. Am J Sports Med 16: 93-96, 1988.
8. Cox J.S.: Evaluation of the Roux-Elmslie-Trillat procedure for knee extensor realignment Am J Sports Med 10: 303-310, 1982.
9. Fulkerson J.P.: Anteromedialization of the tibial tuberosity for patellofemoral malalignment. Clin Orthop 177: 176-181, 1983.
10. Mainine S., Fonseca Fº F.F., Faria P.C.Z., Barone P.S.: Modificação da técnica de realinhamento proximal no tratamento da instabilidade patelofemoral. Rev Bras Ortop 37: 73-78, 2002.
11. Gomes J.L.E.: Medial patellofemoral ligament reconstruction for recurrent dislocation of the patella: a preliminary report. Arthroscopy 8: 335-340, 1992.
12. Aglietti P., Buzzi R., De Biase P., Giron F.: Surgical treatment of recurrent dislocation of the patella. Clin Orthop 308: 8-17, 1994.

13. Crosby B., Insall J.: Recurrent dislocation of the patella. Relation of treatment to osteoarthritis. J Bone Joint Surg [Am] 58: 9-13, 1976.
14. Gomes J.L.E., Marczyk L.R., Ruthner R.P.: Arthroscopic exposure of the patellar articular surface. Arthroscopy 17: 98-100, 2001.
15. Ahmad C.S., Stein B.E., Matuz D., Henry J.H.: Immediate surgical repair of the medial patellar stabilizers for acute patellar dislocation. Am J Sports Med 28: 804-810, 2000.
16. Anderson D.D., Guanche C.A.: The effect of reconstruction of the medial patellofemoral ligament on patellar tracking. Am J Sports Med 28: 920-921, 2000.
17. Conlan T., Garth Jr. W.P., Lemons J.E.: Evaluation of the medial soft-tissue restraints of the extensor mechanism of the knee. J Bone Joint Surg [Am] 75: 682-693, 1993.
18. Desio S.M., Burks R.T., Bachus K.N.: Soft tissue restraints to lateral patellar translation in the human knee. Am J Sports Med 26: 59-65, 1998.
19. Feller J.A., Feagin Jr. J.A., Garrett W.E.: The medial patellofemoral ligament revisited: an anatomical study. Knee Surg Sports Traumatol Arthrosc 1: 184-186, 1993.
20. Nomura E., Horinchi Y., Kihara M.: Medial patellofemoral ligament restraint in lateral patellar translation and reconstruction. Knee 7: 121-127, 2000.
21. Sandmeier R.H., Burks R.T., Bachus K.N., Billings A.: The effect of reconstruction of the medial patellofemoral ligament on patellar tracking. Am J Sports Med 28: 345-349, 2000.
22. Avikainen V.J., Nikku R.K., Seppanen-Lehmonen T.K.: Adductor magnus tenodesis for patellar dislocation. Clin Orthop 297: 12-16, 1993.
23. Muneta T., Sekiya I., Tsuchiya M., Shinomiya K.: A technique for reconstruction of the medial patellofemoral ligament. Clin Orthop 359: 151-155, 1999.
24. Camanho G.L., Camanho L.F.: O realinhamento proximal do aparelho extensor, por via artroscópica, no tratamento da luxação femoropatelar. Rev Bras Ortop 35: 109-113, 2000.
25. Nomura E., Horinchi Y., Kihara M.: A mid-term follow-up of medial patellofemoral ligament reconstruction using on artificial ligament for recurrent patellar dislocation. Knee 7: 211-215, 2000.