Avaliação dos resultados do tratamento cirúrgico da pseudartrose de clavícula*

*Assessment of results of the surgical treatment for clavicle nonunion**

SERGIO L. CHECCHIA[1], PEDRO DONEUX S.[2], ALBERTO N. MIYAZAKI[2], MARCELO FREGONEZE[2], LUCIANA A. DA SILVA[3], FÁBIO S. CEMIN[4], LUCIANO A.R. PEREIRA[4], LUIZ GUSTAVO ESTEPHANELLI[4]

RESUMO

A pseudartrose do terço médio da clavícula (PAC) é uma complicação pouco freqüente e, quando apresenta sintomas, como limitação funcional e dor, está indicado o tratamento cirúrgico. Entre dezembro de 1987 e novembro de 2000, 26 pacientes foram operados para o tratamento de PAC. Destes, 24 foram reavaliados com seguimento médio de 24 meses. Em 87% dos casos foi feita redução aberta e fixação com placa e parafusos e, em 13%, a redução aberta e fixação com fio rosqueado; em todos os casos foi utilizado enxerto ósseo. Foi constatada a consolidação óssea em 100% dos casos. Pelo método da *University of California at Los Angeles (*UCLA), verificaram-se resultados excelentes em 13 pacientes (54%), bons em nove (38%) e regulares em dois (8%). Os autores concluem que o tratamento da PAC, através de redução aberta e osteossíntese interna com placa e enxerto ósseo, é um método eficaz e com baixo índice de complicações.

Unitermos – Fratura de clavícula; pseudartrose; osteossíntese

ABSTRACT

The midshaft clavicle nonunion is an uncommon complication of clavicle fractures. The operative treatment is indicated when symptomatic, due to pain and/or functional deficit. Twenty-six patients presenting nonunion of the clavicle were surgically treated from December 1987 to November 2000. Of these, 24 patients were reassessed with a mean follow-up of 24 months. In 87% of the cases, open reduction and internal fixation (ORIF) with plate and screws was performed. Remaining patients received internal fixation with threaded pins. In all cases cancellous bone autograft was performed. By using the University of California at Los Angeles (UCLA) Scoring System, results were excellent in 13 patients (54%), good in nine patients (38%), and fair in two patients (8%). Our conclusion is that the operative treatment for the nonunion of the clavicle with an open reduction and internal fixation with plate and screws associated to bone grafting is an effective alternative, with a low incidence of complications.

Key words *– Clavicle fracture; nonunion; osteosynthesis*

* Trabalho realizado no Departamento de Ortopedia e Traumatologia da Faculdade de Ciências Médicas da Santa Casa de São Paulo, "Pavilhão Fernandinho Simonsen" (Serviço do Prof. Dr. Osmar P.A. Camargo).

1. Professor Instrutor do Departamento; Chefe do Grupo de Ombro e Cotovelo; Chefe do Grupo de Traumatologia Desportiva.
2. Assistente do Grupo de Cirurgia do Ombro e Cotovelo.
3. Instrutora do Grupo de Cirurgia do Ombro e Cotovelo.
4. Médico Residente do 3º ano.

* *Study made at the Departamento de Ortopedia e Traumatologia from Faculdade de Ciências Médicas da Santa Casa de São Paulo, "Pavilhão Fernandinho Simonsen". Director: Prof. Dr. Osmar P. A. Camargo.*

1. *Department Professor, Head of the Shoulder and Elbow Surgery Group, Head of the Sports Traumatology Group.*
2. *Assistant from the Shoulder and Elbow Surgery Group.*
3. *Instructor from the Shoulder and Elbow Surgery Group.*
4. *Third-year resident.*

Endereço para correspondência (Correspondence to): Rua Cesário Mota Júnior, 112 – 01220-020 – São Paulo, SP. Tel./fax (11) 222-6866, e-mail: ombro@uol.com.br

Recebido em (*Received in*) 9/3/02 (encaminhado pela CET/SBOT). Aprovado para publicação em (*Approved in*) 28/11/02.
Copyright RBO2003

INTRODUÇÃO

A clavícula apresenta uma geometria de dupla curva em "S", sendo ventralmente côncava na sua metade distal e convexa na sua metade proximal; é achatada no seu terço distal e tubular no terço proximal. A junção entre essas duas porções, no terço médio, torna esse ponto enfraquecido, o que poderia explicar a maior freqüência de fraturas nesse local. Outro fator que pode determinar a maior fraqueza do terço médio da clavícula é a ausência de inserções de músculos e ligamentos[1].

É um dos ossos que mais freqüentemente sofre fratura, compreendendo cerca de cinco por cento do total das fraturas[1,2,3,4]. Entretanto, a pseudartrose de clavícula (PAC) é uma complicação rara (1-2% dos casos)[1].

O tempo decorrido sem consolidação de uma fratura que se considera em PAC é controverso. Alguns autores definem como PAC caso a consolidação não ocorra em até 16 semanas[5,6].

Uma série de fatores predisponentes está relacionada com a etiologia da PAC: imobilização inadequada, diástase dos fragmentos, tratamento cirúrgico incorreto da fratura, lesões de partes moles associadas, lesões múltiplas associadas, refratura e fratura exposta[7,8,9].

Neer, em 1960, em revisão de 2.235 casos de fraturas do terço médio da clavícula, encontrou incidência de 0,1% de pseudartrose nas fraturas tratadas não cirurgicamente e de 4,6% nas fraturas tratadas cirurgicamente, mostrando que o tratamento cirúrgico primário da fratura é um importante fator de risco como causa de pseudartrose[3].

A PAC pode ser assintomática, porém 75% dos pacientes apresentam dor e limitação funcional do ombro[5,7,8,10,11]. A ocorrência desses sintomas pode impedir o retorno ao trabalho ou a realização de atividades da vida diária, necessitando, assim, de tratamento cirúrgico[6,7,12].

A redução aberta e fixação interna com placa de compressão é atualmente utilizada por diversos autores, sendo considerada como melhor forma de tratamento em pacientes com pseudartrose sintomática do terço médio da clavícula[5,7,8,9,10,13]. O uso de enxerto ósseo associado é recomendado, principalmente nos casos de pseudartrose avascular[7, 12,13].

O objetivo deste trabalho é avaliar os resultados do tratamento cirúrgico de pacientes com pseudartrose do terço médio da clavícula, tratados com redução e osteossíntese, associadas à enxertia óssea.

INTRODUCTION

The clavicle has a double "S" curve geometry, ventrally concave at its distal half and convex at its proximal half. It is flattened at the distal half and tubular at the proximal half. The junction between those two portions, at the middle third, makes it a weak spot, which might explain the higher frequency of fractures at that site. Another factor that may add to the weakness of the middle third of the clavicle is the absence of muscle and ligament attachments[1].

The clavicle is one of the bones that most frequently sustain fractures, comprising around five per cent of all fractures[1,2,3,4]. Nonetheless, the clavicular nonunion (CNN) is a rare complication (1-2% of the cases)[1].

There is controversy on the time required to a fracture to be considered CNN. Some investigators define CNN if the bone healing does not happen at 16 weeks time[5,6].

A series of predisposing factors is related to CNN etiology. Among those, inadequate immobilization, fragment diastasis, incorrect operative therapy of the fracture, associated soft tissue injuries, associated multiple injuries, refractures, and an open fracture[7,8,9].

Neer, in 1960, revising 2,235 cases of middle third clavicular fractures found an incidence of 0.1% nonunion in fractures treated conservatively and 4.6% nonunion in surgically treated fractures, showing that the operative treatment of fractures is an important risk factor of nonunion[3].

Clavicular nonunion may be asymptomatic, although 75% of the patients present pain and shoulder movement limitation[5,7,8,10,11]. The occurrence of those symptoms may impair the return to the job or to perform everyday activities, granting the need of a surgical treatment[6,7,12].

Open reduction and external fixation (ORIF) with a compression plate is currently used by several authors, being considered the best means of treatment in patients with symptomatic middle third clavicular nonunion[5,7,8,9,10,13]. It is recommended the use of associated bone grafting, especially in cases of avascular nonunion[7,12,13].

The purpose of this study is to assess the results of the surgical approach of patients bearing middle third clavicular nonunion, treated with ORIF associated to bone grafting.

MATERIAL AND METHODS

Between December 1987 and November 2000, twenty-six patients were surgically treated by the Shoulder and

CASUÍSTICA E MÉTODO

No período compreendido entre dezembro de 1987 e novembro de 2000, 26 pacientes foram operados no Grupo de Ombro e Cotovelo do Departamento de Ortopedia e Traumatologia da Faculdade de Ciências Médicas da Santa Casa de Misericórdia de São Paulo, para o tratamento de PAC. Vinte e quatro pacientes foram reavaliados e fazem parte deste estudo; dois pacientes não retornaram ao seguimento ambulatorial.

A idade desses pacientes variou de 24 a 64 anos (média de 42 anos), o sexo feminino predominou sobre o masculino na proporção de 1,2:1 e o membro dominante foi operado em 52% dos casos (tabela 1). Os mecanismos de lesão foram: queda ao solo em oito casos (33%), acidente automobilístico em 10 (42%) e atropelamento em seis (25%).

Outras lesões do esqueleto foram encontradas em quatro pacientes. Dois sofreram traumatismo craniencefálico, um teve fratura do terço distal do rádio e outro, fratura da coluna cervical. Um paciente apresentava associado um aneurisma da artéria subclávia, como conseqüência da PAC (figura 1).

Vinte e três pacientes (96%) foram tratados inicialmente, quando da fratura, de forma não operatória com uso de tipóia (15 pacientes) ou imobilização em forma de "8" (oito pacientes), e um paciente (tabela 1 – caso 19) foi submetido a tratamento cirúrgico.

Apenas um paciente (tabela 1 – caso 13) foi submetido à reoperação da PAC, pois havia sido previamente operado em outro serviço, por meio de osteossíntese com fio rosqueado, após quatro meses de fratura, e não apresentava sinais de consolidação óssea.

As principais queixas que levaram esses pacientes a procurarem tratamento foram a limitação funcional e a dor.

O intervalo decorrido entre o trauma e o tratamento cirúrgico da pseudartrose variou de quatro meses a 35 anos – sendo a maioria dos pacientes de 10 meses.

Vinte e três pacientes foram abordados pela via de acesso superior em "sabre". Um paciente foi abordado inicialmente pela equipe da cirurgia vascular por incisão transversa para realização da ressecção de um aneurisma da artéria subclávia associado à colocação de enxerto sintético; no mesmo tempo cirúrgico foi feita a redução e osteossíntese da PAC com placa de reconstrução (caso 4).

Foram observados seis casos de PAC vascular e 18 casos de avascular (tabela 1).

Elbow Group from the Departamento de Ortopedia e Traumatologia da Faculdade de Ciências Médicas da Santa Casa de Misericórdia de São Paulo, Brazil, for CNN. Twenty-four patients were reassessed and were included in this study; two patients did not return for the follow-up.

The ages ranged from 24 to 64 years (mean of 42 years), and female gender was predominant (ratio of 1.2:1). The dominant limb was operated in 52% of the cases (table 1). The mechanisms of injuries included a fall in eight (33%), car crash in 10 (42%), and being hit by a vehicle in six patients (25%).

Other injures of the skeleton were found in four patients. Two sustained brain trauma, one patient had a fracture of the distal third of the radius, and another one had a fracture of the cervical spine. One of the patients presented with an associated subclavian artery aneurysm as a consequence of the CNN (figure 1).

Twenty-three patients (96%) were initially treated conservatively with a sling (15 patients) or a figure-of-eight (8 patients). One patient was treated operatively at the presentation (table 1, case 19).

Only one patient (table 1, case 13) was reoperated from CNN; he was previously operated elsewhere with a threaded pin, after four months of fracture, showing no signs of bone healing.

Main complaints from the patients to search for treatment were function limitation and pain.

The time span between the trauma and the operative treatment of nonunion ranged from four months to thirty-five years – mostly ten months among the patients.

In twenty-three patients the superior saber approach was used. One patient required initially a vascular procedure through a transverse incision for subclavian artery aneurysm resection associated to the placement of a synthetic graft followed by ORIF of the clavicle with a reconstruction plate (case number 4).

There were six cases of vascular CNN and 18 cases of avascular CNN (table 1).

The surgical approach favored ORIF with a 3.5 mm reconstruction plate in 16 (67%) cases, ORIF with a 3.5 DCP in 5 cases (20%), and ORIF with a threaded pin in 3 (13%) cases. The choice of threaded pin was due to a poor bone quality, precluding the use of plate and screws. In case 17 because the lateral fragment was too small for a plate fixation, in case 18 because during the osteosynthesis with a reconstruction plate there was a fracture of the medial fragment, and in case 19 because it was a clavicle fracture that

TABELA 1 / *TABLE 1*
Dados dos pacientes / *Patient data*

Caso	Iniciais	Sexo	Idade anos	Tipo	T.E. meses	Cirurgia prévia	Osteos.	Consol. semanas	Complicações	Mobilidade (graus)			UCLA	Ret.
										E	RL	RM		
Case	***Initials***	***Sex***	***Age years***	***Type***	***F.U. months***	***Previous operation***	***ORIF***	***Healing weeks***	***Complications***	***Mobility (degrees)***			***UCLA***	***IR***
										E	***LR***	***MR***		
1	MEA	F	24	A	6	–	P. Rec. *RP*	12	dor ocasional *occasional pain*	160,	40,	T7	31	–
2	SMFC	F	38	A	18	–	P. Rec. *RP*	8	dor ocasional *occasional pain*	140,	40,	T8	32	–
3	CTS	F	35	A	9	–	P. Rec. *RP*	12		160,	40,	T5	35	–
4	SS	M	56	A	420	–	P. Rec. *RP*	32	soltura placa *plate loosening*	155,	55,	T6	35	–
5	DF	M	35	A	4	–	P. Rec. *RP*	6	dor ocasional *occasional pain*	155,	40,	T5	31	Sim *Yes*
6	JV	M	49	V	12	–	P. Rec. *RP*	12	dor ocasional *occasional pain*	150,	45,	T7	31	–
7	AFF	M	43	A	10	–	P. Rec. *RP*	12		150,	60,	T9	35	–
8	SDB	F	33	V	10	–	P. Rec. *RP*	12	hc *SH*	160,	50,	T7	35	–
9	NS	F	35	V	72	–	P. Rec. *RP*	16	dor ocasional + hc *occasional pain + SH*	160,	50,	T5	33	Sim *Yes*
10	DMC	F	47	A	4	–	P. Rec. *RP*	8	dor ocasional *occasional pain*	150,	50,	T5	33	–
11	LFP	F	45	V	14	–	P. Rec. *RP*	12		160,	30,	T4	35	–
12	CMA	F	49	A	10	–	P. Rec. *RP*	8		160,	60,	T6	35	–
13	RF	F	27	A	18	F.R. *TP*	P. Rec. *RP*	8		170,	50,	T6	35	–
14	JAO	M	27	A	7	–	P. Rec. *RP*	8		160,	45,	T4	35	Sim *Yes*
15	RAF	F	45	A	5	–	P. Rec. *RP*	8		160,	60,	T7	35	–
16	WRA	M	62	A	5	–	P. Rec. *RP*	6		150,	45,	T5	35	–
17	MBG	F	64	V	12	–	F.R. *TP*	12	infecção + dor esf. *infection + pain*	100,	30,	L4	23	Sim *Yes*
18	MAT	F	38	A	5	–	F.R. *TP*	12	dor esf. + hc *pain + SH*	150,	50,	T7	27	Sim *Yes*
19	IG	F	49	A	13	P. Rec. *RP*	F.R. *TP*	6	dor ocasional *occasional pain*	150,	60,	T5	33	Sim *Yes*
20	EGP	M	55	A	10	–	DCP	12		155,	70,	T7	35	–
21	CRM	M	32	V	12	–	DCP	10		150,	50,	T5	35	–
22	JLS	M	46	A	7	–	DCP	12	dor ocasional *occasional pain*	160,	50,	T5	33	Sim *Yes*
23	WGD	M	33	A	5	–	DCP	12	dor ocasional *occasional pain*	155,	40,	T8	33	–
24	AXS	M	56	A	14	–	DCP	12		160,	45,	T7	35	–

Fonte: Arquivos Médicos da Santa Casa de Misericórdia de São Paulo, 1987-2000.
T.E. – Tempo de evolução; Osteos. – Tipo de osteossíntese; Consol. – consolidação; E – elevação; RL – rotação lateral; RM – rotação medial; Ret. – retirada do material de síntese; A – avascular; V – vascular; P. Rec. – Placa de reconstrução; F. R. – Fio rosqueado; DCP – DCP 3,5mm; hc – hipersensibilidade na cicatriz; dor esf. – dor aos esforços físicos.

Source: Hospital Files of Santa Casa de Misericórdia de São Paulo, 1987-2000.
F.U. – Follow-up; ORIF – Type of osteosynthesis; Healing – Bone healing time; E – forward elevation; LR – lateral rotation; MR – medial rotation; IR – implant removal; A – avascular; V – vascular; RP – reconstruction plate; TP – threaded pin; DCP – 3.5 mm DCP; SH – scar hyperesthesia.

Quanto à técnica cirúrgica, em 16 casos (67%) foi feita redução aberta e fixação com placa de reconstrução de 3,5mm, em cinco casos (20%), redução aberta e fixação com placa DCP de 3,5mm; e em três casos (13%), redução aberta e fixação com fio rosqueado. A fixação com fio rosqueado foi utilizada nos pacientes que não tinham osso com qualidade que permitisse a fixação com placa e parafusos: no caso 17, porque o fragmento lateral era pequeno demais para fixação com placa; no caso 18, porque durante a osteossíntese com placa de reconstrução ocorreu fratura do fragmento medial, optando-se pela fixação com fio rosqueado; e no caso 19, porque se tratava de fratura de clavícula que havia sido operada na fase aguda com redução e osteossíntese com placa, evoluindo com soltura da mesma e pseudartrose. Durante a reoperação observou-se que havia grande reabsorção óssea sob a placa (quase 50% da cortical em alguns locais), optando-se pela fixação com fio rosqueado (figura 2).

Em todos os casos o enxerto ósseo foi colocado no foco de pseudartrose, sendo que em 16 casos (67%) foi utilizado enxerto esponjoso retirado do ilíaco e, em oito casos (33%), enxerto retirado do próprio calo da pseudartrose.

A avaliação clínica dos nossos resultados foi feita através do sistema de pontos definido pela *University of California at Los Angeles* (UCLA)[14]; para mensurar os graus de amplitude articular, utilizamos o método descrito pela *American Academy of Orthopaedic Surgeons*[15]. A avaliação radiográfica da consolidação da pseudartrose foi feita com radiografias simples de ombro centradas no osso (figura 3).

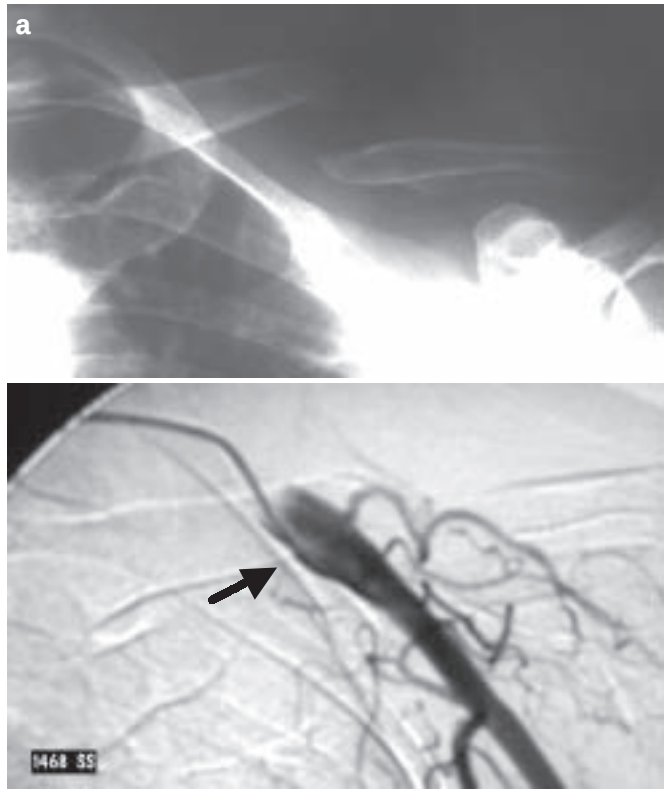

Fig. 1 – Caso nº 4: **a)** radiografia pré-operatória mostrando uma pseudartrose avascular; **b)** arteriografia digital mostrando um aneurisma verdadeiro da artéria subclávia.

***Fig. 1** – Case nº 4: **a)** pre-operative X-ray showing an avascular nonunion; **b)** digital arteriography showing a true aneurysm of the subclavian artery.*

RESULTADOS

Os pacientes foram seguidos por tempo que variou de sete a 106 meses (média de 24 meses).

A consolidação da pseudartrose ocorreu em todos os 24 pacientes, comprovada clínica e radiograficamente. O tempo de consolidação variou de seis a 32 semanas, com média de 11 semanas. Não houve variação no tempo de consolidação conforme o enxerto utilizado, do calo da pseudartrose ou do osso ilíaco. Treze pacientes (54%) foram classificados como obtendo resultados excelentes, nove (38%) como bons e dois (8%) como regulares, obtendo, assim, 92% de resultados satisfatórios.

Quanto à mobilidade articular na época da última avaliação, a elevação variou de 100° a 170° (média de 153°), rotação lateral de 30° a 70° (média de 47°) e rotação medial de L4 a T4 (média de T6).

had been received ORIF in the acute phase, evolving to loosening of the metalwork and nonunion. During re-operation it was noted an intense bone resorption under the plate (almost 50% of the cortex in some places), which conveyed the decision towards a threaded pin (figure 2).

In all cases bone grafting was performed at the nonunion site. In 16 (67%) cases, the graft was cancellous bone obtained from the iliac crest, and in 8 (33%) cases the graft was obtained from the nonunion callus.

The clinical assessment of our results was made through the University of California at Los Angeles *(UCLA)[14]. For measurement of joint motion range, we employed the method of the* American Academy of Orthopaedic Surgeons*[15]. The radiographic assessment of nonunion healing was performed with simple should X-rays focused at the bone itself (figure 3).*

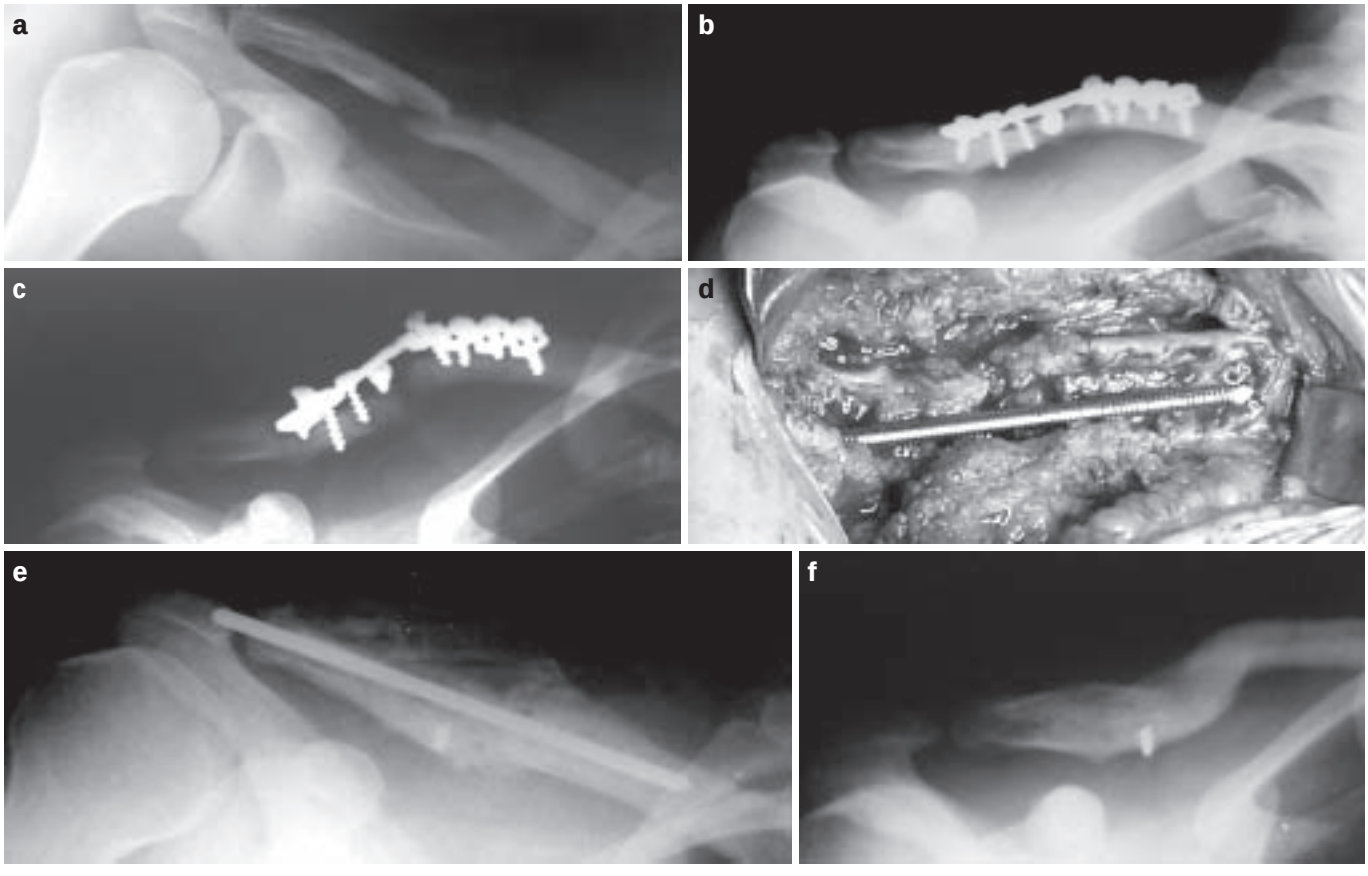

Fig. 2 – Caso nº 19: **a)** radiografia da clavícula direita mostrando a fratura; **b)** pós-operatório imediato; **c)** soltura do material de síntese com pseudartrose avascular; **d)** aspecto intra-operatório da pseudartrose, apresentando grande falha óssea e o pino intramedular colocado; **e)** radiografia no pós-operatório imediato; e **f)** com dois anos de pós-operatório, com a pseudartrose consolidada.

***Fig. 2** – Case nº 19: **a)** right clavicle X-ray, showing the fracture; **b)** immediate post-operative X-ray; **c)** implant failure with avascular nonunion; **d)** intra-operative image, showing the bone loss and the threaded pin in place; **e)** immediate post-operative X-ray; and **f)** two year follow-up, with the bone healed.*

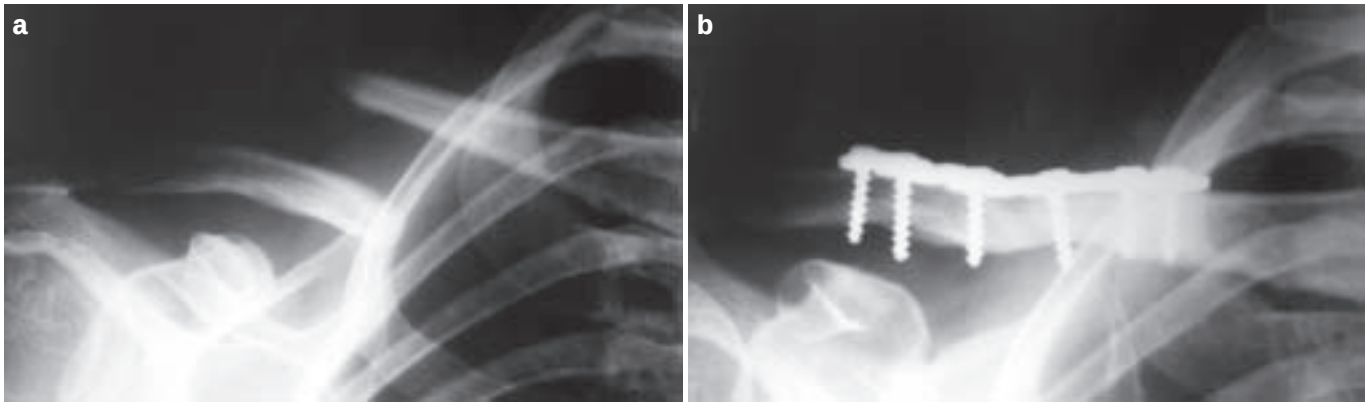

Fig. 3 – Caso nº 3: **a)** radiografia da clavícula direita no pré-operatório; **b)** no pós-operatório 14 meses, mostrando a consolidação da pseudartrose.

***Fig. 3** – Case nº 3: **a)** pre-operative right clavicle X-ray; **b)** at 14 month follow-up with the pseudarthrosis healed.*

Um paciente (tabela 1 – caso 17) apresentou, como complicação, uma infecção superficial no período pós-operatório precoce, tratada com antibioticoterapia endovenosa. Evolui com dor aos esforços e obteve a pior mobilidade entre todos os pacientes (100°, 30°, L4), sendo um dos casos classificados como resultado regular.

O paciente do caso 4 apresentou soltura precoce do material de síntese (placa de reconstrução) no décimo dia de pós-operatório. Optou-se por não realizar uma nova intervenção, pois esse paciente havia sido tratado de um aneurisma da artéria subclávia e o risco de nova intervenção cirúrgica era grande. O paciente evoluiu com um retarde de consolidação (32 semanas). No seguimento de 24 meses esse paciente apresenta-se com a pseudartrose consolidada, sem queixas, mobilidade satisfatória (155°, 55° e T6) e UCLA de 35 pontos (resultado excelente).

Três pacientes (12%) encontram-se com hipersensibilidade sobre a cicatriz cirúrgica. Todos estes eram do sexo feminino que tinham como queixa dificuldade para utilização de roupas com alça sobre o ombro devido à hipersensibilidade local.

Onze pacientes (45%) evoluíram, no período pós-operatório, com queixa de dor. Nove destes pacientes (37%) apresentam um quadro de dor ocasional e leve, com nenhuma ou pequenas restrições nas suas atividades. Dois pacientes (8%) evoluíram com dor de maior intensidade, que piorava aos esforços, obrigando-os a modificar as suas atividades.

DISCUSSÃO

A pseudartrose é complicação rara no tratamento da fratura de clavícula. O trauma de alta energia (acidente automobilístico, atropelamento, etc.) está associado à maior parte dos casos de pseudartrose[4,8,9], o que pode ser constatado neste trabalho (67% dos casos). Acreditamos que isso ocorra devido à maior lesão de partes moles e do periósteo.

É consenso que o tratamento cirúrgico da PAC está indicado nos pacientes sintomáticos[7,12,13]. Nestes, observa-se a perda do mecanismo suspensor do ombro, fadiga do músculo trapézio, dor e limitação da mobilidade do ombro.

Para abordagem cirúrgica da PAC a incisão vertical em "sabre" permite melhor resultado cosmético por acompanhar as linhas de Langer[16]. Esta foi utilizada em 96% dos nossos pacientes[4,11,16].

Diversas técnicas cirúrgicas foram descritas para o tratamento da PAC, incluindo a claviculectomia parcial, pinos

RESULTS

Patients were followed from 7 to 106 months (average 24 months).

Nonunion healing occurred in all 24 patients, clinically and radiographically proven. The time of healing ranged from 6 to 32 weeks, with an average of 11 weeks. There was no variation in healing time in respect of the source of grafting, either from the nonunion callus or from the iliac bone. Thirteen patients (54%) were classified as having excellent results, 9 (38%) scored good, and 2 (8%) were fair, representing 92% overall satisfactory results.

Joint motion in the last assessment ranged from 100 degrees to 170 degrees (average of 153 degrees) of upper limb elevation, lateral rotation of 30 to 70 degrees (average of 47 degrees), and medial rotation from L4 to T4 (average T6).

One patient (table 1, case 17) presented a superficial infection in the early postoperative period as a complication, and was treated with intravenous antibiotics. Such case evolved with pain with physical efforts and scored the worst among all patients (100 degrees, 30 degrees, L4), being considered one of the regular results.

The patient from case 4 presented early loosening of the metalwork (reconstruction plate) on the 10th postoperative day. It was decided not to have further operative approach, as that patient had had treatment for a subclavian artery aneurysm, with a major operative risk. The patient evolved with delayed healing in 32 weeks. In 24 months the patient had the nonunion healed, with no complaints, satisfactory joint motion (155 degrees, 55 degrees, and T6) and UCLA score of 35 (excellent result).

Three patients (12%) had hypersensitive surgical scars. All of them were from female gender and complained of difficulty in adjusting bra straps upon the shoulder due to local hypersensitivity.

Eleven patients (45%) evolved with postoperative pain. Nine of them (37%) showed an occasional and mild pain, with none or little restriction of activities. Two patients (8%) required a modification of their activities due to a higher intensity pain worsening with efforts.

DISCUSSION

Nonunion is a rare complication of clavicle fractures, and the high-energy trauma (car crashes, hit by a car, etc.) is associated to most cases of clavicular nonunion[4,8,9], corroborated by this study (67%) of the cases. We believe

intramedulares e placas de compressão associadas com enxerto ósseo[2,8].

Usualmente, a claviculectomia parcial elimina a dor da pseudartrose, mas produz importante limitação funcional devido à perda do mecanismo suspensor do ombro[2]. Por essa razão, nenhum dos pacientes foi submetido a esse procedimento.

Os pinos intramedulares podem ser utilizados para o tratamento de PAC, mas apresentam as desvantagens de serem tecnicamente mais difíceis de inserir, pelo fato de a clavícula ser curva, e de não controlarem forças rotacionais. Além disso, necessitam de imobilização, o que prejudica a reabilitação[2,3,7,10,12,13]. Em nossa casuística, somente três pacientes foram submetidos a esse tipo de procedimento porque não apresentavam osso com qualidade suficiente para a fixação com placa. Dois desses pacientes (tabela 1 – casos 17 e 18) apresentaram resultados insatisfatórios.

Assim, como outros autores, acreditamos que a redução aberta e fixação interna com placa associada ao enxerto ósseo é o melhor método para o tratamento da pseudartrose sintomática do terço médio da clavícula, pois permite mobilização precoce do ombro e rápida reabilitação do paciente[2,4,5,7,8,9,12,13,16,17]. Na nossa casuística, 21 pacientes (87%) foram tratados por meio desse método, sendo que em 71% dos casos foi utilizada a placa de reconstrução e, em 16%, a placa DCP de 3,5mm (figura 3).

As placas de reconstrução AO de 3,5mm são as mais utilizadas devido à maior facilidade de modelagem e ajuste ao formato em "S" da clavícula[8,9,13]. Em cinco casos não havia a placa de reconstrução disponível; dessa forma, optamos por utilizar a placa DCP de 3,5mm.

Conforme observado por Jupiter e Leffert[7], o ápice da deformidade da pseudartrose é geralmente superior e, portanto, a placa deve ser aplicada na face superior da clavícula para agir como uma banda de tensão, neutralizando as forças de flexão e torção. Essa teoria biomecânica, associada à resistência da placa às forças rotacionais e mobilização articular precoce, levam a alto índice de bons resultados[2,8,9].

O uso de enxerto ósseo associado à osteossíntese da PAC é indicado por diversos autores, principalmente nos casos de pseudartrose avascular[7,12,13], e foi por nós adotado em 100% dos casos.

O índice de consolidação, em nossa casuística, foi de 100%, com apenas um paciente (tabela 1 – caso 4) evoluindo com consolidação após oito meses, apesar da soltura precoce do material de síntese. Esse alto índice de bons

that such is due to more soft tissues and periosteal injuries.

It is agreed that the surgical approach of CNN is indicated in symptomatic patients[7,12,13]. In those patients, it is observed the loss of shoulder suspensor mechanism, trapezium muscle fatigue, pain, and shoulder joint motion limitation.

The surgical approach is performed through a vertical "saber" incision, which allows a better cosmetic result, as it follows Langer's lines[16]. This approach was used in 96% of our patients[4,11,16].

Several surgical techniques have been described for CNN treatment, including partial claviculectomy, intramedullary nailing and compression plates associated to bone grafting[2,8].

Usually the partial claviculectomy eliminates nonunion pain, but at the cost of producing an important functional limitation due to the loss of shoulder suspension mechanism[2]. For this reason, none of the patients suffered such procedure.

Intramedullary pins can be used for CNN treatment, but have the disadvantage of insertion awkwardness, as the clavicle is curved, besides the fact that they do not control rotational forces. They also require immobilization, jeopardizing the rehabilitation[2,3,7,10,12,13]. In our series, only three patients were submitted to such procedure because they did not present enough bone quality to warrant a plate fixation. Two of those patients (table 1, cases 17 and 18) presented unsatisfactory results.

As with other authors, we believe that ORIF with plate and bone grafting is the best method for the treatment of symptomatic middle third clavicular nonunion, as it allows early mobilization and fast rehabilitation[2,4,5,7,8,9,12,13,16,17]. In our series, 21 patients (87%) were treated with such method; in 71% of the cases it was employed a reconstruction plate and in 16% of the cases it was employed a 3.5 DCP (figure 3).

AO 3.5 mm reconstruction plates are most widely employed due to the ease of modeling and adjustment to the clavicular "S" shape[8,9,13]. In five cases there was no available reconstruction plate, and we decided to employ a 3.5 DCP.

According to noted by Jupiter and Leffert[7], the apex of nonunion deformity is usually superior and – therefore – the plate should be applied on the upper side of the clavicle bone to act as a tension band, neutralizing flexion and shearing forces. Such biomechanical theory, associated to

resultados é também relatado na literatura por diversos autores que utilizaram como tratamento a osteossíntese com placa associada ao enxerto ósseo, com taxa de consolidação variando de 89 a 100% dos casos[7,10,12].

Como complicação, a infecção foi encontrada em apenas um paciente (4%), o que está de acordo com diversos trabalhos publicados na literatura[7,8,16]. Sinais de compressão do plexo braquial (síndrome do desfiladeiro torácico) foram descritos como complicação por diversos autores[2,7,8,16], mas não foram encontrados em nenhum de nossos pacientes.

Em nossa casuística a presença de quadro doloroso no período pós-operatório ocorreu em 45% dos casos, sendo que na maior parte consistia de dor ocasional e leve, que não interferia nas atividades, permitindo ao paciente trabalhar com o membro superior elevado acima do ombro. Em dois pacientes (8%) a dor era de maior intensidade, impedindo o retorno às suas atividades, sendo descrita, por alguns autores na literatura, como possível complicação[5,6,8,9].

Os resultados do nosso trabalho permitem concluir que a redução aberta e osteossíntese interna com placa, associada ao uso de enxerto ósseo, é o tratamento de escolha para pacientes com pseudartrose sintomática do terço médio de clavícula, sendo procedimento que leva a alto índice de consolidação e baixa incidência de complicações significativas.

CONCLUSÃO

O tratamento da pseudartrose de clavícula com placa, preferencialmente de reconstrução, fixada por parafusos, associado com enxerto ósseo, leva a resultados satisfatórios em mais de 90% dos pacientes.

the plate resistance to rotational forces and early joint motion, lead to a high rate of good results[2,8,9].

The use of bone graft associated to the osteosynthesis of CNN is advocated by several authors, mainly in avascular nonunion[7,12,13]; we employed such method in 100% of the cases.

Bone healing rate, in our series, was of 100%, with only one patient (table 1, case 4) evolving to healing after eight months despite early loosening of metalwork. Such high rate of good results is also reported in the literature by several authors who employed ORIF as the treatment modality – that is, a plate and screws and bone grafting, with a healing rate ranging from 89% to 100% of the cases[7,10,12].

Infection as a complication was found in only one patient (4%), which overlaps several reports in the literature[7,8,16]. The signs of brachial plexus compression (Thoracic Outlet Syndrome) were described as a complication by several authors[2,7,8,16], but none of our cases had such outcome.

In our series, the presence of postoperative pain happened in 45% of the patients, but occasional and mild, and offering no interference in activities, allowing the patient to perform tasks with the upper limb overhead. In two patients (8%), pain had a higher intensity, precluding the return to activities. Some investigators have described such thing as a possible complication[5,6,8,9].

Results of our series allow the conclusion that open reduction and internal fixation (osteosynthesis) with plate and screws, associated to the use of bone grafting, is the treatment of choice to patients with symptomatic middle third clavicular nonunion, with a high rate of healing and low incidence of significant complications.

CONCLUSION

The treatment of clavicle nonunion, preferably with reconstruction plate and screws associated to bone grafting, offers satisfactory results in more than 90% of the patients.

REFERÊNCIAS / *REFERENCES*

1. Craig E.V.: "Fraturas da clavícula" in Rockwood C.A., Green D.P., Bucholz R.W.: Fraturas em adultos. 3ª ed., São Paulo, Manole, 911-943, 1991.
2. Manske D.J., Szabo R.M.: The operative treatment of mid-shaft clavicular non-unions. J Bone Joint Surg [Am] 67: 1367-1371, 1985.
3. Neer II C.S.: Nonunion of the clavicle. JAMA 172: 1006-1011, 1960.
4. Wilkins R.M., Johnston R.M.: Ununited fractures of the clavicle. J Bone Joint Surg [Am] 65: 773-778, 1983.
5. Ebraheim N.A., Mekhail A.O., Darwich M.: Open reduction and internal fixation with bone grafting of clavicular nonunion. J Trauma 42: 701-704, 1997.
6. Olsen B.S., Vaesel M.T., Sojbjerg J.O.: Treatment of midshaft clavicular nonunion with plate fixation and autologous bone grafting. J Shoulder Elbow Surg 4: 337-344, 1995.
7. Jupiter J.B., Leffert R.D.: Non-union of the clavicle: associated complications and surgical management. J Bone Joint Surg [Am] 69: 753-760, 1987.

8. Christian R.W., Leite N.M., Faloppa F., et al.: Tratamento cirúrgico da pseudartrose pós-traumática da clavícula com placa de reconstrução. Rev Bras Ortop 27: 259-263, 1992.
9. Bradbury N., Hutchinson J., Hahn D., Colton C.L.: Clavicular nonunion. Acta Orthop Scand 67: 367-370, 1996.
10. Pyper J.B.: Non-union of fractures of the clavicle. Injury 9: 268-270, 1978.
11. Eskola A., Vainiopaa S., Myllynen S., et al: Surgery for ununited clavicular fracture. Acta Orthop Scand 57: 366-367, 1986.
12. Ballmer F.T., Lambert S.M., Hertel R., et al: Decortication and plate osteosynthesis for nonunion of the clavicle. J Shoulder Elbow Surg 7: 581-585, 1998.
13. Davids P.H.P., Luitse J.S.K., Strating R.P., et al: Operative treatment for delayed union and nonunion of midshaft clavicular fractures: AO reconstruction plate fixation and early mobilization. J Trauma 40: 985-986, 1996.
14. Ellman H., Kay S.P.: Arthroscopic subacromial decompression for chronic impingement: two to five-year results. J Bone Joint Surg [Br] 73: 395-398, 1991.
15. American Academy of Orthopaedic Surgeons: Joint Motion: Method of Measuring and Recording. Chicago, AAOS, 1965.
16. Karaharju E., Joukainen J., Peltonen J.: Treatment of pseudarthrosis of the clavicle. Injury 13: 400-403, 1982.
17. Edvardsen P., Odegard O.: Treatment of posttraumatic clavicular pseudoarthrosis. Acta Orthop Scand 48: 456-457,1977.