Pseudartrose diafisária do úmero: tratamento cirúrgico*

*Surgical treatment for nonunion of the humerus shaft**

GERALDO ROCHA MOTTA FILHO[1], LUIZ ALBERTO JARDIM DA MOTTA FILHO[2], BRUNO PITANGA[3], HENRIQUE PEREIRA STORINO[3], ROLF PRAETZEL SCHAURICH[4]

RESUMO

Os autores apresentam a sua experiência no tratamento das falências da consolidação de fraturas diafisárias do úmero em 32 pacientes utilizando-se placas e parafusos. Quarenta e três pacientes foram operados e 32 estiveram disponíveis para revisão. Dois evoluíram para óbito de causa não relacionada à fratura e nove não compareceram para a revisão final. Vinte e dois eram do sexo masculino e 10 do feminino. A idade variou de 20 a 86 anos, média de 51 anos. As fraturas foram fechadas em 25 pacientes e expostas em sete. As lesões associadas estiveram presentes em nove (28%) pacientes. O grupo era constituído de 21 casos de pseudartrose e 11 de retarde da consolidação. O tratamento consistiu em redução aberta e fixação interna com placas e parafusos, tendo sido utilizado o enxerto ósseo autólogo do ilíaco em 22 (69%) pacientes. O tempo de seguimento variou de seis a 38 meses, média de 13. A

ABSTRACT

The authors present their experience in the treatment of nonunion and delayed union of diaphysial fractures of the humerus in 32 patients treated with plates and screws. We operated 43 patients, but two died from unrelated causes and nine did not come to the final reassessment. Twenty-two were male and 10 were female. The age ranged from 20 to 86, with a mean of 51 years. The fractures were closed in 25 patients and open in seven. Associated lesions were present in nine (28%) patients. There were 21 cases of pseudarthrosis and 11 of delayed union. The treatment in all patients consisted of open reduction and internal fixation (ORIF) with plates and screws. Bone graft was taken from the iliac crest and used in 22 (69%) patients. The mean follow-up time was 13 months. The complications were present in 12 (39%) cases, included limitation of shoulder, elbow and hand function. They were related to the presence of associated lesions and pro-

* Trabalho realizado no Serviço de Ortopedia e Traumatologia da Clínica São Gonçalo – Rio de Janeiro, RJ.

1. Mestre em Medicina pela Escola Paulista de Medicina EPM-Unifesp; Médico do Grupo de Trauma do Instituto Nacional de Traumato-Ortopedia do Ministério da Saúde – INTO-HTO, RJ; Membro da Comissão de Ensino e Treinamento da Sociedade Brasileira de Ortopedia e Traumatologia CET-SBOT.
2. Membro Titular da Sociedade Brasileira de Ortopedia e Traumatologia; Médico da Clínica Ortopédica Santa Lúcia e Hospital Santa Cruz – Niterói, RJ.
3. Membro Titular da Sociedade Brasileira de Ortopedia e Traumatologia; Ex-Residente do Serviço.
4. Ex-Residente do Serviço.

* *Study performed at the Serviço de Ortopedia e Traumatologia, Clínica São Gonçalo, Rio de Janeiro, Brazil.*

1. *Orthopedic surgeon, Trauma Group, Instituto Nacional de Traumato-Ortopedia, Ministério da Saúde, Rio de Janeiro, Brazil; Member of Education and Training Commission, Sociedade Brasileira de Ortopedia e Traumatologia.*
2. *Orthopedic surgeon, Clínica Ortopédica Santa Lúcia and Hospital Santa Cruz, Niterói, RJ, Brazil; Full Member, Sociedade Brasileira de Ortopedia e Traumatologia.*
3. *Former Orthopedics and Traumatology resident; Full Member, Sociedade Brasileira de Ortopedia e Traumatologia.*
4. *Former Orthopedics and Traumatology resident.*

Endereço para correspondência (Correspondence to): Geraldo R. Motta Filho, Rua Ferreira de Resende, 14, apto. 302 – 22471-170 – Rio de Janeiro, RJ. E-mail: geraldomotta @terra.com.br

Recebido em (*Received in*) 8/1/02. Aprovado para publicação em (*Approved in*) 12/12/02.
Copyright RBO2003

consolidação ocorreu em 31 (96%) casos. Complicações relacionadas à limitação da amplitude dos movimentos do ombro, cotovelo e mão ocorreram em 12 (39%) dos casos, relacionadas à presença de lesões associadas, assim como ao tratamento da fratura inicial que utilizou imobilização gessada por tempo prolongado. A fixação interna com placas e parafusos apresentou 96% de consolidação, índice comparável aos descritos na maior parte da literatura no que se refere à mesma técnica.

Unitermos – Pseudartrose; fratura; úmero; parafusos ósseos

INTRODUÇÃO

As fraturas diafisárias do úmero correspondem a 3% do total das fraturas, sendo o seu tratamento essencialmente incruento. A consolidação nesses casos ocorre em média de 90 a 98% em séries que utilizaram imobilizações funcionais[1,2,3,4]. Existem algumas situações específicas em que se impõe indicação de redução aberta e fixação interna[1], tais como: falência de manutenção da redução, fraturas articulares associadas, lesões neurovasculares, fraturas do antebraço ipsilateral, fraturas segmentares, politraumatismo, fratura exposta, bilateral e patológica.

O retarde da consolidação ou pseudartrose são causados por fatores biológicos e/ou mecânicos, incluindo: características das fraturas, obesidade, diástase por excessiva tração no foco, interposição de partes moles, perda de massa óssea, mobilidade excessiva no foco de fratura e suprimento sanguíneo insuficiente. A infecção também pode contribuir para a falha da consolidação.

Mais recentemente, hastes para fixação intramedular bloqueada têm sido utilizadas para tratamento das fraturas diafisárias agudas do úmero[5,6]. Esses sistemas têm comportamento variável quanto à estabilidade, ao serem testados laboratorialmente[5]. Na prática clínica os resultados preliminares têm sido favoráveis, mas os problemas com os implantes persistem. Função prejudicada do ombro, problemas de instrumentação, fragmentação óssea iatrogênica, falha do implante ou do bloqueio têm sido relatados[5]. Além disso, uma investigação em cadáveres demonstrou o risco potencial para a veia, artéria e nervos axilares associado à colocação dos parafusos de bloqueio proximal[7]. A sua utilização ainda apresenta indicações limitadas e resultados pouco favoráveis para o tratamento das pseudartroses do úmero[2], principalmente quando comparados com os estudos que utilizaram placas e parafusos.

longed conservative treatment of the initial fracture with casting. Union occurred in 31 (96%) of the patients treated with plates and screws, which is comparable with the literature.

Key words *– Pseudarthrosis; humeral fracture; bone screws*

INTRODUCTION

Diaphysial humerus fractures correspond to 3% of all fractures, and its treatment is essentially conservative. Healing is expected in an average of 90% to 98% in series that employed functional bracing[1,2,3,4]. There are some specific situations where there is an indication of open reduction and internal fixation[1], including failure of reduction, associated joint fractures, neurovascular injuries, fractures of ipsilateral forearm, segmental fractures, politrauma patient, open fractures, bilateral fractures and pathological fractures.

Delayed union or pseudarthrosis are caused by biological and/or mechanical factors, including the features of the fracture, obesity, diastasis due to excessive traction at the fracture site, soft tissue interposition, loss of bone mass, excessive mobility at the fracture site, and insufficient blood supply. Infection may also contribute to the healing failure.

More recently, locked intramedullary nailing has been employed in the treatment of acute, diaphysial humeral fractures[5,6]. Such systems have a variable behavior as to stability, when lab tested[5]. In clinical practice, preliminary results have been favorable, but problems with implants still persist. Reduced shoulder function, instrumentation problems, iatrogenic bone fragmentation, implant or locking failure all have been reported[5]. In addition, an investigation performed in corpses demonstrated potential risk for axillary vein, artery, and nerve associated to the placement of proximal locking screws[7]. Its use still has limited indications and few favorable results in the treatment of humeral pseudarthrosis[2], especially when compared to studies using plates and screws.

The aim of this study is to present our experience in the surgical treatment of humeral diaphysial pseudarthrosis and delayed union with the classical method employing plates and screws, discussing the selection criteria for operative tactics.



Fig. 1 – Fratura submetida a fixação interna que evoluiu para pseudartrose dolorosa e quebra da placa

***Fig. 1** – Previous operative intervention of a fractured humerus evolving with a painful nonunion and failure of the plate*

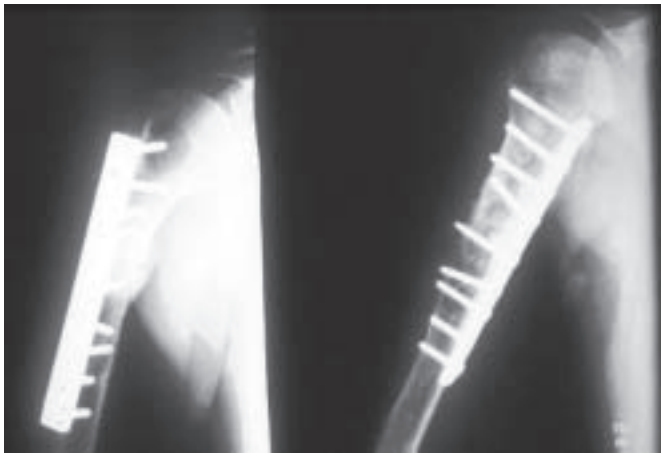

Fig. 2 – Consolidação após fixação interna e enxerto ósseo autólogo

***Fig. 2** – Union was accomplished with internal fixation and autologous bone grafting*

Portanto, o objetivo deste trabalho é apresentar nossa experiência no tratamento cirúrgico do retarde da consolidação e pseudartrose diafisária do úmero aplicando o método clássico que utiliza placas e parafusos, discutindo-se os critérios para seleção da tática operatória a ser empregada.



Fig. 3 – Fratura diafisária do úmero após sete meses de tratamento conservador apresentando pseudartrose

***Fig. 3** Diaphysial humeral fracture after seven months of conservative treatment showing a nonunion*

MATERIAL AND METHODS

From January 1993 to August 1999, 43 patients were treated at the Serviço de Ortopedia e Traumatologia from Clínica São Gonçalo, Rio de Janeiro, Brazil. They had humerus diaphysial delayed union or pseudarthrosis. Thirty-two patients were assessed, with a follow-up that ranged from six to 38 months, with an average of 13 months. Of the 11 remaining patients, two had a fatal outcome by an unrelated cause to the fracture, without a satisfactory follow-up, and nine did not show for the final reassessment. The inclusion criterion was a minimum of six months of follow-up.

The group consisted of 22 male patients and 10 female patients. The age ranged from 20 to 86 years, with an average of 51 years. Of all the fractures, falls from variable heights caused 14 fractures, nine from being run over by a car, eight from car crashes, and one from gunfire.

Twenty-five patients sustained closed fractures and seven had open fractures, being one of grade I, four of grade II, and two of grade III-A from Gustilo/Anderson classification[8]. Twenty-two fractures were at the middle third, six at the proximal third and four at the distal third of the humeral diaphysis. Associated injuries were present in nine patients, including fractures of ipsilateral upper limb, frac-

CASUÍSTICA E MÉTODOS

No período compreendido entre janeiro de 1993 e agosto de 1999 foram tratados 43 pacientes no Serviço de Ortopedia e Traumatologia da Clínica São Gonçalo, Rio de Janeiro, que apresentavam retarde da consolidação ou pseudartrose diafisária do úmero. Foram avaliados 32 pacientes, com tempo de seguimento que variou de seis a 38 meses, média de 13. Dos 11 pacientes restantes, dois evoluíram para óbito de causa não relacionada a fratura, sem que apresentassem seguimento satisfatório e nove não compareceram para a revisão final. O critério de inclusão foi o seguimento mínimo de seis meses.

O grupo estudado era constituído de 22 pacientes do sexo masculino e 10 do feminino. A idade variou de 20 a 86 anos, com média de 51 anos.

Das fraturas, 14 foram causadas por queda de altura variável, nove por atropelamento, oito por acidentes automobilísticos e uma por agressão por arma de fogo.

A fraturas foram fechadas em 25 pacientes e expostas em sete, sendo uma grau I, quatro grau II e dois grau III-A de Gustilo/Anderson[8]. Quanto à localização, 22 ocorreram no terço médio, seis no médio-proximal e quatro eram médio-distais.

As lesões associadas ocorreram em nove pacientes e envolviam: fraturas ipsilaterais do membro superior, fraturas dos membros inferiores, três casos de lesão do nervo radial que ocorreram no momento da fratura, traumatismo torácico e craniencefálico.

O tratamento da fratura foi incruento em 20 pacientes e cirúrgico em 12. O número de cirurgias prévias realizadas para tratamento da fratura variou de um a quatro, com média de 1,4.

Segundo a classificação clássica de Weber e Cech[9], o grupo era constituído de oito casos atróficos, cinco oligotróficos, oito hipertróficos, além de 11 casos de retarde da consolidação.

O procedimento cirúrgico foi realizado através de acesso lateral em 12 pacientes, ântero-lateral em nove e posterior em quatro.

O material de osteossíntese utilizado foram as placas DCP largas em 17 pacientes, estreitas em 11; placa em "T" para parafusos de 4,5mm em um caso; e placas DCP para parafusos de 3,5mm em três casos. O número de parafusos utilizados nas placas para parafusos de 4,5mm variou de sete a 10, com média de 8,8. A escolha do tipo de placa variou de acordo com a conformação e volume ósseo do paciente, assim como pela localização do traço da fratura inicial.





Fig. 4 – Consolidação após a fixação interna **(a)**; resultado funcional **(b)**.

***Fig. 4** – **(a)** Union after internal fixation; **(b)** Functional result*

tures of lower limbs, and three cases of radial nerve injury at the time of fracture, and chest and head injury.

The treatment of the fracture was conservative in 20 patients and operative in 12. The number of previous oper-



Fig. 5 – Pseudartrose após fixação com haste intramedular **(a)**; instabilidade com rotação externa do fragmento distal **(b)**.

Fig. 5 *– **(a)** Pseudarthrosis after internal fixation with a nail; **(b)** Instability with external rotation of the distal fragment.*

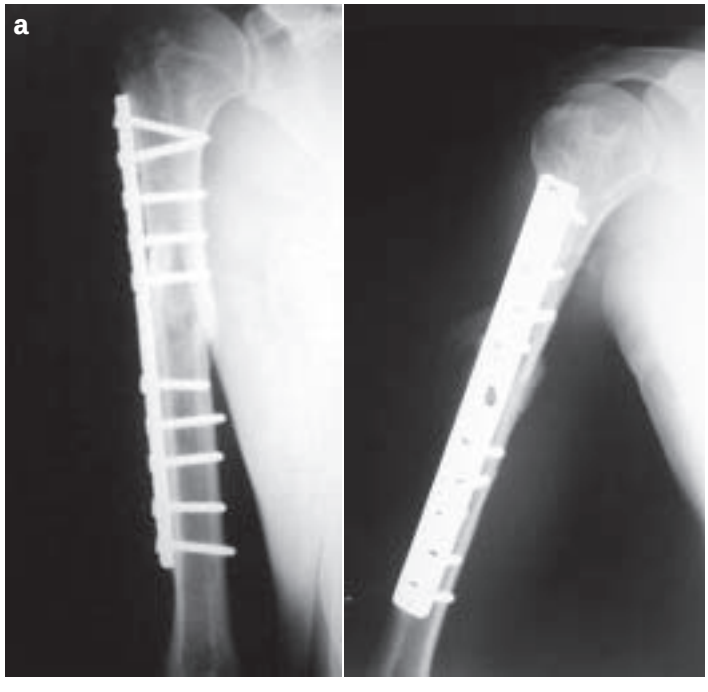



Fig. 6 – Consolidação após fixação interna e enxerto ósseo autólogo **(a)**; aspecto clínico **(b)**.

Fig. 6 *– **(a)** Union was accomplished with internal fixation and autologous bone grafting; **(b)** Clinical aspect.*

Enxerto ósseo retirado do ilíaco anterior, preferencialmente contralateral, foi utilizado em 22 (69%) pacientes.

No pós-operatório imediato foi colocada uma tala gessada por aproximadamente uma semana e, a seguir, utili-

ations for the fracture ranged from one to four, with an average of 1.4.

According to the classical classification system of Weber and Cech[9], the group consisted of eight atrophic cas-

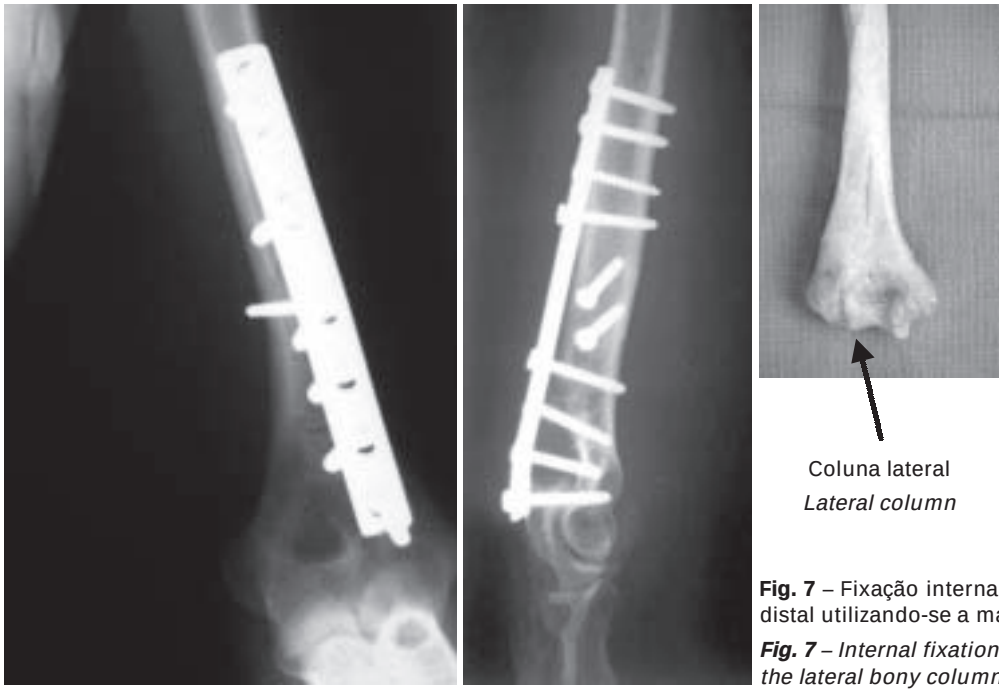

Fig. 7 – Fixação interna de retarde da consolidação médio-distal utilizando-se a massa óssea da coluna lateral

***Fig. 7** – Internal fixation of a mid-distal delayed union using the lateral bony column*

zada somente tipóia, permitindo o início de reabilitação precoce de todo o membro superior, que consistiu basicamente de mobilização ativa e ativa assistida.

A avaliação da consolidação foi realizada por meio de exame clínico e radiográfico seriados.

A recuperação funcional foi avaliada comparando-se a amplitude de movimentos do ombro, cotovelo, punho e mão com o lado contralateral.

RESULTADOS

A consolidação ocorreu em 96% dos casos. A falência na obtenção da consolidação ocorreu somente em um paciente. Tratava-se de pseudartrose médio-proximal do úmero, atrófica, submetida à fixação interna utilizando-se uma placa em "T", para parafusos de 4,5mm, associada a enxerto ósseo.

Recuperação funcional, ou seja, amplitude de movimentos comparável à do lado contralateral, ocorreu em 19 (61%) pacientes. Dois (7%) apresentavam limitação funcional do punho e mão: um com fratura ipsilateral distal do rádio e o outro caso, com limitação da mobilidade das articulações metacarpofalangianas em conseqüência de trauma associado da mão. Dez (32%) pacientes apresentaram graus variáveis de limitação da amplitude de movimentos do ombro e cotovelo.

es, five oligotrophic, eight hypertrophic, and 11 cases of delayed union.

Surgical procedure was performed through a lateral approach in 12 patients, anterolateral approach in nine, and posterior approach in four.

Internal fixation was achieved with wide DCP-type plates in 17 patients, narrow plates in 11 patients, one case that required a T-shaped plate for 4.5 mm screws, and 3.5 mm DCP-type plates in three cases. The number of screws employed ranged from seven to 10, with an average of 8.8. The choice of the plate varied according to the patients' conformation and bone volume, as well as the site of the original fracture line.

Bone graft was harvested from the anterior iliac bone, preferably from the contralateral site, and was employed in 22 (69%) of the patients.

In the early postoperative period, the patient received a back slab for a week and after a sling only, allowing early rehabilitation of the whole upper limb, which consisted basically of active and active-assisted mobilization.

The healing assessment consisted of serial clinical and radiographic examinations. The functional recovery evaluation compared the shoulder, elbow, wrist and hand range of motion to the contralateral limb.

Três casos (9%) apresentaram lesões do nervo radial, ocorridas por ocasião do trauma inicial, sendo que dois deles persistiam com alterações sensitivas por ocasião da última revisão, mas com motricidade normal. O terceiro caso de paralisia radial alta estava associado à fratura exposta grau III-A. Este paciente apresentava lesão grave de partes moles, que necessitou de procedimentos de reconstrução prévios ao tratamento da lesão óssea. Por ocasião da fixação interna da pseudartrose verificou-se estar o nervo lesado em aproximadamente 4cm de seu comprimento e, dessa forma, decidimos pela programação de transferência tendinosa.

Ocorreram dois casos de neuropraxia no pós-operatório imediato, que regrediram. Um terceiro caso de paralisia radial, pós-operatória, instalou-se ao redor da sexta semana após a fixação de uma pseudartrose hipertrófica com placa moldada, admitindo-se a posição em que se encontravam os fragmentos ósseos. Submetido à exploração cirúrgica e neurólise, verificou-se estar o nervo englobado pelo calo ósseo.

DISCUSSÃO

A classificação de pseudartrose utilizada foi a proposta, universalmente aceita, por Weber e Cech[9]. O que merece nossa atenção é a definição de retarde da consolidação. Esta denominação foi descrita por Bruns[10], no final do século XIX, ainda antes da descoberta dos raios X, como sendo o retarde na produção do calo ósseo.

Os conceitos clássicos estabelecem que existirá pseudartrose após o sexto mês de evolução de uma fratura. Em muitos casos poderíamos antecipar, antes que se complete esse tempo, que não existirá capacidade de reação local para cura da fratura. Dessa forma, acreditamos que os conceitos de retarde e de pseudartrose expressam somente uma fronteira de tempo, sem que exista preocupação com a capacidade de resposta biológica local. Portanto, esses conceitos não nos parecem ideais para a determinação do momento e tática do tratamento cirúrgico a ser empregado[7]. Deveremos principalmente avaliar a capacidade de resposta biológica de cada paciente e, a partir daí, determinar o momento e planejar o procedimento cirúrgico adequado.

O tratamento da maioria das falências da consolidação das fraturas diafisárias do úmero, principalmente dos terços proximal e médio, utiliza o acesso ântero-lateral descrito por Henry[11]. Esse acesso implica certo grau de divulsão muscular, mas permite identificação e proteção do nervo radial, assim como a colocação de uma placa na face

RESULTS

Healing occurred in 96% of the cases. The failure of consolidation happened only in one patient. It was an atrophic, upper middle third humeral pseudarthrosis, submitted to internal fixation with a 4.5 mm screws T-shaped plate, associated to bone grafting.

Functional recovery, namely the range of motion comparable to the contralateral limb was attained in 19 (61%) of the patients. Two patients (7%) showed a hand and wrist functional limitation, one of them with an ipsilateral distal radius fracture and the other case with a limitation of metacarpal mobility due to hand trauma. Ten (32%) of the patients presented variable degrees of shoulder and elbow range of motion limitation.

Three cases (9%) presented radial nerve injuries, sustained during the initial trauma, and two persisted with sensitive changes at the last assessment, though with normal motor function. The third case of high radial palsy was associated to an open, grade III-A fracture. This patient sustained a severe soft tissue injury, requiring reconstructive procedures before tackling the bone injury. During the internal fixation procedure, we found that the radial nerve was injured in approximately 4 cm of its length, and we decided to program a tendon transfer.

Two cases of early postoperative neuropraxia receded. There was a third case of postoperative radial nerve palsy, around the sixth week after the fixation of a hypertrophic pseudarthrosis with a molded plate, due to the acceptance of bone fragment positioning. We proceeded with a surgical exploration and neurolysis, and we found that the bone callus surrounded the nerve.

DISCUSSION

The classification system employed was the universally accepted one, proposed by Weber and Cech[9]. We focus on the definition of delayed union. Bruns[10] described such denomination at the end of 19th Century, before the discovery of X-rays, as a delay in the production of bone callus.

Classical concepts established that there is a pseudarthrosis after the sixth month of fracture evolution. In many cases we could anticipate, before such time lapse, that there will not be local reaction capacity for a fracture to heal. Hence, we believe that the concepts of delayed union and pseudarthrosis express only a time interval, without concern for local biological response capacity. Thus, such concepts remain less than ideal to determine the moment

lateral ou anterior do úmero[2]. Além disso esse acesso, assim como o lateral, é importante quando existe disfunção do nervo radial, pois permite a sua exploração[12]. O acesso posterior ao terço médio-distal do úmero necessita que o paciente seja colocado em decúbito ventral ou lateral, sendo mais difícil a identificação do nervo radial, e envolve a divulsão do músculo tríceps em sua porção média[13]. Em contrapartida, a face posterior do úmero é plana, facilitando a colocação da placa e, ainda, nos traços fraturários mais baixos permite a colocação de duas placas utilizando as colunas lateral e medial do úmero. A outra opção é o acesso medial, que é extremamente útil nas pseudartroses mais complexas. Em nossos casos a escolha do acesso foi decidida pela localização do foco de pseudartrose. O acesso ântero-lateral foi utilizado para as pseudartroses médio-proximais, o lateral para as do terço médio e o posterior para as médio-distais.

O método estabelecido como de escolha para estabilização das pseudartroses na literatura é a utilização das placas e parafusos associada ao enxerto ósseo quando necessário[14,15,16].

A escolha do tipo de placa utilizada em nossa série baseou-se na morfologia óssea e localização do foco de pseudartrose. A placa larga de autocompressão é recomendada por vários autores[14,17] pelas características de seus orifícios, que permitem a angulação dos parafusos de 6º, o que resistiria melhor às forças de rotação.

Mas, segundo Heim *et al*[18], a utilização de uma placa larga é mera visão histórica. Esses autores relatam que as placas DCP estreitas também permitem a angulação dos parafusos. Além disso, estudos mais recentes que avaliam o dano vascular nas áreas de contato osso/placa seriam mais um argumento para a utilização das placas estreitas, ou ainda as de baixo contato LC-DCP[19].

As placas DCP para parafusos de 3,5mm foram utilizadas em três casos que apresentavam traços que se estendiam até a região superior à fossa olecraniana. Através de acesso posterior foram colocadas duas placas fixadas nas colunas lateral e medial do úmero, por ser esta uma configuração mais estável.

O número total médio de parafusos foi de 8,8, de acordo com a recomendação da maior parte da literatura, ou seja, oito corticais fixadas em cada fragmento ósseo principal[2, 14,20].

A utilização do enxerto ósseo autólogo retirado do ilíaco é indicada em função das características da pseudartrose. Geralmente, quando existe evidência aos raios X de uma

and tactics of surgical treatment deployment[7]. We must mainly assess the capacity of the biological response from each patient and then determine the moment and plan the proper surgical procedure.

The treatment in most healing failures of diaphysial humeral fractures, mainly from upper and middle thirds, employs the anterolateral approach described by Henry[11]. That approach implies a certain degree of muscle divulsion, but allows radial nerve identification and protection, as well as the placement of a plate onto the lateral or anterior humeral aspect[2]. Besides that approach, the lateral one is important whenever exists a radial nerve problem, as it allows the exploration[12]. The posterior access to the distal third of the humerus requires the patient prone or laterally positioned, and the identification of the radial nerve becomes more difficult, involving the divulsion of the triceps muscle at its middle third[13]. On the other hand, the posterior aspect of the humerus is flat, facilitating the placement of the plate. With lower fracture lines, it allows the placement of two plates using both lateral and medial humeral columns. The other option is the medial access, extremely useful in more complex pseudarthroses. In our cases, the choice of access was based upon the site of pseudarthrosis. The anterolateral approach was employed for mid-proximal pseudarthroses, the lateral approach for middle third, and the posterior approach for the mid-distal pseudarthroses.

The use of plates and screws associated to bone grafting for pseudarthrosis stabilization whenever necessary is the method described on the literature[14,15,16].

The choice of plate in our series was based upon bone morphology and site of pseudarthrosis. Several authors[14,17] recommend the wide compression plate, which allows a 6º angle of the screws, offering a better resistance to the rotation forces. Nonetheless, according to Heim[18], the use of a wide plate is a mere historical view. Such author reports that narrow DCP-type plates also allow screw angulation. Besides, more recent studies assessing the vascular injury at the interface bone/plate would favor the choice of narrow plates, or even the so-called low-contact plates (LC-DCP)[19].

Three cases received 3.5 mm screws DCP because of fracture lines extending to the upper region of the olecranon fossa. Through a posterior approach two plates were placed at the lateral and medial humeral columns, conferring a more stable configuration.

pseudartrose hipertrófica, sugerindo um ambiente com boa vascularização, a fixação interna estável deverá promover suporte mecânico suficiente para que ocorra a consolidação[14,21,22,23,24]. Em contraste, pseudartrose com condições biológicas desfavoráveis ao processo da consolidação, tais como excessiva mobilidade no foco, falhas ósseas secundárias a tração, tratamento cirúrgico prévio com material de osteossíntese instável, ou extremidades ósseas afiladas e escleróticas, é compatível com pseudartrose atrófica, ou melhor, que não apresenta potencial biológico para consolidar, mesmo quando submetida à fixação interna estável. Nesses casos, uma tática cirúrgica que inclua a utilização de enxerto ósseo será indicada[22,23,24,25].

O enxerto ósseo foi utilizado em 22 (71%) de nossos pacientes. A decisão para utilização do enxerto foi baseada em nossa avaliação quanto ao potencial de resposta biológica local. A retirada do enxerto ocorreu preferencialmente no ilíaco anterior contralateral, possibilitando a participação de uma segunda equipe cirúrgica.

O caso em que ocorreu paralisia do nervo radial por compressão pelo calo ósseo está descrito na literatura como eventualidade[26]. A fixação interna realizada admitindo-se a posição em que se encontram os fragmentos ósseos, sem que exista a preocupação com a redução anatômica, como neste caso, deve ser realizada de forma cuidadosa, ou seja, observando-se o desvio dos fragmentos ao realizar-se a fixação, para que não favoreça o acontecido. A neuropraxia ocorrida no pós-operatório imediato em dois casos é fato que está associado à redução aberta e fixação interna da diáfise do úmero[27], principalmente quando existem cirurgias prévias.

O percentual de consolidação conseguido foi de 96%, o que é comparável com as séries publicadas na literatura[20, 23,24,28], que, como nós, utilizaram placas, parafusos e enxerto ósseo autólogo, quando indicado.

O fator associado com mais freqüência à limitação funcional do ombro e cotovelo foi o tempo prolongado do tratamento conservador da fratura inicial utilizando-se a imobilização gessada. Esse fato está de acordo com Mast *et al*[29], que recomendam que, ao redor da sexta à oitava semana, o paciente deverá ser submetido à avaliação radiográfica e, ainda mais importante, ao exame físico, com o objetivo de avaliarmos o grau de estabilidade da fratura. Se nesse momento persistir a mobilidade franca, estará indicada a fixação interna "precoce". Esse conceito evitaria a imobilização externa prolongada e todas as suas conseqüências à função do membro superior. Outros fatores que

The total average of screws was 8.8, in accordance to the recommendation found in most literature, representing eight cortices fixed in each main bone fragment[2,14,20].

The use of autologous bone graft harvested from the iliac bone is indicated due to the pseudarthrosis features. Usually, whenever the X-rays show a hypertrophic pseudarthrosis, suggesting a good vascular environment, a stable internal fixation should promote enough mechanical support for healing[14,21,22,23,24]. In contrast, a pseudarthrosis with unfavorable biological conditions to the healing process, such as excessive motion at the site, bone lag due to traction, previous surgical therapy with unstable fixation material, or thinned, sclerotic bone ends are compatible to atrophic pseudarthrosis, which does not have a biological potential for healing, even on the presence of a stable internal fixation. In such cases, there is a strong indication for the use of bone grafting as a surgical tactics[22,23,24,25].

Bone grafting was employed in 22 (71%) of our patients. The decision concerning the use was based upon our assessment of the local potential biological response. The harvest of the graft occurred preferably from the contralateral anterior iliac bone, allowing the participation of a second surgical team.

The case that presented radial nerve palsy due to bone callus compression is eventually described in the literature[26]. The internal fixation, allowing the bone fragments to remain in their original position, without the concern of anatomical reduction, as in this case, must be carefully performed, not leaving a favorable positioning for fragment deviation. The early postoperative neuropraxia in two cases is a fact associated to open reduction and internal fixation of humeral diaphysis[27], especially with previous operations.

We attained 96% of healing, comparable to several published series in literature[20,23,24,28]. Likewise, plates, screws and autologous bone grafting were employed whenever needed.

The factor most frequently associated to the functional limitation of shoulder and elbow was a long initial conservative therapy immobilization with casting. This is in agreement with Mast[29], who recommends that around the sixth to the eight week the patient should be submitted to a radiographic assessment and, more importantly, to physical examination to evaluate the degree of fracture stability. If at that point we found a definite mobility at the fracture site, there is an indication for an "early" internal fixation.

contribuíram para o comprometimento dos resultados funcionais foram: idade avançada (86 anos), fraturas expostas e um caso de trauma craniencefálico.

CONCLUSÃO

O uso de placas e parafusos de características específicas a cada tipo de falência da consolidação da diáfise do úmero, a escolha do acesso, a utilização ou não de enxerto ósseo autólogo apresentam resultados confiáveis no tratamento das falências de consolidação das fraturas diafisárias do úmero, com pequeno percentual de complicações.

Such concept would avoid prolonged external immobilization and all its consequences to the upper limb function. Other contributing factors to the unfavorable outcome included advanced age (86 years), open fractures, and one case of head trauma.

CONCLUSION

The use of plates and screws of specific features for each kind of humerus diaphysial healing failure, the choice of the approach, and the use of autologous bone grafting, all concur to build reliable results in the treatment of healing failures of humeral diaphysial fractures, with a low percentage of complications.

REFERÊNCIAS / *REFERENCES*

1. Ward E.F., Savoie F.H., Hughes J.L.: “Fractures of the diaphyseal humerus” in Skeletal trauma, 1177-1200, 1992.
2. Jupiter J.B., Von Deck M.: Ununited humeral diaphyses. J Shoulder Elbow Surg 7: 644-653, 1998.
3. Sarmiento A., Inman P.B., Galvin E.G., et al: Functional bracing of fractures of the shaft of the humerus. J Bone Joint Surg [Am] 59: 596-601, 1977.
4. Zagorki J.B., Latta L.L., Zych G.A., et al: Diaphyseal fractures of the humerus: treatment with prefabricated braces. J Bone Joint Surg [Am] 70: 607-610, 1988.
5. Ingman A.M., Waters D.A.: Locked intramedullary nailing of humeral shaft fractures: implant design, surgical technique and clinical results. J Bone Joint Surg [Br] 76: 23-29, 1994.
6. Stern P.J., Mattingly D.A., Pomeroy D.L., et al: Intramedullary fixation of humeral shaft fractures. J Bone Joint Surg [Am] 66: 639-646, 1984.
7. Riemer B.L., Ambrosia R.: The risk of injury to the axillary nerve, artery and vein from proximal locking screws to humeral intramedullary nails. Orthopedics 15: 697-699, 1992.
8. Gustilo R.B., Anderson J.T.: Prevention of infection in the treatment of one thousand and twenty five open fractures of long bones: retrospective and prospective analysis. J Bone Joint Surg [Am] 58: 453-458, 1976.
9. Weber B.G., Cech O.: “Actividad biológica del uso en la curación alterada de la fractura” in Weber B.G., Cech O.: Pseudoarthrosis. Barcelona, Editorial Científico Médica, 33-50, 1986.
10. Weber B.G., Cech O.: “Curación de la fractura” in Weber B.G., Cech O.: Pseudoarthrosis. Barcelona, Editorial Científico Médica, 13-15, 1986.
11. Henry A.K.: “Anterior humeral exposure” in Extensile exposure. 2nd ed., Edinburgh, Churchill Livingstone, 25-34, 1970.
12. Mills W.J., Hanel D.P., Smith D.G.: Lateral approach to the humerus shaft: an alternative approach for fracture treatment. J Orthop Trauma 10: 81-86, 1996.
13. Cooney W.P.: “Humeral fractures: operative treatment, complications and reconstructive surgery” in Evarts C.M.: Surgery of the musculoskeletal system. New York, Churchill-Livingstone, 1663-1660, 1990.
14. Barquet A., Fernandez A., Luvizio J., et al: A combined therapeutic protocol do aseptic nonunion of the humeral shaft: a report of 25 cases. J Trauma 29: 95-98, 1989.
15. Foster R.J., Dixon G.L., Bach A.W., Appleyard R.W., Green T.M.: Internal fixation of fractures and non-unions of the humeral shaft. J Bone Joint Surg [Am] 67: 857-864, 1985.
16. Healy W.L., White G.M., Mick C.A., et al: Nonunion of the humeral shaft. Clin Orthop 219: 206-213, 1987.
17. Ruedi T., Schweiberer L.: “Scapula, clavicle, humerus” in Muller M.E., Allgower M., Schneider R., Willenegger H.: Manual of internal fixation: techniques recommended by AO-ASIF Group. Berlin, Springer-Verlag, 427-452, 1991.
18. Heim D., Herkert F., Hess P., Regazzoni P.: Surgical treatment of humeral shaft fractures – The basel experience. J Trauma 35: 226-232, 1993.
19. Perren S.M., Klaue K., Pohler O.: The limited contact dynamic compression plate (LC-DCP). Arch Orthop Trauma Surg 109: 304, 1990.
20. Mercadante M.T., Hungria Neto J.S., Teixeira A.A.A., Fregoneze M., Costa K., Abagge M.: Tratamento cirúrgico da pseudartrose da diáfise do úmero. Rev Bras Ortop 33: 426-430, 1998.
21. Cacha P.B.: Compression plating without bone grafts for delayed and nonunion of humeral shaft fractures. Injury 5: 283-290, 1974.
22. Mueller M.E., Thomas R.J.: Treatment of nonunion of fractures of long bones. Clin Orthop 138: 141-153, 1979.
23. Rosen H.: Compression treatment of long bone pseudarthroses. Clin Orthop 138: 154-166, 1979.
24. Marti R.K., Verheyen C.C., Besselaar P.P.: Humeral shaft nonunion: evaluation of uniform surgical repair in fifty-one patients. J Orthop Trauma 16: 108-115, 2002.
25. Mueller M.E., Allgoewer M., Willenegger H.: Techniques of Internal Fixation of Fractures. New York, Springer-Verlag, 172-181, 1965.
26. Edwards P.K.: Postoperative radial nerve paralysis caused by fracture callus. J Orthop Trauma 6: 234-236, 1992.
27. Pollock F.H., Drake G., Bovill E.G., et al: Treatment of radial neuropathy associated with fractures of the humerus. J Bone Joint Surg [Am] 63: 239-243, 1981.
28. Hungria Neto J.S.: Pseudartrose do úmero: tratamento por osteossíntese. Rev Bras Ortop 27: 417-422, 1980.
29. Mast J.W., Spiegel P.G., Harvey J.P.: Fractures of the humeral shaft: a retrospective study of 240 adult fractures. Clin Orthop 115: 250-262, 1975.