Variação anatômica do músculo grácil: relato de caso*

*Anatomical variation of the gracilis muscle: a case report**

FERNANDO CARLOS DE SOUSA[1], ELISÂNGELA GONÇALVES[2], SONIA LUCY MOLINARI[3]

Unitermos – Variação anatômica; músculo grácil; relato de caso

INTRODUÇÃO

O músculo grácil apresenta anatomia muito constante, o que é útil na prática médica. Como é um componente secundário do grupo de músculos adutores, pode ser removido sem perda notável de suas ações no membro inferior. Por isso, os cirurgiões freqüentemente transplantam o músculo grácil com seus nervos e vasos sanguíneos para substituir outro músculo lesado[1,2].

Sainsbury e Wagget[3] descreveram o único relato de ausência desse músculo. Gonella[1] realizou um estudo com 38 cadáveres brasileiros e não encontrou nenhuma variação na constituição desse músculo.

ANATOMIA NORMAL

O músculo grácil é o mais superficial dos músculos mediais da coxa; origina-se através de aponeurose delgada na metade da face anterior do corpo do osso púbis e estende-se até o ramo inferior deste. O ventre percorre verticalmente a face medial da coxa e, ao atingir o quarto ou quinto distal da coxa, transforma-se em tendão. O tendão passa profundo ao músculo sartório na face medial do côndilo medial do fêmur, cruza a articulação do joelho e insere-se na face súpero-medial do corpo da tíbia[1,2].

ABSTRACT

The gracilis muscle has very constant anatomy patterns. The removal of this muscle does not entail any important functional loss of the lower limb function. Therefore, the gracilis muscle has been used in many clinical settings as an element of reconstruction. This article reports a variation of the gracilis muscle anatomy. In a 53-year-old black man corpse, the right gracilis muscle was found divided proximally into two heads that originated separately from the pubic bone and joined 9 cm above the knee joint. Only one tendon fixed the two heads distally at the tibia. In the left lower limb of the same corpse, the muscle had only one belly originated from the pubis, immediately lower to the pubic tubercle at the inferior ramus of the pubis.

Key words *– Anatomical variation; gracilis muscle; case report*

INTRODUCTION

The gracilis muscle has a quite constant anatomy, which makes it very useful in clinical practice. That muscle is a relatively unimportant adductor muscle, subject to removal without noticeable lower limb functional loss. Therefore, surgeons often transplant the gracilis muscle with its nerves and blood vessels for substitution purposes[1,2].

* Trabalho realizado no Laboratório de Anatomia Humana da Unidade de Ensino Superior Ingá (Uningá), Maringá/PR.

1. Técnico de Laboratório da Unidade de Ensino Superior Ingá (Uningá).
2. Acadêmica – Uningá.
3. Professora do Departamento de Ciências Morfofisiológicas da Universidade Estadual de Maringá (UEM).

* *Study performed at the Human Anatomy Laboratory of Uningá, Maringá, PR, Brazil.*

1. *Laboratory Technician, Uningá, Brazil.*
2. *Medical Student, Uningá, Brazil.*
3. *Anatomy Professor, Departamento de Ciências Morfofisiológicas, Universidade Estadual de Maringá, PR, Brazil.*

Endereço para correspondência (Correspondence to): Av. Colombo, 9.727, km 130, BR 376 – 87070-810 – Maringá, PR. Tel./fax: (44) 225-5009.

Recebido em (*Received in*) 17/1/02. Aprovado para publicação em (*Approved in*) 11/7/02.

Copyright RBO2003

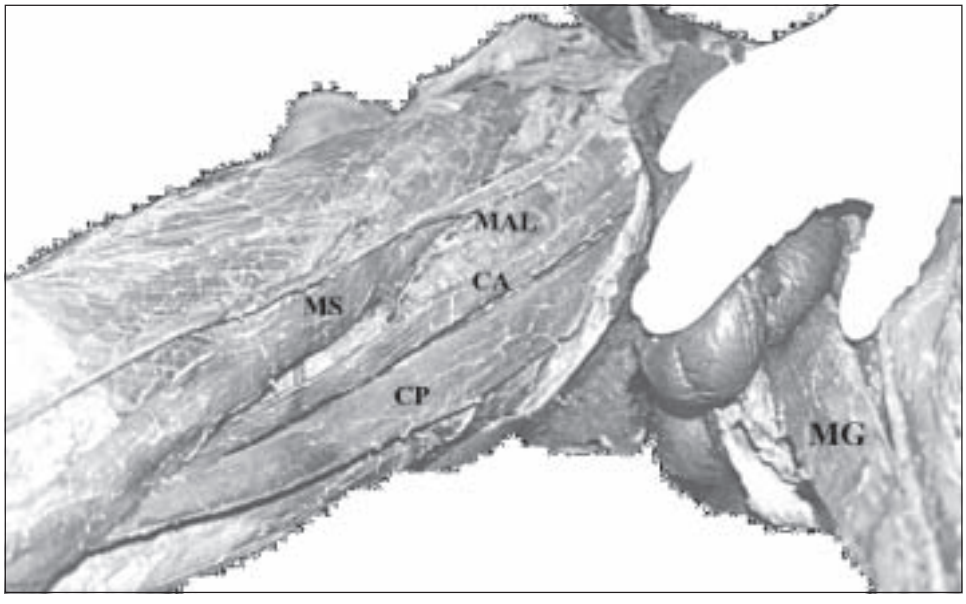

Fig. 1 – Face medial da coxa direita; músculo grácil – cabeça anterior **(CA)** e cabeça posterior **(CP)**, músculo adutor longo **(MAL)** e músculo sartório **(MS)**. Coxa esquerda; músculo grácil **(MG)**.

***Fig. 1** – Medial aspect of the right thigh; gracilis muscle – anterior head **(CA)** and posterior head **(CP)**, adductor longus muscle **(MAL)** and sartorius muscle **(MS)**. Left thigh; gracilis muscle **(MG)**.*

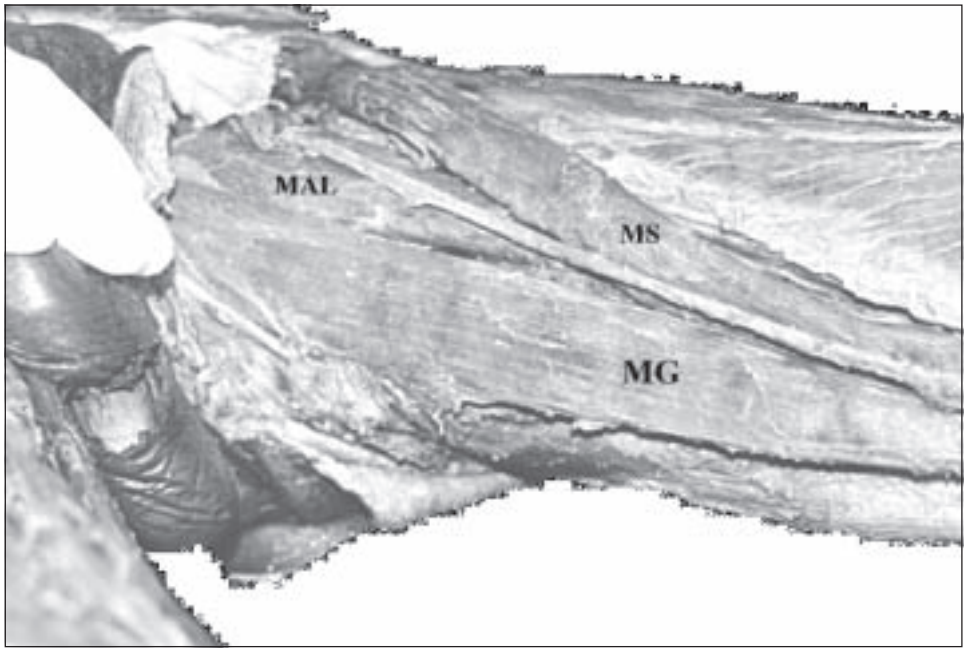

Fig. 2 – Face medial da coxa esquerda; músculo grácil **(MG)**, músculo adutor longo **(MAL)** e músculo sartório **(MS)**.

***Fig. 2** – Medial aspect of the left thigh; gracilis muscle **(MG)**, adductor longus muscle **(MAL)** and sartorius muscle **(MS)**.*

Sainsbury and Wagget[3] described the only report of an absence of that muscle. Gonella[1] performed a study with 38 Brazilian corpses and did not find any variation in this constitution of the muscle.

NORMAL ANATOMY

The gracilis muscle is the most superficial muscle of the medial thigh group; it arises from a thin aponeurosis at the half of anterior aspect from the pubic bone and its inferior ramus. The belly runs vertically at the medial aspect of the thigh and, at the fourth or fifth distal end, turns into a tendon. This tendon runs deeply to the sartorius muscle at the medial aspect of the femoral medial condyle, crosses the knee joint and inserts on the superomedial aspect of the tibia[1,2].

ANATOMICAL VARIATION

The anatomical variation described was found in a corpse of a 53-year-old black male. The corpse was fixed in 10% formaline. The gracilis muscle from the right lower limb (figure 1) presented an anterior head originated from an aponeurosis at the anterior aspect of the pubic body, immediately lower to the pubic tubercle, extending 1.5 cm distally and a posterior head, originated from a posteriorly located aponeurosis extending 3.5 cm to the inferior pubic ramus. The posterior head had a similar origin to the classical description of the muscle. Both heads run vertically down in

VARIAÇÃO ANATÔMICA

A variação descrita foi encontrada em cadáver de homem negro com 53 anos de idade. O cadáver estava fixado em formol a 10%. O músculo grácil no membro inferior direito (fig. 1) apresentava uma cabeça anterior que se originava por aponeurose na face anterior do corpo do púbis imediatamente inferior ao tubérculo púbico e que se estendia distalmente por 1,5cm, e cabeça posterior, que se originava por aponeurose posterior à da cabeça anterior e se estendia por 3,5cm, até o ramo inferior do púbis. A cabeça posterior apresentava origem semelhante à classicamente descrita para esse músculo. As duas cabeças desciam em paralelo verticalmente pela face medial da coxa e fundiam-se distalmente, a 9cm acima da articulação do joelho, para dar origem a um único tendão, que se estendia pela face medial da articulação do joelho profundo ao músculo sartório e se inseria na face súpero-medial do corpo da tíbia. No membro inferior esquerdo o músculo grácil (figs. 1 e 2) apresentava um único ventre, cuja origem era uma aponeurose que se estendia na face anterior do púbis, começando imediatamente inferior ao tubérculo púbico, até o ramo inferior do púbis, inserindo-se à semelhança do grácil direito.

REFERÊNCIAS / *REFERENCES*

1. Gonella H.A.: Contribuição ao estudo anatômico do músculo grácil: anatomia, inervação, vascularização e território vascular. Rev Bras Ortop 22: 71-75, 1987.
2. Moore K.L.: Anatomia Orientada para Clínica. 3ª ed. Rio de Janeiro, Guanabara Koogan, p. 353, 1994.
3. Sainsbury J.R.C., Wagget J.: An absent gracilis – A case report. Br J Clin Pract 38: 72, 1984.

parallel through the medial aspect of the thigh and fused distally at about 9 cm above the knee joint, where they gave rise to one tendon that extended towards the medial aspect of the knee joint and deeply to the sartorius muscle. It inserted at the superomedial aspect of the tibial body.

The gracilis muscle from the left lower limb (figures 1 and 2) presented only one belly, originated from the aponeurosis of the anterior aspect of the pubic bone, immediately lower to the pubic tubercle to the inferior ramus. The insertion was similar to the right gracilis.