ELSEVIER

RBO REVISTA BRASILEIRA DE ORTOPEDIA

www.rbo.org.br/



Relato de Caso

Variação anatômica do músculo piriforme como causa de dor glútea profunda: diagnóstico por neurografia RM e seu tratamento

Giancarlo Cavalli Polesello,[1] Marcelo Cavalheiro Queiroz,[2] João Paulo Tavares Linhares,[3] Denise Tokechi Amaral,[4] Nelson Keiske Ono[5]*

[1]*Professor Assistente Doutor; Chefe do Grupo de Quadril da Faculdade de Ciências Médicas da Santa Casa de São Paulo – São Paulo, SP, Brasil.*
[2]*Médico Ortopedista; Assistente do Grupo de Quadril da Faculdade de Ciências Médicas da Santa Casa de São Paulo – São Paulo, SP, Brasil.*
[3]*Médico Ortopedista; Estagiário do Grupo de Quadril da Faculdade de Ciências Médicas da Santa Casa de São Paulo – São Paulo, SP, Brasil.*
[4]*Médica Radiologista do Hospital Sírio Libanês – São Paulo, SP, Brasil.*
[5]*Professor Adjunto Doutor; Assistente do Grupo de Quadril da Faculdade de Ciências Médicas da Santa Casa de São Paulo – São Paulo, SP, Brasil.*
Trabalho feito no Departamento de Ortopedia e Traumatologia da Faculdade de Ciências Médicas da Santa Casa de São São Paulo, SP, Brasil.

INFORMAÇÃO SOBRE O ARTIGO

Histórico do artigo:
Recebido em 28 de novembro de 2011
Aprovado em 4 de dezembro de 2012

Palavras-chave:
Síndrome do músculo piriforme
Diagnóstico
Imagem por ressonância magnética
Endoscopia

RESUMO

Paciente do sexo feminino, 42 anos, com histórico de lombociatalgia à esquerda havia 17 anos. O diagnóstico definitivo da etiologia da dor só foi evidenciado após a neurografia por ressonância magnética do ciático. Nesse exame identificou-se a presença de variação anatômica entre o músculo piriforme e o nervo ciático. Descrevemos detalhes sobre a técnica de imagem e sua importância nos quadros de lombociatalgia refratária, como também o tratamento instituído para o caso.

© 2013 Sociedade Brasileira de Ortopedia e Traumatologia. Publicado pela Elsevier Editora Ltda. Todos os direitos reservados.

Anatomical variation of piriformis muscle as a cause of deep gluteal pain: diagnosis by MR neurography and its treatment

Keywords:
Piriformis Muscle Syndrome
Diagnosis
Magnetic Resonance Imaging
Endoscopy

ABSTRACT

Female patient, 42 years old with a history of low back pain on the left for seventeen years in which the definitive diagnosis of the etiology of pain was evident after the completion of neurography magnetic resonance imaging of the sciatic nerve. In this test it was identified the presence of an anatomical variation in the relationship between the piriformis muscle

Autor para correspondência: Rua Dr. Cesário Motta Júnior, 112, Prédio Ortopedia, 2° andar, Sala Quadril.
CEP: 01221-020. São Paulo, SP, Brasil.
E-mail: giancarlopolesello@hotmail.com

ISSN/$–see front matter © 2013 Sociedade Brasileira de Ortopedia e Traumatologia. Publicado pela Elsevier Editora Ltda. Todos os direitos reservados.

and sciatic nerve. We discuss details of this imaging technique and its importance in the frames of refractory low back pain. We also describe the treatment given to the case.
© 2013 Sociedade Brasileira de Ortopedia e Traumatologia. Published by Elsevier Editora Ltda. All rights reserved.

Introdução

Em 1928, Yeoman foi o primeiro a descrever o músculo piriforme como fator etiológico de ciatalgia e lombociatalgia.[1] Entre o nervo ciático e o músculo piriforme existem muitas variações anatômicas e alguns autores relacionaram essa condição com a síndrome do piriforme[2] e a síndrome de dor glútea profunda.[3]

Por causa da semelhança desse quadro com afecções da região lombar, não existe consenso em relação ao diagnóstico, não havendo critérios específicos para tal.[4] Nesse contexto, além de critérios clínicos e exame físico direcionado, na maioria dos pacientes podemos usar a ressonância magnética, principalmente na avaliação da coluna lombossacra. No entanto, nem sempre esse método diagnóstico, quando feito por técnicas tradicionais, é capaz de identificar a origem do problema, principalmente quando há envolvimento do plexo lombossacro ou do nervo ciático. Nesses casos, a neurografia por ressonância magnética é o exame de escolha na definição de alterações intrínsecas no nervo ciático, possíveis variações anatômicas e caracterização de compressão extrínseca ao feixe nervoso, permitindo melhor planejamento cirúrgico.[5]

Nessa paciente, com histórico de lombociatalgia esquerda havia dezessete anos, o diagnóstico definitivo da etiologia da dor só foi conseguido pela neurografia por ressonância magnética, sendo posteriormente feito tratamento endoscópico das alterações encontradas.

Relato do caso

Paciente, sexo feminino, 42 anos, fisioterapeuta. Aos 25 anos iniciou quadro de lombociatalgia à esquerda, sendo, na época, diagnosticada espondilolistese L5-S1, com hérnia discal associada. Após período de seis meses de tratamento com analgésicos e fisioterapia, evoluiu com déficit de força de extensão do hálux, sendo então submetida à artrodese L5-S1 sem instrumentação. Mesmo com esse tratamento, frequentemente sentia dores recorrentes na região glútea esquerda. Havia dois anos (fim de 2009), evoluiu com pioria da dor sem fator de melhoria, o que a impediu de continuar trabalhando. A dor piorava ao se sentar e no ortostatismo prolongado. Desde então fez tratamento com infiltração de cortisona na região glútea, com melhoria fugaz. Nos últimos dois anos fez cinco exames de ressonância magnética de coluna lombossacra e do quadril esquerdo, sem elucidação diagnóstica (Fig. 1). Em fevereiro de 2010 fez aplicação de toxina botulínica no músculo piriforme e permaneceu assintomática por quatro meses. Em maio de 2011, com a recidiva dos sintomas, procurou-nos para investigação diagnóstica e conduta.

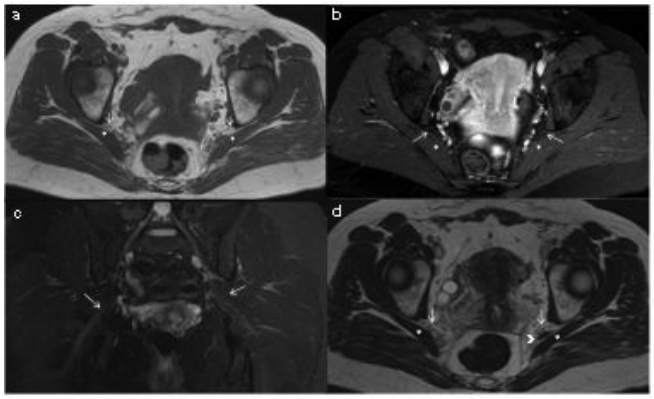

Fig. 1 - RM com diagnóstico normal. Plano axial T1 (a), FSE T2 com saturação de gordura nos planos axial (b) e coronal (c) com 5 mm de espessura – os músculos piriformes (*) são simétricos, sem alteração do sinal em T2. Os nervos ciáticos (setas) apresentam espessura e intensidade do sinal preservadas, sem obliteração da gordura perineural. O ventre muscular acessório do músculo piriforme esquerdo (cabeça de seta) é mais bem observado na neurografia por RM (d) com 1 mm de espessura.

Diagnóstico

Os testes de Friberg[4] (adução e rotação interna passiva forçada do membro inferior acometido) e Pace[4] (abdução e rotação externa contra resistência) eram positivos, a paciente apresentava dor na região glútea, que piorava com a palpação na topografia dos rotadores externos do quadril, a aproximadamente 1 cm lateral ao ísquio. Com a associação do exame físico ao relato de melhoria temporária da sintomatologia com a aplicação de toxina botulínica no músculo piriforme, suspeitou-se do diagnóstico de síndrome de dor glútea profunda. Após análise da ressonância magnética dos quadris e da coluna lombo-sacra com resultado normal (Fig. 1), foi feita neurografia por RM da região do quadril esquerdo. Também foi usado equipamento Philips (Achieva) de 1,5 Tesla, bobina *phased array*, sequência volumétrica isotrópica denominada Vista, T2 com TR/TE de 4.500/90 ms, espessura de 1 mm e FOV de 28 cm. Em seguida foram feitas reformatações multiplanares no maior eixo do nervo ciático (Fig. 2).

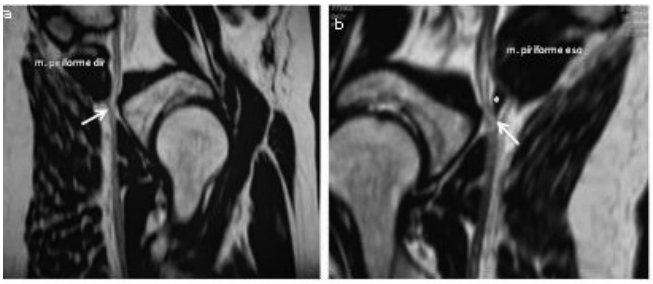

Fig. 2 – Neurografia por RM – reformatação no maior eixo do nervo ciático (seta) do lado direito (a) que passa anteriormente ao músculo piriforme. No lado esquerdo (b) o ventre muscular acessório do piriforme (*) se insinua entre as bandas fibular comum e tibial do nervo ciático.

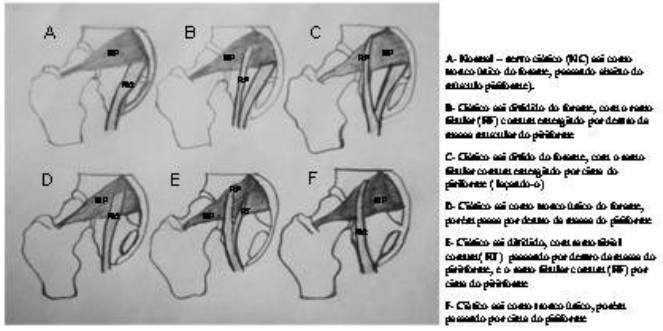

Fig. 3 – Classificação de Beaton e Anson para as variações anatômicas entre o músculo piriforme e o nervo ciático.

Foi identificado ventre muscular acessório do piriforme esquerdo (variação anatômica), sendo que o ramo fibular do nervo ciático passava por entre as fibras desse ventre acessório e o músculo piriforme propriamente dito (Fig. 2), o que corresponde a uma variação Tipo B (Fig. 3), segundo a classificação de Beaton e Anson.[5] Em virtude disso, ocorria compressão e tensionamento do nervo ciático e consequentemente dor, refratária aos tratamentos até então instituídos. O tendão do músculo piriforme na verdade agia como um dardo, transfixando o nervo.

Tratamento

Em julho de 2011, com o uso dos portais peritrocantéricos anterior e posterior e do portal auxiliar (Fig. 5), foi feita a liberação endoscópica do piriforme por meio de sua massa muscular, associada à tenotomia (Fig. 4).

No período pós-operatório, foi adotado protocolo de reabilitação específico para esses casos, usando-se exercícios de alongamento, crioterapia e reforço muscular. Após nove meses de cirurgia, a paciente encontrava-se assintomática.

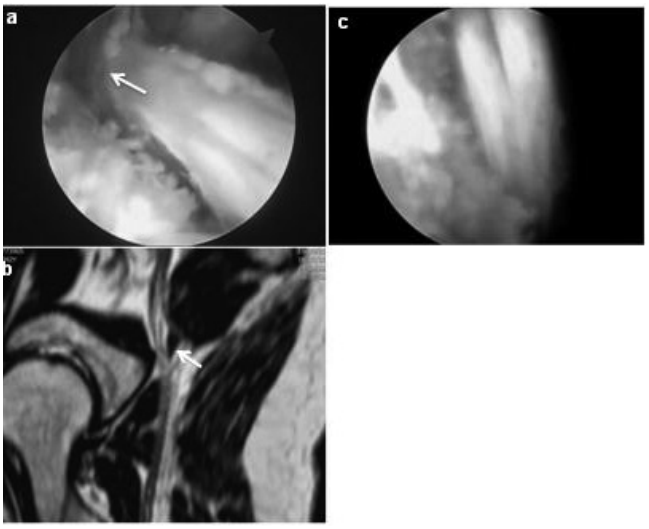

Fig. 4 – (a) imagem transoperatória da variação anatômica do músculo piriforme e (b) correlação com a imagem da neurografia por RM (seta). Imagem pós-operatória (c) após liberação cirúrgica do músculo piriforme.

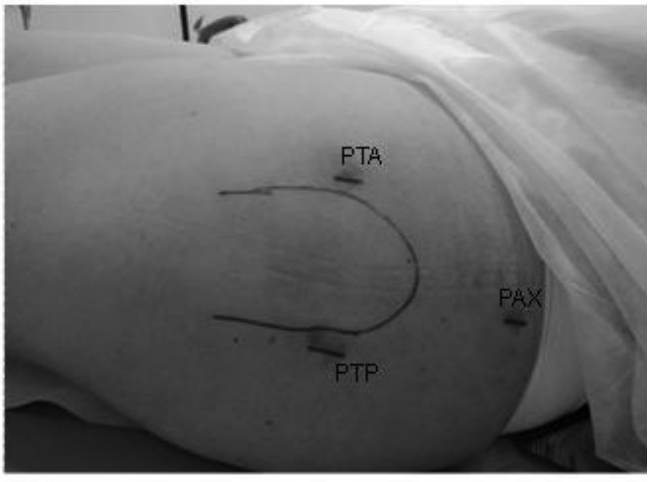

Fig. 5 – Portais artroscópicos paratrocantérico anterior (PTA), paratrocantérico posterior (PTP) e portal auxiliar (PAX).

Discussão

As primeiras descrições do músculo piriforme atuando como fator etiológico de ciatalgia e lombociatalgia datam de 1928, por Yeoman.[1] A presença de variações anatômicas entre o nervo ciático e o músculo piriforme tem sido relacionada com o surgimento da síndrome do piriforme,[2] caracterizada por distúrbios sensitivos, motores e tróficos na área de inervação do nervo ciático. A incidência dessa síndrome na população é de apenas 6%, sendo mais comum no sexo feminino do que no sexo masculino.[6] Em cerca de 83% da população o nervo ciático deixa a pelve em tronco único e passa abaixo do músculo piriforme, mantendo um trajeto descendente em direção à fossa poplítea, onde se divide em dois ramos terminais, o nervo fibular comum e o tibial.[5] Dentre os pacientes que apresentam variação anatômica, 81% têm aspecto semelhante

ao apresentado pela paciente do caso, em que o nervo ciático emerge já dividido, com a parte fibular comum atravessando o meio do ventre do músculo piriforme e a parte tibial passando abaixo da margem inferior desse mesmo músculo.[5] Pecina[8] enfatizou que variações anatômicas desse tipo poderiam levar ao desenvolvimento da síndrome do piriforme, quando o alongamento do músculo piriforme poderia comprimir o ramo fibular comum entre as partes tendinosas desse músculo.

Em virtude da frequência das variações anatômicas entre o músculo piriforme e o nervo ciático, devemos sempre nos atentar para essa possibilidade diagnóstica, principalmente em pacientes com queixas de ciatalgia e lombociatalgia refratária, não explicada ou justificada por exames subsidiários como a ressonância magnética, já que essa não é capaz de avaliar dores com origem no plexo lombossacral ou no nervo ciático.[5]

A feitura de testes clínicos, como o de Friberg, Pace e FADIR[4] (flexão, adução, rotação interna do quadril acometido), em que os pacientes apresentam dor glútea profunda com irradiação na topografia do nervo ciático, reforça a hipótese de compressão desse nervo na região glútea profunda. No entanto, esse diagnóstico é controverso e tem sido difícil obter evidências objetivas da existência dessa entidade.[9] Nesse contexto, a neurografia por RM é importante opção diagnóstica. Nessa técnica usam-se cortes de 1 mm, de alta resolução, com sequências ponderadas em T1 e T2 com supressão de gordura.[5] A sequência T1 permite avaliação anatômica dos planos musculares e melhor definição dos nervos periféricos, que apresentam padrão fascicular com sinal intermediário, envoltos pela gordura perineural com hipersinal. Na sequência T2 com saturação de gordura, o objetivo é definir se há espessamento e hipersinal do nervo ciático, assim como sinais de desnervação do músculo piriforme caracterizada por aumento do sinal.[9]

A aquisição volumétrica isotrópica permite o pós-processamento das imagens numa estação de trabalho sem distorção das mesmas, permitindo então reformatações no maior eixo do nervo ciático nos planos sagitais e coronais oblíquos.[10]

Lewis et al.[11] avaliaram 14 pacientes com lombociatalgia e resultados normais de ressonância magnética que foram submetidos à neurografia por RM do plexo lombossacral e do nervo ciático. Desses, 12 apresentaram alterações de sinal no nervo ciático, sendo que em oito essas alterações de sinal se localizavam na incisura isquiática ou no músculo piriforme. A paciente do caso fez cinco exames de ressonância magnética do quadril esquerdo e da coluna lombossacral, todos com resultados normais. O diagnóstico definitivo, após suspeita clínica, só foi conseguido com a neurografia por RM, sendo identificada uma variação tipo B de Beaton e Anson.

O tratamento inicial desses casos é eminentemente clínico, com uso de anti-inflamatórios não esteroides, fisioterapia, exercícios de alongamento e fortalecimento, massagem, calor local, crioterapia, uso de relaxantes musculares, injeção periciática de corticoide e injeção de toxina botulínica guiada por tomografia computadorizada.[12] Fanucci et al.[13] analisaram 30 pacientes com seguimento de 12 meses após injeção de toxina botulínica intramuscular no piriforme guiada por tomografia computadorizada, obtendo alívio dos sintomas em todos os pacientes. Apesar dos bons resultados apresentados na literatura, a paciente do caso só obteve melhora por um período de aproximadamente quatro meses, com recidiva da sintomatologia.

Após falha do tratamento conservador, o tratamento cirúrgico é indicado. Descrições de exploração aberta demonstram bons resultados, embora o método endoscópico tenha menor morbidade e obtenha ampla exploração do trajeto do nervo, identificando também alterações anatômicas.[13] Martin et al.[3] relataram bons resultados com tratamento endoscópico numa série de 35 cinco pacientes com dor glútea profunda, seguimento médio de 23 meses e técnica semelhante à usada no caso relatado.

Portanto, nos parece importante a feitura da neurografia por RM do ciático (nos casos em que a etiologia da dor não foi elucidada com a ressonância magnética convencional) para esclarecimento diagnóstico das dores glúteas profundas e identificação de variações anatômicas que determinem efeito compressivo sobre o nervo ciático.

Conflitos de interesse

Os autores declaram inexistência de conflito de interesses na feitura deste trabalho.

REFERÊNCIAS

1. Yeoman W. The relation of arthritis of the sacro-iliac joint to sciatica: with one analysis of 100 Cases. Lancet. 1928;2:1119-23.
2. Fishman LM, Dombi GW, Michaelsen C, Ringel S, Rozbruch J, Rosner B, et al. Piriformis syndrome diagnosis, treatment and outcome a 10 years study. Arch Phys Med Rehabil. 2002;83(3):295-301.
3. Martin HD, Shears SA, Johnson JC, Smathers AM, Palmer IJ. The endoscopic treatment of sciatic nerve entrapment deep gluteal syndrome. Arthroscopy. 2011;27(2):172-81.
4. Parziale JR, Hudgins TH, Fishman LM. The piriformis syndrome. Am J Orthop. 1996;25(12):819-23.
5. Beaton LE, Anson BJ. The relation of the sciatic nerve and of its subdivisions to the piriformis muscle. Anat Rec. 1937;70(1):1-5.
6. Smoll NR. Variations of the piriformis and sciatic nerve with clinical consequence: a review. Clin Anat. 2010;23(1):8-17.
7. Pace JB, Nagle D. Piriformis syndrome. West J Med. 1976;124(6):435-9.
8. Pecina M. Contribution to the ethiological explanation of the piriformis syndrome. Acta Anat. 1979;105(2):181-7.
9. Petchprapa CN, Rosenberg ZS, Sconfienza LM, Cavalcanti CF, Vieira RL, Zember JS. MR imaging of entrapment neuropathies of the lower extremity. Part I. The pelvis and hip. Radiographics. 2010;30(4):983-1000.
10. Chhabra A, Williams EH, Wang KC, Dellon AL, Carrino JA. MR neurography of neuromas related to nerve injury and entrapment with surgical correlation. AJNR 2010;38(1):1363-8.
11. Lewis AM, Layzer R, Engstrom JW, Barbaro NM, Chin CT. Magnetic resonance neurography in extraspinal ciatica. Arch Neurol. 2006;63(10):1469-72.
12. Polesello GC, Rosa JM, Queiroz MC, Honda EK, Guimarães RP, Junior WR, et al. Dor glútea profunda: problema comum no consultório – revisão da literatura e relato do tratamento endoscópico de 3 casos. Rev Bras Ortop. 2011;46(Suppl 2):56-63.
13. Fanucci E, Masala S, Sodani G, Varrucciu V, Romagnoli A, Squillaci E, et al. CT guided injection of botulinic toxin for percutaneous therapy of piriformis muscle syndrome with preliminary MRI results about denervatite process. Eur Radiol. 2001;11(12):2543-8.