SOCIEDADE BRASILEIRA DE ORTOPEDIA E TRAUMATOLOGIA

RBO REVISTA BRASILEIRA DE ORTOPEDIA

www.rbo.org.br



Relato de Caso

Uso de aloenxerto osteocondral em paciente com necrose avascular do joelho secundária a lúpus☆

Fernando Fonseca

Serviço de Ortopedia, Centro Hospitalar e Universitário de Coimbra, Coimbra, Portugal

INFORMAÇÕES SOBRE O ARTIGO

Histórico do artigo:
Recebido em 10 de abril de 2017
Aceito em 27 de junho de 2017
On-line em 28 de novembro de 2017

Palavras-chave:
Osteonecrose
Joelho
Transplante
Aloenxerto

R E S U M O

Nos casos de osteonecrose secundária do joelho sem colapso articular, a cirurgia de preservação articular é aceita. Contudo, não existe consenso quanto ao melhor tratamento: desbridamento e perfuração ou uso de auto ou aloenxerto. O autor descreve um caso clínico com 15 anos de evolução, no qual se usou enxerto alógeno osteocondral no tratamento de osteonecrose do côndilo femoral lateral secundário em paciente jovem com lúpus. Apesar das outras opções disponíveis e dos resultados referidos na literatura, a avaliação funcional, 15 anos depois, mostrou excelente resultado, com total autonomia da paciente para a vida diária e tarefas laborais, indica que a opção por aloenxerto osteocondral pode ser uma boa solução.

© 2017 Sociedade Brasileira de Ortopedia e Traumatologia. Publicado por Elsevier Editora Ltda. Este é um artigo Open Access sob uma licença CC BY-NC-ND (http://creativecommons.org/licenses/by-nc-nd/4.0/).

Osteochondral allograft in a patient with avascular necrosis of the knee secondary to lupus

Keywords:
Osteonecrosis
Knee
Transplantation
Allograft

A B S T R A C T

Joint preservation surgery is accepted in cases of secondary osteonecrosis of the knee without joint collapse. However, there is no consensus on the best treatment: debridement and drilling, or use of auto- or allograft. The author describes a clinical case with 15 years of evolution where allogeneic osteochondral graft was used in the treatment of osteonecrosis of the lateral femoral condyle in a young woman with systemic lupus. In spite of having

☆ Trabalho desenvolvido no Serviço de Ortopedia, Centro Hospitalar e Universitário de Coimbra, Coimbra, Portugal.

E-mail: pereirafonseca@gmail.com

https://doi.org/10.1016/j.rbo.2017.06.016

0102-3616/© 2017 Sociedade Brasileira de Ortopedia e Traumatologia. Publicado por Elsevier Editora Ltda. Este é um artigo Open Access sob uma licença CC BY-NC-ND (http://creativecommons.org/licenses/by-nc-nd/4.0/).

other options and of the results reported in the literature, the functional evaluation 15 years later presented excellent results, with total autonomy of the patient for daily life and work tasks, indicating that the option for osteochondral allograft may be a good solution.

© 2017 Sociedade Brasileira de Ortopedia e Traumatologia. Published by Elsevier Editora Ltda. This is an open access article under the CC BY-NC-ND license (http://creativecommons.org/licenses/by-nc-nd/4.0/).



Figura 1 – Radiografia pré-operatória.

Introdução

A osteonecrose do joelho pode ser devida a duas entidades, a necrose espontânea do joelho[a] ou secundária.[1] Nesse último, embora a verdadeira etologia seja desconhecida, são descritos fatores de risco associados como uso de corticoides, alcoolismo, anemia falciforme, lúpus eritematoso sistémico (LES), doença de Gaucher.[2]

No seu tratamento existem várias opções, entre elas a furagem de descompressão[b] e o uso de aloenxerto, relatado na literatura com resultado ruim.[3]

O presente relato é referente a uma paciente com LES que fazia corticoterapia e desenvolveu osteonecrose tratada com aloenxerto osteocondral havia 15 anos.

Relato de caso

Paciente do gênero feminino, branca, 30 anos em 2002, trabalhadora doméstica, não fumante, com LES tratado com corticoides (metilprednisolona), desde havia quatro anos. Aparece no ambulatório por dor no joelho direito de tipo misto e exacerbação noturna.

Ao exame físico apresentava ligeira claudicação da marcha, alterações de pigmentação cutânea no joelho.

A radiografia do joelho (fig. 1) apresentou imagem compatível com osteonecrose do côndilo femoral lateral, confirmada posteriormente pela ressonância magnética (fig. 2).

Tendo em atenção a idade da paciente, a extensão da necrose e o risco de colapso ósseo, o tratamento proposto foi furagem e aplicação de enxerto alógeno osteocondral, que a paciente aceitou. O procedimento foi feito em março de 2002 com controle artroscópico (fig. 3).

Com a paciente em decúbito dorsal e joelho em flexão procedeu-se a uma artroscopia exploradora do joelho, identificou-se zona do côndilo femoral com amolecimento. Com intensificador de imagem procedeu-se à comparação entre o local identificado na artroscopia e a zona de osteonecrose identificada na radiografia. Seguidamente, introduziu-se uma broca de 2,5 mm guiada de fora para dentro, recorrendo a um orientador usado para a reconstrução ligamentar. Seguidamente procedeu-se a furagem com brocas de diâmetro progressivo (fora-dentro) até ao diâmetro de 6 mm, altura em que as paredes do túnel ósseo se apresentavam sangrantes. Uma segunda equipe descongelou um aloenxerto de côndilo femoral e preparou um cilindro ósseo com o mesmo diâmetro e comprimento do túnel feito na paciente. O aloenxerto introduzido no túnel com controle artroscópico teve o cuidado de não ultrapassar a cartilagem.

No protocolo pós-operatório a paciente fez mobilização ativa do seu joelho sem carga durante oito semanas, após o que introduziu a carga progressivamente até aos três meses.

Aos três meses fez nova ressonância magnética (fig. 4). que mostrou integração do enxerto e razoável restauração da interlinha articular femoral.

[a] SONK ou SPONK no acrônimo em língua inglesa
[b] Core decompression.

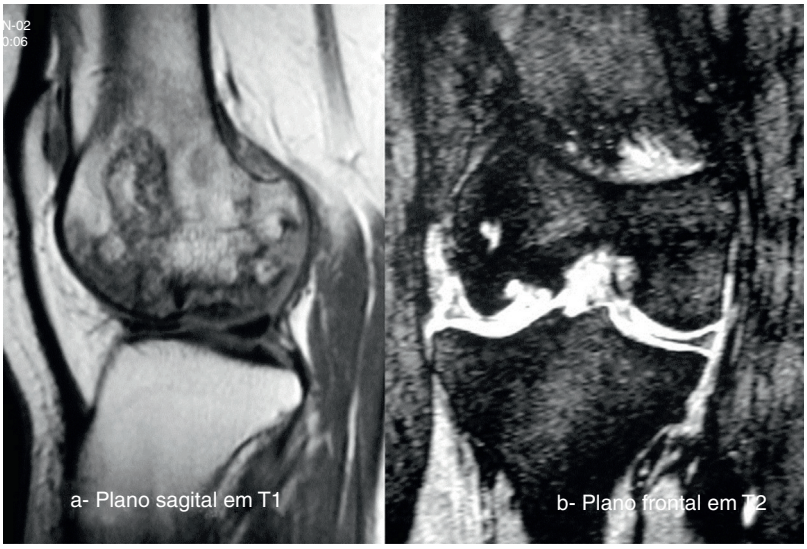

Figura 2 – Ressonância magnética.

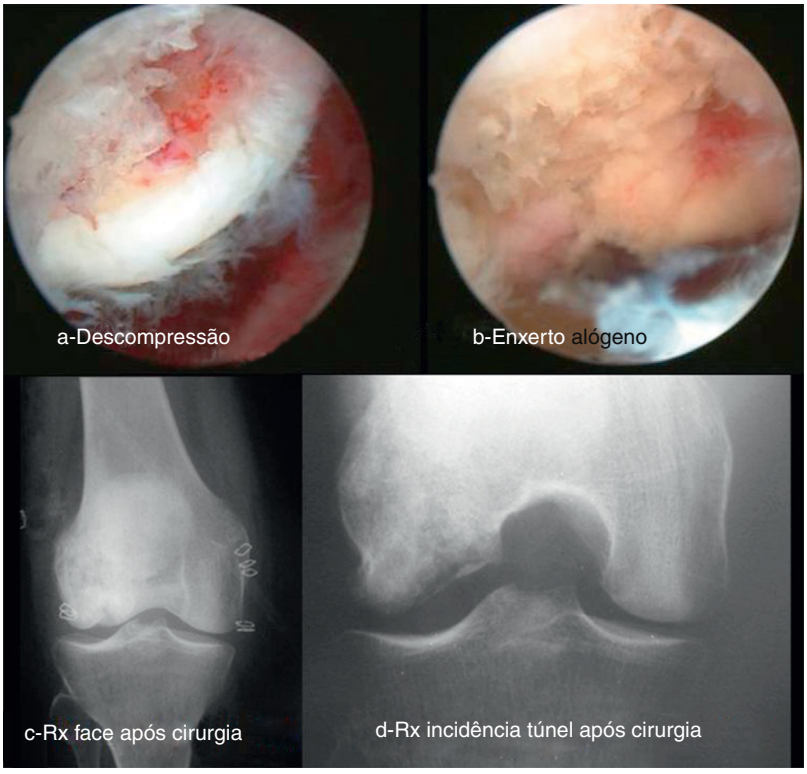

Figura 3 – Cirurgia e radiografia no pós-operatório imediato.

Desde a cirurgia não refere qualquer dor e desempenha com normalidade as suas atividades de vida diária e profissionais. Manteve a medicação para controle do LES (metilprednisolona – 20 mg por dia), permaneceu sob controle do seu médico assistente. Segundo o registo clínico, um ano depois da cirurgia foi diminuída a dose de corticoide, passou para deflazacorte – 6 mg diários. Não constam outras complicações sistêmicas ou articulares.

Em março de 2017 (15 anos depois) o médico assistente solicitou avaliação por ortopedista, para checagem das aptidões laborais. Procedeu-se a uma revisão clínica e imagiológica.

Clinicamente a paciente não refere dores, não apresenta derrame, com marcha e mobilidade do joelho normal.

As radiografias e a ressonância magnética feitas (fig. 5) mostram integração do enxerto, mas presença de artrose do compartimento femorotibial lateral, que contudo continua a não impedir o desempenho profissional da paciente.

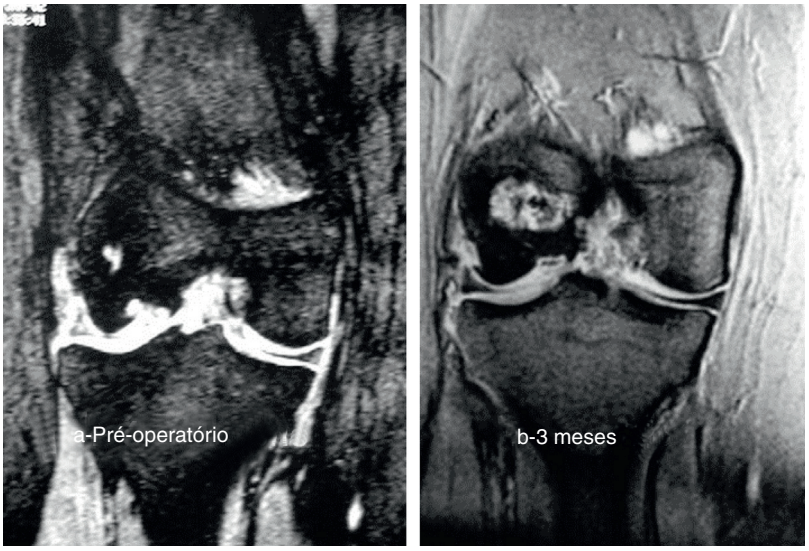

Figura 4 – Ressonância magnética no pré-operatório e três meses após a cirurgia.

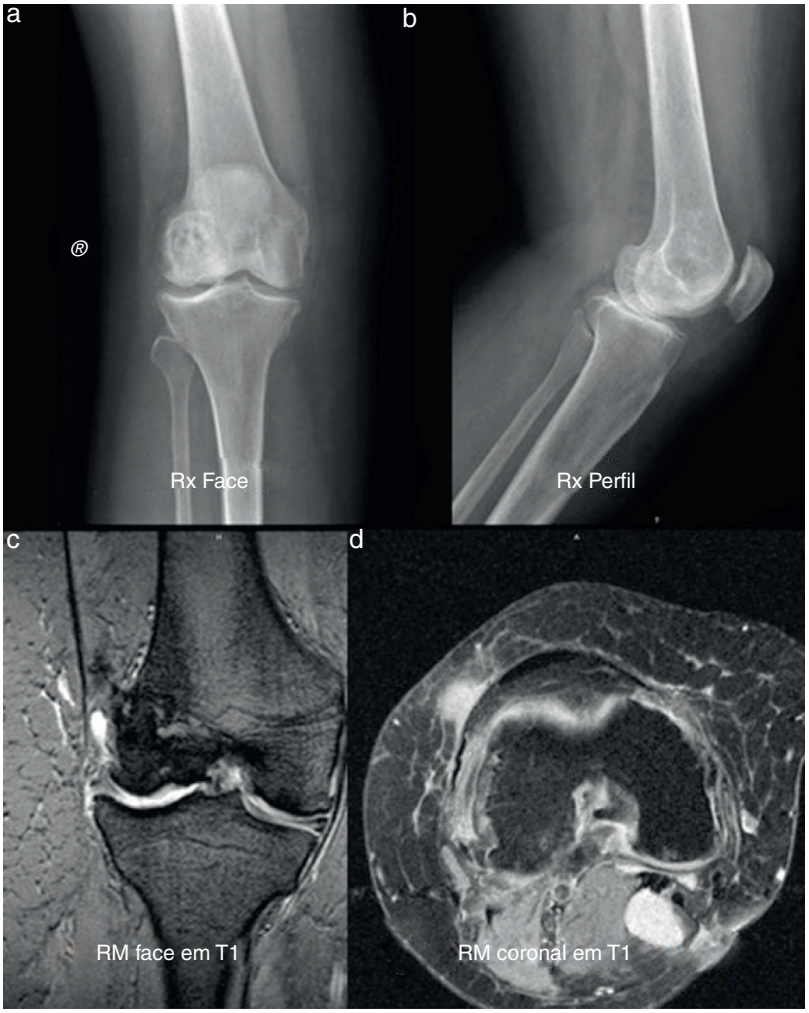

Figura 5 – Avaliação por radiografia e ressonância magnética 15 anos depois da cirurgia.

Discussão

O tratamento da osteonecrose secundária do joelho é essencialmente cirúrgico, mas não desprovido de complicações a prazo. Não existe grande consenso quanto à melhor terapêutica a adotar, mas quando ainda não há colapso articular parece ser consensual o recurso a cirurgia de preservação articular, embora faltem estudos prospetivos.

A descompressão artroscópica com furagem[4] é das mais usadas quando não existe colapso subcondral para evitar o colapso ósseo. Contudo, refere-se uma taxa de falência de cerca de 10%,[4] e é principalmente usada para estimular a revascularização da zona afetada. No entanto pode ser necessário uma segunda cirurgia para reconstrução da área afetada com autoenxerto ou aloenxerto.

O uso de autoenxerto foi introduzido por Matsusue et al.,[5] Hangody et al.[6] que reportaram 90% de bons resultados em médio prazo, confirmados pelos estudos de Tanaka et al.,[7] podendo atrasar a implantação de uma artroplastia total do joelho por muitos anos (dois a oito).[7]

Já o uso de aloenxerto não tem sido muito estimulado, dados os resultados e as complicações descritas por Bayne et al.,[3] mas não confirmados por Flynn et al.,[8] que apresentaram 70% de bons resultados com 12 anos de recuo.

A outra solução seria uma artroplastia, tanto unicompartimental como total, por atingir um côndilo. Recentemente Parratte et al.[9] referiram bons resultados com a artroplastia unicompartimental em casos de atingimento de um único côndilo, mas na altura considerou-se a idade (30 anos) e o extenso envolvimento do côndilo lateral como contraindicação para essa solução.

No caso em questão o desafio enfrentado foi a decisão entre uma cirurgia de preservação articular ou uma artroplastia. Considerou-se que mesmo com um insucesso e uma rápida degeneração da interlinha articular, a colocação de enxerto ósseo seria importante para uma futura cirurgia artroplástica.

Seguimos a paciente durante um ano, deixada depois ao cuidado do seu reumatologista. Durante esses anos não teve complicação sistêmica ou articular, controlou-se com dose baixa de corticoide. As alterações degenerativas observadas nessa altura devem ser entendidas face à lesão inicial, mas não mostram uma evolução muito acentuada ou acelerada, são toleradas pela paciente por se tratar de um valgo, evolui bem do ponto de vista clínico, apesar das alterações radiográficas, pode-se considerar o caso um sucesso, pois se ganharam 15 anos. A experiência colhida com este caso levou o autor a operar outros casos, com idêntico sucesso.

Enquanto se espera por resultados mais consistentes com outras opções biológicas,[10] a opção pelo uso de aloenxerto osteocondral na osteonecrose secundária deve ser considerada como uma opção válida.

Conflitos de interesse

O autor declara não haver conflitos de interesse.

REFERÊNCIAS

1. Zywiel MG, McGrath MS, Seyler TM, Marker DR, Bonutti PM, Mont MA. Osteonecrosis of the knee: a review of three disorders. Orthop Clin North Am. 2009;40(2):193–211.
2. Mont MA, Marker DR, Zywiel MG, Carrino JA. Osteonecrosis of the knee and related conditions. J Am Acad Orthop Surg. 2011;19(8):482–94.
3. Bayne O, Langer F, Pritzker KP. Osteochondral allografts in the treatment of osteonecrosis of the knee. Orthop Clin North Am. 1985;16(4):727–40.
4. Lieberman JR, Varthi AG, Polkowski GG. Osteonecrosis of the knee – Which joint preservation procedures work? J Arthroplasty. 2014;29(1):52–6.
5. Matsusue Y, Yamamuro T, Hama H. Arthroscopic multiple osteochondral transplantation to the chondral defect in the knee associated with anterior cruciate ligament disruption. Arthroscopy. 1993;9(3):318–21.
6. Hangody L, Kish G, Karpatiz. Osteochondral plugs: Autogenous osteochondral mosaicplasty for the treatment of focal chondral and osteochondral articular defects. Oper Techn Orthop. 1997;7(4):312–22.
7. Tanaka Y, Mima H, Yonetani Y, Shiozaki Y, Nakamura N, Horibe S. Histological evaluation of spontaneous osteonecrosis of the medial femoral condyle and short-term clinical results of osteochondral autografting: a case series. Knee. 2009;16(2):130–5.
8. Flynn JM, Springfield DS, Mankin HJ. Osteoarticular allografts to treat distal femoral osteonecrosis. Clin Orthop Relat Res. 1994;(303):38–43.
9. Parratte S, Argenson JN, Dumas J, Aubaniac JM. Unicompartmental knee arthroplasty for avascular osteonecrosis. Clin Orthop Relat Res. 2007;(464):37–42.
10. Goodman SB, Hwang KL. Treatment of secondary osteonecrosis of the knee with local debridement and osteoprogenitor cell grafting. J Arthroplasty. 2015;30(11):1892–6.