SOCIEDADE BRASILEIRA DE ORTOPEDIA E TRAUMATOLOGIA

RBO REVISTA BRASILEIRA DE ORTOPEDIA

www.rbo.org.br



Relato de Caso

Planejamento de artroplastia total do joelho através de aplicativo para dispositivos móveis: relato de caso☆

João Bosco Sales Nogueira[a,*], *Abrahão Cavalcante Gomes de Souza Carvalho*[b], *Edgar Marçal de Barros Filho*[b], *Leonardo Heráclio do Carmo Araújo*[c], *Marcelo José Cortez Bezerra*[d] *e José Alberto Dias Leite*[a]

[a] *Departamento de Pós-graduação, Faculdade de Medicina, Universidade Federal do Ceará, Fortaleza, CE, Brasil*
[b] *Centro Universitário Christus, Fortaleza, CE, Brasil*
[c] *Departamento de Ortopedia e Traumatologia, Santa Casa da Misericórdia de Fortaleza, Fortaleza, CE, Brasil*
[d] *Faculdade de Medicina, Universidade de Fortaleza (Unifor), Fortaleza, CE, Brasil*

INFORMAÇÕES SOBRE O ARTIGO

Histórico do artigo:
Recebido em 28 de dezembro de 2016
Aceito em 2 de maio de 2017
On-line em 16 de outubro de 2017

Palavras-chave:
Aplicativos móveis
Artroplastia do joelho
Mau alinhamento ósseo

R E S U M O

Ao longo das décadas, a principal causa de insucesso em artroplastias totais do joelho (ATJ) continua a ser o mau alinhamento dos componentes protéticos. Os autores apresentam um caso de artrose avançada do joelho tratado por ATJ. O planejamento pré-operatório foi feito a partir de um aplicativo para dispositivos móveis e a paciente foi submetida à ATJ primária, com um implante desenvolvido com inspiração na teoria do "GAP modificado", com base tibial rotatória. O alinhamento mecânico neutro dos membros inferiores foi obtido e o aplicativo mostrou-se viável em sua proposta de planejamento para este caso.

© 2018 Sociedade Brasileira de Ortopedia e Traumatologia. Publicado por Elsevier Editora Ltda. Este é um artigo Open Access sob uma licença CC BY-NC-ND (http://creativecommons.org/licenses/by-nc-nd/4.0/).

Planning a total knee arthroplasty through an application for mobile devices: case report

Keywords:
Mobile applications
Arthroplasty replacement knee
Bone malalignment

A B S T R A C T

For decades, the main cause of failure in total knee arthroplasty (TKA) is still the malalignment of prosthetic components. The authors present a case of advanced knee arthrosis, treated by TKA. Preoperative planning was performed with a mobile application and the patient was submitted to primary TKA using an implant developed with inspiration from

☆ Trabalho desenvolvido na Santa Casa da Misericórdia de Fortaleza, Fortaleza, CE, Brasil.

* *Autor para correspondência.*
E-mail: bosco.nogueira@centrodojoelho.com.br (J.B. Nogueira).

https://doi.org/10.1016/j.rbo.2017.05.006

0102-3616/© 2018 Sociedade Brasileira de Ortopedia e Traumatologia. Publicado por Elsevier Editora Ltda. Este é um artigo Open Access sob uma licença CC BY-NC-ND (http://creativecommons.org/licenses/by-nc-nd/4.0/).

the theory of "modified GAP" with a rotated tibial tray. Neutral mechanical alignment of the lower limbs was obtained and the application proved to be viable regarding its proposed plan for this case.

© 2018 Sociedade Brasileira de Ortopedia e Traumatologia. Published by Elsevier Editora Ltda. This is an open access article under the CC BY-NC-ND license (http://creativecommons.org/licenses/by-nc-nd/4.0/).

Introdução

Com o aumento da expectativa de vida das populações, a artroplastia total do joelho (ATJ) tem-se tornado uma das cirurgias mais feitas no meio ortopédico.[1]

A principal causa de insucesso em ATJ continua a ser, ao longo dos anos, o mau alinhamento dos componentes protéticos,[2] definido por uma variação maior do que 3° em relação ao ângulo formado entre o centro da cabeça femoral, o centro do joelho e o centro do tornozelo (ÂCFJT), que deve ser idealmente neutro.[3–5]

Existem vários métodos de estimativa do alinhamento ósseo. A radiografia panorâmica de membros inferiores (RPMI) apresenta-se como uma forma consagrada.[6]

O caso em questão diz respeito a paciente de 74 anos, aposentada, deambuladora domiciliar, em tratamento conservador para artrite de pequenas e de grandes articulações, com queixas álgicas de padrão mecânico-inflamatório, em ambos os joelhos, conquanto mais acentuadas em joelho esquerdo. Seguia com gonalgia progressiva, que havia quatro meses interferia em seu sono, apesar de tratamento a base de fisioterapia e de infiltrações com corticoides, por duas ocasiões.

Ao exame físico, apresentava marcha com apoio fundamental em membro inferior esquerdo, o qual denotava aumento da fase de apoio e encurtamento do passo. À inspeção, exibia deformidade de joelhos em "ventania", com joelho direito valgo e esquerdo varo, além de sinais indiretos de insuficiência venosa moderada. À palpação, denotava bastante crepitação, arco de movimento de 0 a 100°, doloroso em extremo de flexão, tanto passiva quanto ativamente. Os testes meniscais mostraram-se fortemente positivos para o menisco medial. Já os testes ligamentares apontavam para insuficiência do ligamento cruzado anterior (teste de Lachman



Figura 1 – Exame físico sob anestesia. Estimativa da suficiência ligamentar lateral. A, Abertura lateral em 0°; B, Abertura lateral em 30°.
Fonte: O próprio autor.



Figura 2 – Exames pré-operatórios. A, radiografia convencional de joelho em incidência anteroposterior; B, radiografia convencional de joelho em incidência em perfil; C, radiografia panorâmica de membro inferior esquerdo.
Fonte: O próprio autor.

e de gaveta anterior positivos, com parada firme) e estresse de abertura lateral positivo, com parada firme (++/3) (fig. 1).

Os exames complementares de radiografia convencional de joelho (RCJ) e de RPMI evidenciavam artrose avançada (Alhback tipo 4), com deformidade em varo do joelho esquerdo (fig. 2).

O planejamento cirúrgico seguiu um protocolo de reconhecimento do eixo anatômico do fêmur (EAF), do eixo mecânico do fêmur (EMF), do eixo mecânico da tíbia (EMT) e da aferição do ângulo anatômico-mecânico femoral (ÂAMF), feito através do aplicativo Aplicativo ATJ, por marcação de pontos (fig. 3). Seguiu-se ao planejamento de cortes ósseos, através do posicionamento de uma linha de corte perpendicular ao EMF e ao EMT posicionada pelo ajuste de uma barra de rolamento milimetrada, exposta pelo aplicativo. Assim, decidiu-se por uma ressecção de 8 mm do fêmur distal e de 7 mm a partir do platô lateral, preservando ao máximo o estoque ósseo em platô medial (fig. 4). O ÂAMF aferido foi de 7°. Como controle de segurança, a forma manual de planejamento foi usada para confirmar o planejamento através do aplicativo (fig. 5). O aplicativo demonstrou-se útil no contexto de planejamento deste caso, sendo capaz de aferir o ÂAMF de forma acurada.[7]

Na execução da cirurgia respeitou-se o planejamento pré-operatório, seguindo-se a um ângulo de corte do fêmur distal de 7°. Inicialmente, fez-se corte ósseo tibial, observou-se o equilíbrio entre os espaços (GAP) em extensão e em flexão



Figura 3 – Planejamento pré-operatório através do aplicativo App ATJ. A, definição do EAF, do EMF; B, definição do EMT do ÂAMF; C, aferição automática do ÂAMF.
Fonte: O próprio autor.

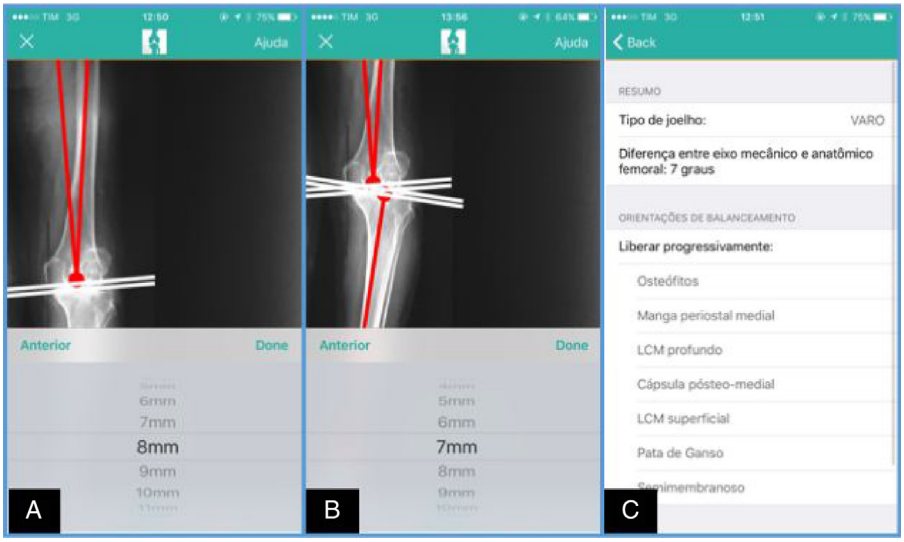

Figura 4 – Planejamento de cortes ósseos através do aplicativo App ATJ. A, linha de corte ósseo femoral (posicionada em 8 mm, corresponde à espessura do implante femoral usado); B, linha de corte ósseo tibial (conservação do estoque ósseo medial e consumo de 7 mm a partir do ponto mais alto do platô tibial lateral); C, resumo de planejamento.
Fonte: O próprio autor.



Figura 5 – Controle de segurança. Planejamento feito de forma convencional, manual.
Fonte: O próprio autor.



Figura 6 – Controle radiográfico de pós-operatório imediato. RCJ convencional.
Fonte: O próprio autor.

de 90 graus. Havia um GAP trapezoidal, assimétrico, com constrição medial e abertura lateral de 12 mm, tanto em flexão em 90°, como em extensão. Fez-se liberação de estruturas mediais: osteófitos e manga periostal medial. Seguiu-se com o corte do fêmur distal, utilizando-se uma rotação externa de 4°, com o objetivo de transformar o GAP, inicialmente trapezoidal, em retangular, simétrico. Os demais cortes femorais foram feitos em sequência. Testou-se novamente o balanço em flexão de 90° e em extensão, que se apresentava simétrico e retangular. Deu-se, então, a aposição de componentes protéticos cimentados (fêmur 4, tíbia 4, polietileno 12, patela 33) (fig. 6).

A paciente evoluiu com melhoria das queixas de dor em pós-operatório recente e com aumento do arco de movimento (0 a 120°). Iniciou deambulação ao terceiro dia de pós-operatório, ocasião em que fez uma RPMI de controle pós-operatório, que evidenciou um alinhamento mecânico de membros inferiores satisfatório (ÂCFJT = 2°) (fig. 7).

Discussão

A RPMI mostra-se como um exame de imagem adequado à feitura do planejamento em ATJs e permite notar deformidades extra-articulares e estimar o EAF, o EMF, o EMT e o ÂAMF.[8]

Um contraponto à teoria do alihamento mecânico surgiu ao longo dos últimos anos: teoria de alinhamento cinemático. Baseada na restauração da anatomia nativa do joelho, essa teoria preconiza a reprodução do pequeno varismo tibial e o respeito à anatomia tridimensional femoral, em seus três eixos.[9,10] Todavia, essa teoria tem reprodutibilidade complexa e sua execução ainda se encontra em fase de aperfeiçoamento. Por outro lado, a literatura oferece amplo apoio na adoção do alinhamento mecânico dos componentes protéticos e sua execução tem sido avaliada por estudos ao longo de décadas,

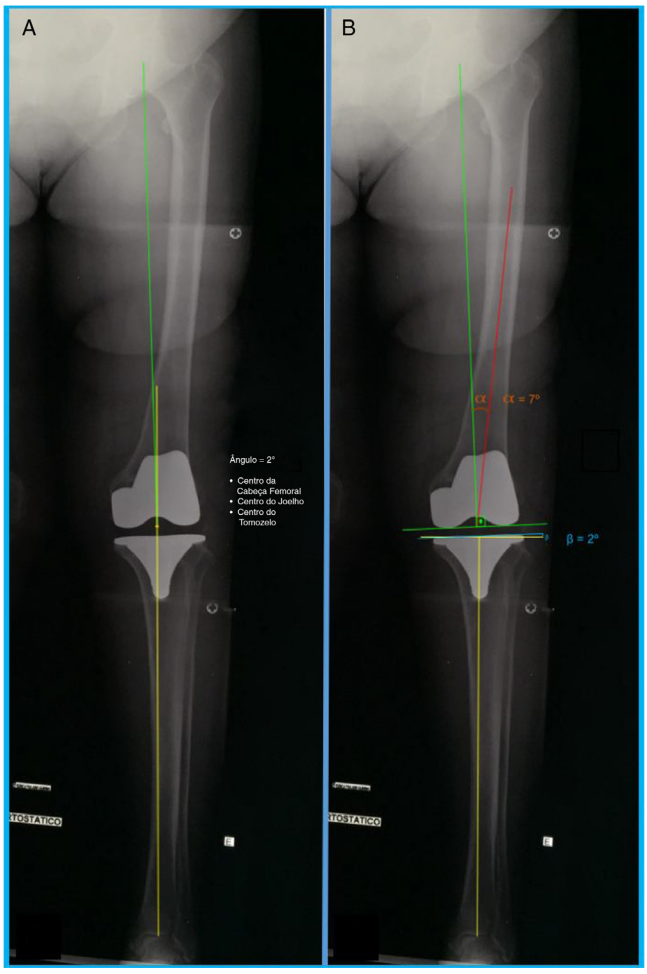

Figura 7 – RPMI pós-operatória. A, aferição do ÂCFJT, evidencia alinhamento satisfatório (2 graus); B, ÂAMF reproduzido de acordo com o planejamento (7 °) e componente femoral posicionado perpendicular ao EMF. Fonte: O próprio autor.

mostra boa reprodutibilidade e boa sobrevida dos implantes, quando se respeitam os princípios preconizados no alinhamento mecânico neutro.[1,11]

A forma manual de planejamento em ATJ demanda uso de um aparato de ferramentas, de incômoda portabilidade: régua de 50 cm, lápis de ponta 2 B, borracha, goniômetro e transferidor. Além disso, exige o conhecimento de uma metodologia de planejamento racional por parte do cirurgião. O planejamento a partir de um aplicativo pode simplificar a rotina do cirurgião, direcioná-lo para uma metodologia confiável, apoiada na literatura.

Uma revisão sistemática sobre aplicativos na área médica cirúrgica demonstra vasta utilidade dos aplicativos em contextos pré, intra e transoperatórios.[12] Quando essa tecnologia é aplicada em educação, (*M-learning*) pode contribuir para consolidação de teorias.[13] Apesar disso, estudos com maior nível de evidência precisam ser desenvolvidos para analisar de forma mais profunda o impacto de uma adoção generalizada desse tipo de ferramenta.

Conflitos de interesse

Os autores declaram não haver conflitos de interesse.

REFERÊNCIAS

1. Donaldson J, Joyner J, Tudor F. Current controversies of alignment in total knee replacements. Open Orthop J. 2015;9:489–94.
2. Molicnik A, Naranda J, Dolinar D. Patient-matched instruments versus standard instrumentation in total knee arthroplasty: a prospective randomized study. Wien Klin Wochenschr. 2015;127 Suppl 5:S235–40.
3. Daniilidis K, Tibesku CO. Frontal plane alignment after total knee arthroplasty using patient-specific instruments. Int Orthop. 2013;37(1):45–50.
4. Deakin AH, Sarungi M. A comparison of variable angle versus fixed angle distal femoral resection in primary total knee arthroplasty. J Arthroplasty. 2014;29(6):1133–7.
5. Jeffery RS, Morris RW, Denham RA. Coronal alignment after total knee replacement. J Bone Joint Surg Br. 1991;73(5): 709–14.
6. Babazadeh S, Dowsey MM, Bingham RJ, Ek ET, Stoney JD, Choong PF. The long leg radiograph is a reliable method of assessing alignment when compared to computer-assisted navigation and computer tomography. Knee. 2013;20(4):242–9.
7. Nogueira JBS, Carvalho ACG, Barros Filho EM, Araújo LHC, Bezerra MJC, Demange MK. Evaluation of utility and acuracy of a mobile application for planning total knee arthroplasties. Rev Bras Ortop. doi: https://doi.org/10.1016/j.rbo.2017.02.001.
8. Rajgopal A, Vasdev A, Dahiya V, Tyagi VC, Gupta H. Total knee arthroplasty in extra articular deformities: A series of 36 knees. Indian J Orthop. 2013;47(1):35–9.
9. Howell SM, Papadopoulos S, Kuznik KT, Hull ML. Accurate alignment and high function after kinematically aligned TKA performed with generic instruments. Knee Surgery, Sport Traumatol Arthrosc. 2013;21(10):2271–80.
10. Dossett HG, Estrada NA, Swartz GJ, LeFevre GW, Kwasman BG. A randomised controlled trial of kinematically and mechanically aligned total knee replacements: two-year clinical results. Bone Joint J [Internet]. 2014;(7):907–13, 96–B.
11. Toliopoulos P, LeBlanc MA, Hutt J, Lavigne M, Desmeules F, Vendittoli P-A. Anatomic Mechanically aligned total knee arthroplasty for unicompartmental knee arthroplasty revision. Open Orthop J. 2016;10(1):357–63.
12. Mobasheri MH, Johnston M, Syed UM, King D, Darzi A. The uses of smartphones and tablet devices in surgery: a systematic review of the literature. Surgery. 2015;158(5):1352–71.
13. Marçal E, Andrade R, Rios R. Aprendizagem utilizando dispositivos móveis com sistemas de realidade virtual. RENOTE Rev Novas Tecnol Educ. 2005;3:1–11. Disponível em: http://seer.ufrgs.br/renote/article/view/13824.