SOCIEDADE BRASILEIRA DE ORTOPEDIA E TRAUMATOLOGIA

RBO REVISTA BRASILEIRA DE ORTOPEDIA

www.rbo.org.br



Relato de caso

Apresentação incomum de instabilidade metacarpofalângica do polegar☆

*Andrew Sephien** *e Francisco Schwartz-Fernandes*

University of South Florida, Tampa, Estados Unidos

INFORMAÇÕES SOBRE O ARTIGO

Histórico do artigo:
Recebido em 5 de abril de 2017
Aceito em 10 de julho de 2017
On-line em 4 de outubro de 2018

Palavras-chave:
Deformidades congênitas da mão
Instabilidade articular
Articulação metacarpofalângica
Polegar

R E S U M O

Lesões no polegar não são tão comuns como aquelas nos dedos. Os autores relatam um caso em que a paciente sofreu uma avulsão isolada do extensor curto do polegar que resultou em instabilidade da articulação metacarpofalângica do polegar, com ligamento colateral ulnar e radial intacto.

© 2018 Sociedade Brasileira de Ortopedia e Traumatologia. Publicado por Elsevier Editora Ltda. Este é um artigo Open Access sob uma licença CC BY-NC-ND (http://creativecommons.org/licenses/by-nc-nd/4.0/).

An unusual presentation of metacarpophalangeal joint instability of the thumb

Keywords:
Congenital hand deformities
Joint instability
Metacarpophalangeal joint
Thumb

A B S T R A C T

Thumb injuries are not as common as those occurring in the fingers. The authors present the case of a patient who had an isolated avulsion of the extensor pollicis brevis that resulted in metacarpophalangeal joint instability, with intact radial and ulnar collateral ligament.

© 2018 Sociedade Brasileira de Ortopedia e Traumatologia. Published by Elsevier Editora Ltda. This is an open access article under the CC BY-NC-ND license (http://creativecommons.org/licenses/by-nc-nd/4.0/).

Introdução

Lesões do polegar não são tão comuns quanto aquelas nos demais dedos. As deformidades em botoeira, dedo em martelo, avulsão do ligamento ulnar colateral (LUC) ou do ligamento radial colateral (LRC) também podem acontecer no polegar.[1]

A deformidade em botoeira caracteriza-se por hiperflexão da articulação metacarpofalângica (AMCF) e hiperextensão da articulação interfalângica (AIF) do polegar.[2,3] A imobilização é o tratamento de escolha; após quatro a seis semanas,

☆ Trabalho desenvolvido na University of South Florida, Tampa, Estados Unidos.

* *Autor para correspondência.*
E-mail: Sephien@health.usf.edu (A. Sephien).

https://doi.org/10.1016/j.rbo.2017.07.014

0102-3616/© 2018 Sociedade Brasileira de Ortopedia e Traumatologia. Publicado por Elsevier Editora Ltda. Este é um artigo Open Access sob uma licença CC BY-NC-ND (http://creativecommons.org/licenses/by-nc-nd/4.0/).



Figura 1 – (Esquerda) Ressonância magnética ponderada em T2 do polegar, mostra uma avulsão na inserção do ECP (*) e uma luxação volar da falange proximal. (Direita) RM ponderada em T2 em incidência anteroposterior do polegar, apresenta LUC íntegro (**).

iniciam-se exercícios de flexão da AMCF, com o uso de uma tala noturna por mais quatro a seis semanas. Várias abordagens cirúrgicas também podem ser adotadas, como pinagem da AMCF, reparo central e a técnica de rebalanceamento do tendão.[2]

No polegar, a deformidade em martelo é causada pela avulsão do extensor longo do polegar (ELP) ou ruptura da borda dorsal da falange distal. Um estudo anterior, conduzido em um período de cinco anos, identificou quatro casos de polegar em martelo, comparados a 48 casos de dedo em martelo. Os autores sugeriram que todos os casos devem ser tratados cirurgicamente, já que a literatura indica que os tratamentos conservadores não são bem-sucedidos.[4] A literatura também sugere que a abordagem não cirúrgica com imobilização, que varia em cada caso em termos de posição, tipo de tala e duração de tratamento, também poderia ser considerada.[5]

Ao examinar mais detalhadamente as lesões extensoras do polegar, a ruptura do ELP é comumente relatada, mas geralmente está associada a lesões no LUC, lesões de Stener e lesões no adutor longo do polegar (ALP).[6,7] No entanto, a presente paciente apresentou uma avulsão isolada do tendão do extensor curto do polegar (ECP) que não havia sido previamente relatada na literatura. A literatura somente mostrou um caso de lesão leve do ECP e do ALP como resultado de uma fratura do estiloide radial.[7]

Relato de caso

Uma mulher de 17 anos sem antecedentes médicos importantes compareceu ao pronto-socorro após trauma direto na face dorsal do polegar esquerdo. A radiografia inicial revelou uma luxação volar da AMCF do polegar esquerdo, sem fraturas.

Depois da redução, o polegar foi imobilizado com uma tala. Na consulta de seguimento, a paciente se queixou de pioria da dor, fraqueza e diminuição da amplitude de movimento do polegar esquerdo. Durante a inspeção, observou-se edema na face dorsoulnar da AMCF, dor na face dorsoulnar da AMCF e redução da estabilidade da AMCF e capacidade de preensão. Foi solicitada ressonância magnética (RM) para avaliar a possibilidade de lesão do LCU.

A RM mostrou uma avulsão no ponto de inserção do ECP, com subluxação volar da falange proximal, bem como um LCU íntegro (fig. 1).

Foi recomendado tratamento cirúrgico. Na cirurgia, o ELP foi reinserido por meio de uma abordagem dorsal (fig. 2). Uma âncora SonicAnchor (Stryker) foi então inserida na face dorsal da falange proximal; a cápsula dorsal e o ECP foram reparados. Os testes de estabilidade da AMCF indicaram ausência de subluxação ou instabilidade. A paciente foi imobilizada por três semanas e exercícios ativos para ganho de amplitude de movimento foram iniciados.

Discussão

A AMCF do polegar é estabilizada pelos ligamentos colaterais e cápsula e balanceada pelos tendões extensores e flexores.[8] Esses ligamentos colaterais (radial e ulnar) estendem-se das cabeças dos metacarpos até a base da falange proximal. O LUC protege a AMCF contra uma força em valgo e subluxação volar; quando lesionado, causa subluxação volar-radial da falange

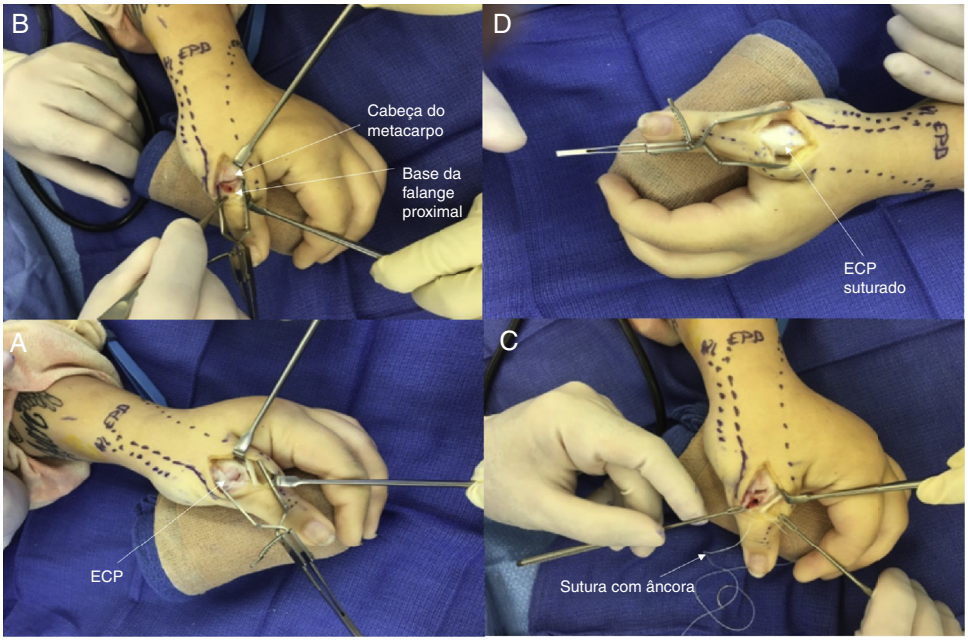

Figura 2 – Passos cirúrgicos, reinserção do ECP na base da falange proximal (A a D).

proximal na AMCF. Além disso, o polegar também consiste em estabilizadores que incluem os músculos extrínsecos (ELP, ECP e flexor longo do polegar) e intrínsecos (músculos abdutor curto do polegar, flexor curto do polegar e adutor do polegar).[9] Como é um músculo extrínseco, o ECP se fixa à base da falange proximal do polegar e está envolvido na extensão da falange proximal na AMCF, ao mesmo tempo em que estende à articulação carpometacarpal (ACMC). Tanto o ECP quanto o ALP encontram-se em um canal fibroso unificado; o APL participa na abdução do polegar enquanto se fixa na base do primeiro metacarpo.[8,10] No entanto, tem sido relatada na literatura que o ECP e o ALP apresentam anomalias anatômicas. O ECP pode apresentar uma inserção no capuz extensor, na falange proximal ou parcialmente em ambos. Essas variações anatômicas não aumentam a incidência de deformidade em botoeira do polegar.[3]

Ao exame físico, devido à perda significativa de estabilidade e ao edema na face dorsomedial do polegar, surgiu a hipótese de lesão do LUC. Como descrito, os resultados da RM indicaram a preservação do LUC e a presença de uma avulsão na inserção distal do ECP. Entretanto, devido ao canal fibroso unificado que contém o ECP e o ALP, foi interessante notar que não houve avulsão simultânea do ALP na base do primeiro metacarpo (local da inserção distal do ALP). Como a literatura não apresentava casos de avulsão isolada do ECP, os autores decidiram adotar uma abordagem cirúrgica para tratar a avulsão, embora a apresentação fosse bastante similar ao mecanismo de deformidade em botoeira.

No presente caso, a avulsão do ECP apresentou instabilidade sem avulsão do LUC. Na deformidade em botoeira do polegar, observa-se hiperflexão da AMCF e hiperextensão da AIF causadas por subluxação e deslocamento do tendão do ELP, devido à ruptura da cápsula dorsoradial e avulsão do ECP. Entretanto, esta paciente apresentava apenas dor e subluxação volar, sem lesão do ligamento colateral. Essas diferenças anatômicas exigem uma abordagem cirúrgica diferente. A deformidade em botoeira do polegar requer um avanço do tendão ECP e a imbricação da cápsula dorsorradial, enquanto a avulsão isolada do ECP requer apenas sua reinserção.[3]

Conflitos de interesse

Os autores declaram não haver conflitos de interesse.

REFERÊNCIAS

1. Khoo LS, Senna-Fernandes V. Revisiting the Curtis procedure for boutonniere deformity correction. World J Plast Surg. 2015;4(2):180–4.
2. McKeon KE, Lee DH. Posttraumatic Boutonnière and Swan neck deformities. J Am Acad Orthop Surg. 2015;23(10):623–32.
3. Cardon LJ, Toh S, Tsubo K. Traumatic boutonniere deformity of the thumb. J Hand Surg Br. 2000;25(5):505–8.
4. Din KM, Meggitt BF. Mallet thumb. J Bone Joint Surg Br. 1983;65(5):606–7.
5. Salazar Botero S, Hidalgo Diaz JJ, Benaïda A, Collon S, Facca S, Liverneaux PA. Review of acute traumatic closed mallet finger injuries in adults. Arch Plast Surg. 2016;43(2):134–44.
6. Durrant CA, Bantick G. Small flake, big problem: an unreported cause of extensor pollicis longus tendon rupture. Ann R Coll Surg Engl. 2010;92(1):W24–6.
7. Sciberras N, Scott T. A fracture of the radial styloid associated with proximal avulsion of abductor pollicis longus and extensor pollicis brevis. BMJ Case Rep. 2012;2012, pii: bcr1220115295.

8. Moore KL, Agur AM, Dalley AF. Essential clinical anatomy. Philadelphia: Lippincott Williams & Wilkins; 2002.
9. Rhee PC, Jones DB, Kakar S. Management of thumb metacarpophalangeal ulnar collateral ligament injuries. J Bone Joint Surg Am. 2012;94(21):2005–12.
10. Lee ZH, Stranix JT, Anzai L, Sharma S. Surgical anatomy of the first extensor compartment: a systematic review and comparison of normal cadavers vs De Quervain syndrome patients. J Plast Reconstr Aesthet Surg. 2017;70(1): 127–31.