Osteoma osteóide em cotovelo: um diagnóstico diferencial na monoartrite

Relato de caso*

Osteoid osteoma of the elbow: a differential diagnosis in monoarthritis

*Report of a case**

MARCELO HIDE MATSUMOTO[1], MÁRCIO VIVEIROS[2], PRISCILA MARI PONTES[3]

INTRODUÇÃO

O osteoma osteóide (OO) foi descrito inicialmente por Jaffe, em 1935[1]; constitui 10% dos tumores benignos[2], sendo a lesão osteoblástica mais freqüentemente encontrada[3]. Tem caráter doloroso, provavelmente pela presença de fibras nervosas no tumor[4], com piora noturna e alívio com o uso de salicilatos[3,4].

Incide predominantemente nos adolescentes e adultos jovens, entre 10 e 20 anos. O sexo masculino é o mais acometido, na proporção de 2:1[2,3,5,6].

Sua localização preferencial é a diáfise dos ossos longos, especialmente da tíbia e do fêmur, totalizando 57% dos casos[4].

ABSTRACT

Two cases of osteoid osteoma of the elbow producing joint symptoms are reported. The distal humerus was involved in both cases. The patients were young males. They were submitted to marginal excision of the tumor and the pathology samples confirmed the diagnosis. Both patients were pain-free after the treatment. The article compares the authors' data on osteoid osteoma of the elbow with the literature, and emphasizes the importance of this entity as an unusual cause of joint pain.

Key words *– Osteoid osteoma; elbow; surgery*

Unitermos – Osteoma osteóide; cotovelo; cirurgia

* Trabalho realizado no Setor de Ombro e Cotovelo da Disciplina da Mão e Membro Superior da Universidade Federal de São Paulo (Unifesp) e do Hospital Santa Marcelina (HSM).

1. Professor Doutor; Diretor do Setor de Ortopedia e Traumatologia do HSM; Chefe do Setor de Ombro e Cotovelo da Unifesp.
2. Médico Assistente do Setor de Ombro e Cotovelo do HSM; Médico Pós-graduando do Grupo de Ombro e Cotovelo da Unifesp.
3. Médica Assistente do Grupo de Ombro e Cotovelo do HSM; Especializando do Grupo de Ombro e Cotovelo da Unifesp.

* *Study performed at the Shoulder and Elbow Group from Hand and Upper Limb Discipline, from Universidade Federal de São Paulo (Unifesp) and from Hospital Santa Marcelina (HSM), São Paulo.*

1. *Professor of Medicine, Director of Orthopedics and Traumatology of HSM; Chief of Staff, Shoulder and Elbow Group from Unifesp.*
2. *Assistant of the Shoulder and Elbow Group from HSM e Post-graduation course on Shoulder and Elbow Group from Unifesp.*
3. *Assistant of Shoulder and Elbow Group from HSM e Specialty Shoulder and Elbow Group from Unifesp.*

Endereço para correspondência (Correspondence to): Departamento de Ortopedia e Traumatologia da Universidade de São Paulo – Disciplina de Membro Superior, Rua Borges Lagoa, 786 – 04038-001 – São Paulo, SP – Brasil. Tel.: (11) 557-4467, fax: (11) 5571-7106, e-mail: casadamão.dot@epm.br

Recebido em (*Received in*) 27/11/01. Aprovado para publicação em (*Approved in*) 21/10/02.

Copyright RBO2003

Com menor freqüência pode estar localizado próximo às articulações, podendo produzir manifestações que as envolvam[4]; quando ocorre esse comprometimento, ele passa a ser capaz de produzir sintomas particulares, sendo denominado por alguns autores como "osteoma osteóide intra-articular"[3,6,7]. Nesses casos, o tumor situa-se próximo à cápsula e/ou membrana sinovial, e não dentro da cavidade articular[6].

Essa forma representa apenas 3% da totalidade dos OO e acomete principalmente o quadril, o cotovelo e o joelho[3]. Em 40 casos levantados, o cotovelo estava envolvido em cerca de um terço[8,9].

As estruturas articulares podem ser afetadas com sinovite, capsulite e/ou tenossinovite[3]. Com freqüência, as primeiras hipóteses diagnósticas erroneamente formuladas são de afecções reumáticas, infecção, artrites ou condromatose sinovial[9].

DESCRIÇÃO DOS CASOS

Caso 1 – OBS, 19 anos de idade, sexo masculino, branco, apresentava queixa de dor em cotovelo esquerdo havia um ano e seis meses, com diminuição gradual da flexo-extensão, sem alterar a pronossupinação. Havia a piora noturna, porém não apresentava melhora significativa com o uso de salicilatos.

O paciente havia realizado inúmeros tratamentos clínicos com uso de analgésicos e antiinflamatórios, associados a sessões de fisioterapia, sem resultado.

As radiografias e a tomografia evidenciaram uma pequena área lítica com bordas escleróticas (figs. 1A e 1B), sendo formulada a hipótese de OO.



Fig. 1A – OBS (caso 1): radiografia ântero-posterior, pré-operatória, mostra a presença do nicho na região medial.

Fig. 1A *OBS (case 1): preoperative anteroposterior X-ray showing the presence of the* nidus *at the medial region.*

INTRODUCTION

Jaffe initially described osteoid osteoma in 1935[1]. It represents 10% of benign tumors[2], and the osteoblastic is the most frequently found lesion[3]. It is painful, probably due to the presence of nervous fibers in the tumor[4], showing nighttime worsening and relieved by the use of salicylates[3,4].

It is predominant in male, adolescent and young adults, between 10 and 20 years of age. Male gender is the most affected, in a 2:1 ratio[2,3,5,6].

The preferential site is the diaphysis of long bones, especially tibia and femur, totaling 57% of the cases[4].

Less frequently it may be located near the joint, producing clinical pictures resembling joint pathology[4]. Whenever this happens, some authors call it "intraarticular osteoid osteoma"[3,6,7]. In these cases, the tumor is near the capsule and/or the synovial membrane, but not within the joint space[6].

Such form represents only 3% of all OO cases and mainly happens to the hip, elbow and knee joints[3]. In 40 cases that were described, the elbow was involved in approximately one-third of them[8,9].

Joint structures may be affected with synovitis, capsulitis, and/or tenosynovitis[3]. The first diagnostic hypothesis often includes rheumatological disorders, infections, arthritis, or synovial chondromatosis[9].

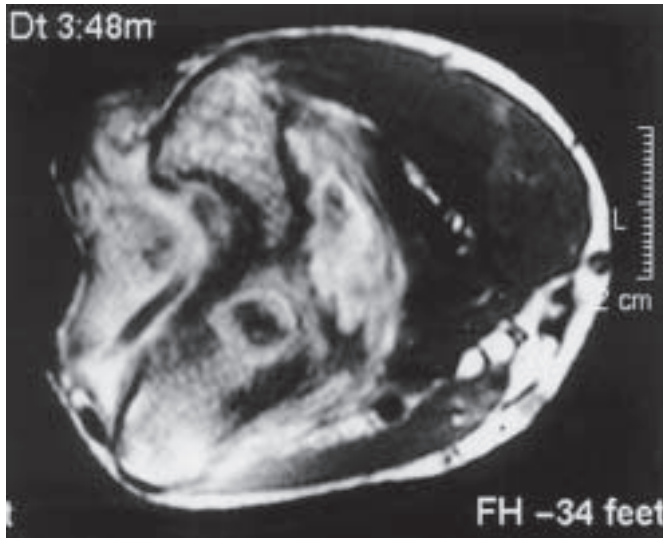

Fig. 1B – OBS (caso 1): corte tomográfico do cotovelo mostrando o nicho na região póstero-medial.

Fig. 1B *– OBS (case 1): CT of the elbow showing the* nidus *at the posteromedial region.*



Fig. 2A
FCAT (caso 2): ressonância mostrando o nicho.

***Fig. 2A** – FCAT (case 2): MRI showing the presence of* nidus.

O paciente foi submetido a tratamento cirúrgico com exérese marginal da lesão; nesta, o tumor e a sua pseudocápsula são excisados através da zona reativa. O material foi encaminhado para análise histológica, confirmando o diagnóstico.

No seguimento pós-operatório não houve recorrência das queixas álgicas. O arco de movimento apresentou melhora progressiva, porém manteve pequeno déficit, com a flexo-extensão variando entre 20º e 120º.

Caso 2 – FCAT, 13 anos de idade, sexo masculino, branco, apresentava queixa de dor em cotovelo esquerdo havia dois anos. Semelhante ao primeiro caso, a dor piorava à noite e não apresentava melhora com o uso de salicilatos. No início, a algia podia ser controlada com o uso de nimesulida; gradativamente, a medicação passou a não ter efeito satisfatório.

Eventualmente, o quadro era acompanhado por derrame articular; em uma das ocasiões foi realizada biópsia sinovial, cujo resultado mostrou reação inflamatória inespecífica, não auxiliando na elucidação do caso.

Durante o período de seguimento e investigação, foram solicitados exames laboratoriais, envolvendo provas reumatológicas, provas para diagnóstico infeccioso e para distúrbios orgânicos, estando todos os resultados dentro do limite da normalidade.

Rotineiramente, os exames radiográficos eram repetidos. Nove meses antes do diagnóstico, as alterações na ressonância nuclear magnética (fig. 2A) e na tomografia computadorizada passaram despercebidas. Quando se eviden-

CASE DESCRIPTIONS

***Case 1** – OBS, 19 years old, male gender, Caucasian, presented with a pain in the left elbow for the last one and a half year, with gradual reduction of flexion and extension, without changes in pronation and supination. There was a worsening at nighttime, but with no improvement on salicylate therapy.*

The patient had had several medical treatments with painkillers and NSAIDs and physical therapy, without clinical improvement.

The X-rays and CT scan showed a small lytic area surrounded by sclerotic borders (figures 1A and 1B), which brought up the hypothesis of OO.

The patient was submitted to surgical marginal excision of the lesion. In that alternative, the tumor and its pseudocapsule are excised through the reactive zone. The material was sent to pathology, confirming the diagnosis.

Postoperative follow-up did not show receding of pain. The range of motion improved progressively, with a small final deficit on flexion-extension, ranging from 20 to 120 degrees.

***Case 2** – FCAT, 13 years old, male gender, Caucasian. Presented with the complaint of elbow pain for the last two years. Similarly to the first case, the pain worsened at night and did not improve with salicylates. At first, it became better with nimesulide. Then, gradually, the drug lost its effectiveness.*

Eventually the clinical picture had concomitant joint effusion; in one of the occasions a synovial biopsy was performed, indicating an unspecific inflammatory reaction, and not contributing to case elucidation.

During follow-up and investigation, were obtained laboratorial profile, including rheumatological exams, infectious diseases, and organic disorders, all being within the normal range.

As a routine, radiographic exams were repeated. Nine months before the diagnosis, changes in MRI (figure 2A) and CT scan were unnoted. When the nidus came up in one of the X-rays, previous exams were reassessed, showing discrete local changes that retrospectively suggested the presence of the lesion.

Until the hypothesis of OO the patient had had seen twenty different specialists, including rheumatologists and orthopedic surgeons.

The therapy was surgical excision, being the same as case 1. Figures 2B and 2C show the aspect of excised frag-

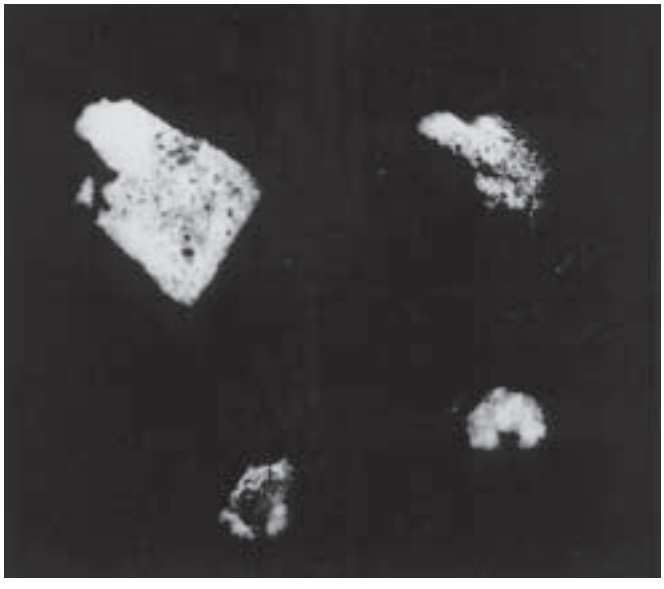

Fig. 2B – FCAT (caso 2): radiografia dos fragmentos ósseos retirados na cirurgia.

***Fig. 2B** – FCAT (case 2): X-rays of the bone fragments removed during the procedure.*



Fig. 2C – FCAT (caso 2): radiografia pós-operatória do cotovelo demonstrando a área da exérese (região póstero-medial).

***Fig. 2C** – FCAT (case 2): postoperative X-rays of the elbow showing the resection area (posteromedial region).*

ciou o nicho em uma das radiografias, os exames anteriores foram reavaliados, notando-se pequenas alterações locais que, ao ser analisadas retrospectivamente, sugeriam a presença da lesão.

Até o momento da formulação da hipótese de OO, o paciente havia-se consultado com 20 médicos especialistas, envolvendo reumatologistas e ortopedistas.

O tratamento foi cirúrgico, nos mesmos moldes do caso 1. As figs. 2B e 2C ilustram o aspecto dos fragmentos retirados e a radiografia no pós-operatório. O exame histológico confirmou o diagnóstico (figs. 3A e 3B).

No pós-operatório houve melhora dos sintomas, não havendo recorrência do quadro articular e com arco de movimento final sem déficits, variando de 0º a 150º.

DISCUSSÃO

O trabalho visa salientar a importância do OO no diagnóstico diferencial das monoartrites, em particular do cotovelo, que constitui uma das suas principais localizações.

As manifestações articulares do OO foram descritas inicialmente por Sherman, em 1947[10], sendo freqüentemente encontrado o edema local, a atrofia muscular e a diminuição da amplitude de movimento[11].

Observamos nos casos reportados um período evolutivo relativamente longo, um ano e meio e dois anos, sem que o

ments and postoperative X-ray. Histological exam confirmed the diagnosis (figures 3A and 3B).

Postoperatively, the symptoms improved, without recurrence of joint picture and with a final deficit-free joint motion, ranging from zero to 150 degrees.

DISCUSSION

This paper aims to highlight the importance of OO in the differential diagnosis of monoarthritis, particularly of the elbow, where it usually seats.

Sherman initially described joint features of OO in 1947[10], often including local swelling, muscle atrophy, and range of motion reduction[11].

We observed in the reported cases a relatively long evolution time span, one and a half and two years, without mentioning of OO. During this time interval, patients had their monoarthritis clinically treated with several therapies, without any improvement.

It is interesting to stress that several specialists assessed the patients before reaching the hypothesis of OO. This is

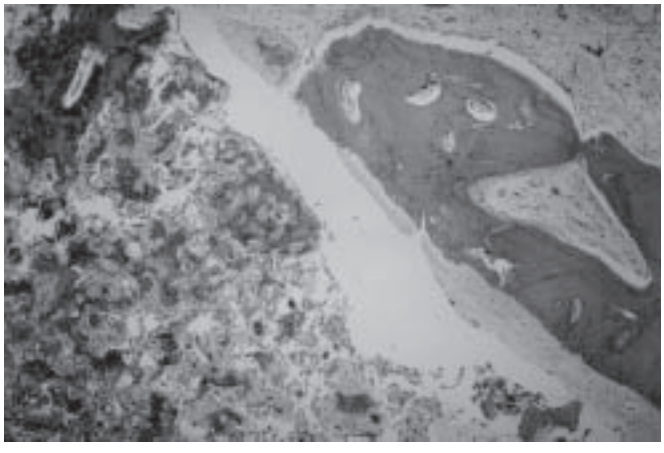

Fig. 3A – FCAT (case 2): exame histológico mostrando o nicho do osteoma osteóide e tecido ósseo adjacente, com espessamento de trabéculas (HE 40x).

***Fig. 3A** – FCAT (case 2): histological appearance on hematoxylin and eosin staining showing the* nidus *of osteoid osteoma surrounded by bone tissue with trabecular thickening (40x).*

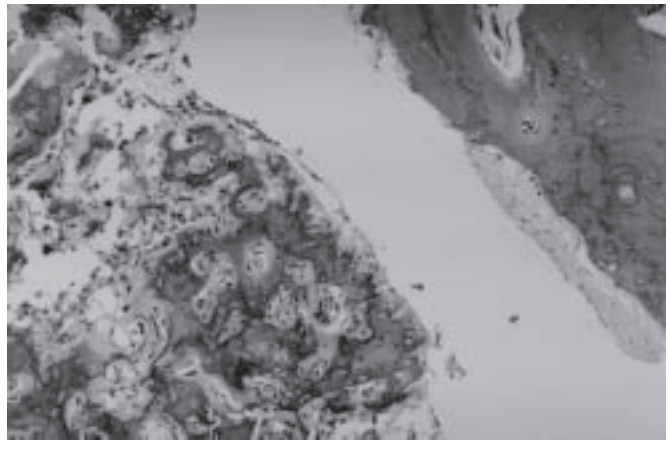

Fig. 3B – Detalhe da área do nicho, mostrando as trabéculas ósseas circundadas por osteoblastos (HE 100x).

***Fig. 3B** – Detail of the* nidus *area showing bone trabeculae surrounded by osteoblasts (100x).*

diagnóstico de OO fosse citado. Durante esse intervalo de tempo, os pacientes tiveram seu quadro de monoartrite tratado clinicamente de diversas formas, sem que houvesse melhora.

É interessante ressaltar que diversos especialistas chegaram a avaliar os pacientes antes da formulação da hipótese de OO. A literatura evidencia que, na grande maioria das vezes, essa dificuldade ocorre[3,6,7,8,12].

A demora diagnóstica deve-se a vários fatores: primeiro, o OO é relativamente infreqüente como causa de monoartrite, seus sintomas podem preceder os achados radiográficos; estes, por sua vez, podem ser inespecíficos, sem aparecimento do nicho clássico circundado por um halo esclerótico[3,6,12].

O período de evolução da doença é um importante fator prognóstico. Na presença de alterações radiológicas articulares, as perdas funcionais não são incomuns[3].

Recomenda-se a realização de radiografias com boa penetração para verificar a presença do nicho[2] e, quando necessário, a tomografia computadorizada como exame complementar[2,11,12].

Notamos que não ocorreu o alívio da dor com o uso de salicilatos nos dois pacientes. Marcove e Freiberger[13] descrevem quatro casos de OO no cotovelo; em dois, o ácido acetilsalicílico não proporcionou melhora.

No segundo caso realizou-se biópsia sinovial. Marques *et al*[3] salientam a investigação de OO quando da compro-

corroborated by the literature, which mentions the occurrence of this pitfall[3,6,7,8,12].

The diagnostic delay is due to several factors: OO is relatively infrequent as a cause of monoarthritis; its symptoms may precede radiographic findings that may be unspecific, without the characteristic nidus surrounded by a sclerotic halo[3,6,12].

The evolution period is an important prognostic factor. In the presence of joint radiographic changes, functional losses are not uncommon[3].

We recommend well-penetrated X-rays to check the presence of the nidus[2] and, whenever necessary, CT scan as a complementary assessment[2,11,12].

We observed that pain was not mitigated with salicylates in both patients. Marcove et al*[13] described four cases of OO in the elbow; in two of those, acetylsalicylic acid was not useful to grant symptom improvement.*

In the second case we performed a synovial biopsy. Marques et al*[3] advocate the investigation of OO with the histological findings of an unspecific synovitis. Lafforgue* et al*[9] assessed the histochemistry and the immune reaction in a case of OO in the elbow, suggesting that local immune activity, through T-cells, mediate the synovitis.*

Medical treatment is one of the options for OO described in the literature, using NSAIDs for a long period, around three years; after this time interval, symptoms tend to wean off[14]. Nonetheless, due to the tendency of synovitis and progressive loss of joint range of motion, surgical excision

vação histológica de sinovite inespecífica. Lafforgue *et al*[9] avaliaram a histoquímica e a reação imunológica em um caso de OO em cotovelo, sugerindo que a atividade imunológica local, através de células T, mediasse a sinovite.

Uma das opções de tratamento para o OO descritas na literatura é o medicamentoso, com o uso de antiinflamatórios por longo tempo, cerca de três anos; após este período, os sintomas costumam regredir[14]. Porém, pela tendência à sinovite e à progressiva perda do arco de movimento, a exérese cirúrgica da lesão é recomendada no tratamento do OO do cotovelo[7,12]. Com a remoção do nicho previne-se a degeneração da superfície articular[7].

Nossos pacientes apresentaram melhora do quadro após a cirurgia, porém, o primeiro mantém certa limitação no arco de movimento, mas sem queixas para realizar as atividades diárias.

Concluímos que o OO no cotovelo é afecção rara, que apresenta dificuldades no diagnóstico, sendo imprescindíveis detalhada anamnese e exame físico, além de exames radiográficos com boa qualidade técnica, a fim de visualizar a lesão mais precocemente. Seu tratamento é cirúrgico e, quando realizado tardiamente, pode levar a limitações funcionais permanentes.

is recommended for the treatment of elbow OO[7,12]. The removal of the nidus avoids joint surface degeneration[7].

Our patients presented an improvement of the clinical features after surgery, but patient number one still keeps a certain limitation of the range of motion, although with no complaints to perform all normal daily activities.

We conclude that elbow OO is a rare pathology, showing diagnostic problems. It is of utmost importance a comprehensive history and physical examination, besides radiographic exams of good technical quality for the earliest visualization of the lesion. Its therapeutic approach is through surgery and, when it is performed later in the course, there may be permanent functional limitations.

REFERÊNCIAS / *REFERENCES*

1. Jaffe H.L.: Osteoid osteoma, a benign osteoblastic tumor composed of osteoid and atypical bone. Arch Surg 31: 709, 1935.
2. Swee R.G., McLeod R.A., Beabout J.W.: Osteoid osteoma: detection, diagnosis and localization. Radiology 130: 117-123, 1979.
3. Marques G.C., Filho G.L.M., Hamra A., et al: Osteoma osteóide como diagnóstico diferencial de monoartrite: descrição de três casos. Rev Bras Reumatol 31: 167- 172, 1991.
4. Garcia Fº, R.J.: Osteoma Osteóide em Tumores Ósseos: Uma Abordagem Ortopédica ao Estudo dos Tumores Ósseos. São Paulo, 15-17, 1996.
5. Atlas S., Garzesi M.S., Carrera E.: Osteoma osteóide: apresentação de dois casos. An Paul Med Cir 113: 29-34, 1986.
6. Kattapuram S.V., Kushner D.C., Phillips W.C., Rosenthal D.I.: Osteoid osteoma: an unusual cause of articular pain. Radiology 147: 383-386, 1983.
7. Corbett J., Wilde A.H., McCormarck L.J., Evarts C.M.: Intraarticular osteoid osteoma. Clin Orthop 98: 225-230, 1974.
8. Contreras A., Isasi C., Silveira J., et al: Intraarticular osteoid osteoma. J Rheumatol 27: 1560-1561, 2000.
9. Lafforgue P., Senbel E., Boucraut J., et al: Elbow synovitis related to an intraarticular osteiod osteoma of humerus, with immunologic and histochemical studies. J Rheumatol 19: 633-636, 1992.
10. Sherman M.S.: Osteoid osteoma: review of the literature and report of thirty cases. J Bone Joint Surg 29: 918-930, 1947.
11. Heybeli N., Babacan M.: Intraarticular osteoma osteoid of the distal humerus. J Shoulder Elbow Surg 6: 311-313, 1997.
12. Weber K.L., Morrey, B.F.: Osteoid osteoma of the elbow: a diagnostic challenge. J Bone Joint Surg [Am] 81: 1111-1119, 1999.
13. Marcove R.C., Freiberger R.H.: Osteoid osteoma of the elbow: a diagnostic problem. J Bone Joint Surg [Am] 48: 1185-1190, 1966.
14. Kneisl J.S., Simon M.A.: Medical management compared with operative treatment for osteoid-osteoma. J Bone Joint Surg [Am] 74:179-185, 1992.