SOCIEDADE BRASILEIRA DE ORTOPEDIA E TRAUMATOLOGIA

RBO REVISTA BRASILEIRA DE ORTOPEDIA

www.rbo.org.br



Artigo original

Técnica transtibial *versus* duas incisões na reconstrução do ligamento cruzado anterior: posicionamento dos túneis, isometricidade e avaliação funcional☆

Ricardo Hideki Yanasse, Alisson Amoroso Lima, Rodrigo Silveira Antoniassi, Danilo Abu Ezzedin, Marcos Henrique Ferreira Laraya e Roberto Ryuiti Mizobuchi*

Serviço de Ortopedia e Traumatologia, Faculdade de Medicina de Marília (Famema), Marília, SP, Brasil

INFORMAÇÕES SOBRE O ARTIGO

Histórico do artigo:
Recebido em 10 de fevereiro de 2015
Aceito em 24 de abril de 2015
On-line em 9 de outubro de 2015

Palavras-chave:
Joelho
Reconstrução do ligamento cruzado anterior
Radiografia

R E S U M O

Objetivo: Comparar as técnicas transtibial e de duas incisões na reconstrução do ligamento cruzado anterior (LCA) com banda única.
Métodos: Foi feito um estudo prospectivo e randomizado em bloco. Os pacientes foram submetidos a reconstrução do LCA por meio de duas técnicas: transtibial (grupo 1: 20 pacientes) ou de duas incisões (grupo 2: 20 pacientes). Foram avaliados o posicionamento radiográfico dos túneis, a inclinação do enxerto, a isometricidade do enxerto e os resultados funcionais (IKDC e Lysholm).
Resultados: O posicionamento do túnel femoral na radiografia em AP expresso em porcentagem em relação à borda medial do planalto tibial no grupo 1 foi em média de 54,6% e no grupo 2 foi de 60,8% ($p < 0,05$). O posicionamento do túnel femoral na radiografia em P expresso em porcentagem em relação à borda anterior da linha de Blumensaat no grupo 1 foi em média de 68,4% e no grupo 2 foi de 58% ($p < 0,05$). A inclinação do enxerto no grupo 1 foi em média de 19 graus e no grupo 2 foi de 27,2 graus ($p < 0,05$). A isometricidade do enxerto no grupo 1 foi em média de 0,96 mm e no grupo 2 foi de 1,33 mm ($p > 0,05$). O grupo 2 apresentou melhores resultados pela manobra de Pivot-Shift ($p < 0,05$).
Conclusão: A técnica de duas incisões permitiu um posicionamento do túnel femoral mais lateralizado e anteriorizado e que o enxerto ficasse mais inclinado e demonstrou clinicamente um melhor resultado pela manobra de Pivot-Shift. Não houve diferença na isometricidade e no resultado funcional final no curto tempo de seguimento avaliado.

© 2015 Sociedade Brasileira de Ortopedia e Traumatologia. Publicado por Elsevier Editora Ltda. Todos os direitos reservados.

☆ Trabalho desenvolvido no Serviço de Ortopedia e Traumatologia, Faculdade de Medicina de Marília (Famema), Marília, SP, Brasil.

* *Autor para correspondência.*
E-mail: ronibas@hotmail.com (R.S. Antoniassi).

http://dx.doi.org/10.1016/j.rbo.2015.04.027

0102-3616/© 2015 Sociedade Brasileira de Ortopedia e Traumatologia. Publicado por Elsevier Editora Ltda. Todos os direitos reservados.

Transtibial technique versus two incisions in anterior cruciate ligament reconstruction: tunnel positioning, isometricity and functional evaluation

Keywords:
Knee
Anterior cruciate ligament reconstruction
Radiography

ABSTRACT

Objective: To compare the transtibial and two-incision techniques for anterior cruciate ligament (ACL) reconstruction using a single band.

Methods: A prospective and randomized study was conducted in blocks. Patients underwent ACL reconstruction by means of two techniques: transtibial (group 1: 20 patients) or two incisions (group 2: 20 patients). The radiographic positioning of the tunnel, inclination of the graft, graft isometricity and functional results (IKDC and Lysholm) were evaluated.

Results: The positioning of the femoral tunnel on the anteroposterior radiograph, expressed as a mean percentage relative to the medial border of the tibial plateau, was 54.6% in group 1 and 60.8% in group 2 ($p < 0.05$). The positioning of the femoral tunnel on the lateral radiograph, expressed as a mean percentage relative to the anterior border of Blumensaat's line, was 68.4% in group 1 and 58% in group 2 ($p < 0.05$). The mean inclination of the graft was 19 degrees in group 1 and 27.2 degrees in group 2 ($p < 0.05$). The mean graft isometricity was 0.96 mm in group 1 and 1.33 mm in group 2 ($p > 0.05$). Group 2 had better results from the pivot-shift maneuver ($p < 0.05$).

Conclusion: The technique of two incisions allowed positioning of the femoral tunnel that was more lateralized and anteriorized, such that the graft was more inclined and there was a clinically better result from the pivot-shift maneuver. There was no difference in isometricity and no final functional result over the short follow-up time evaluated.

© 2015 Sociedade Brasileira de Ortopedia e Traumatologia. Published by Elsevier Editora Ltda. All rights reserved.

Introdução

Historicamente os parâmetros de posicionamento dos túneis na reconstrução do ligamento cruzado anterior (LCA) com banda única foram ajustados e modificados em busca de um resultado clínico ideal. O posicionamento isométrico no plano sagital foi a principal preocupação das reconstruções intrarticulares iniciais do LCA. Determinou-se que a zona de área isométrica no fêmur seria pequena comparada com a da tíbia, que permanece a mesma para um ponto localizado tanto na borda anterior como na borda posterior da inserção do LCA.[1-3] O posicionamento excêntrico na tíbia, ou seja, na porção mais anteromedial da inserção do LCA, assim como o posicionamento no centro da inserção do LCA, chegou a ser recomendado na reconstrução do LCA por alguns autores.[4,5] Howell et al.,[1] com a técnica transtibial, associaram o posicionamento no centro da inserção do LCA na tíbia com a ocorrência de *impingement* no teto do intercôndilo e, por essa razão, recomendou-se por muito tempo que o enxerto fosse posicionado na área de inserção posteromedial na tíbia e na área de inserção posterior no fêmur.[6-8]

A preocupação com a instabilidade rotacional residual nas reconstruções do LCA é mais atual. Loh et al. [9] demonstraram que o posicionamento femoral às 10 horas resiste mais efetivamente às cargas rotatórias quando comparado com o posicionamento às 11 horas. Pinczewski et al. [6] correlacionaram o posicionamento radiográfico dos túneis e a angulação do enxerto com os resultados clínicos e estabeleceram parâmetros radiográficos ideais para um melhor resultado em longo prazo. Demonstraram também uma relação entre a verticalização do enxerto e uma incidência aumentada de existência de deslocamento no Pivot-Shift e anormalidades radiográficas.[6]

Há controvérsias se a técnica transtibial permitiria um posicionamento mais horizontal do túnel femoral e muitos autores recomendam a técnica com duas incisões[10] ou a feitura do túnel femoral pelo portal medial. Apesar dos diversos estudos que correlacionam o posicionamento do túnel femoral com resultados clínicos e biomecânicos, não encontramos na literatura estudos que correlacionassem o posicionamento com a isometricidade obtida no intraoperatório.

O objetivo deste estudo é comparar o posicionamento radiográfico dos túneis, a inclinação do enxerto, a isometricidade do enxerto no intraoperatório e o resultado funcional final na reconstrução do LCA com banda única, pelas técnicas transtibial e de duas incisões.

Método

Foi feito um estudo prospectivo com randomização em bloco, com 40 pacientes que fizeram consecutivamente a reconstrução do LCA desde dezembro de 2009 até outubro de 2011. Todos os pacientes foram operados com técnica de banda única, com enxerto de tendões semitendíneo e grácil, fixação por meio de parafusos de interferência metálicos. O túnel femoral foi feito por meio de duas técnicas: técnica transtibial (grupo 1: 20 pacientes) ou de duas incisões (grupo 2: 20 pacientes).

Os pacientes do grupo 1 foram operados de dezembro de 2009 a dezembro de 2010 e os do grupo 2 de dezembro de 2010 a outubro de 2011.

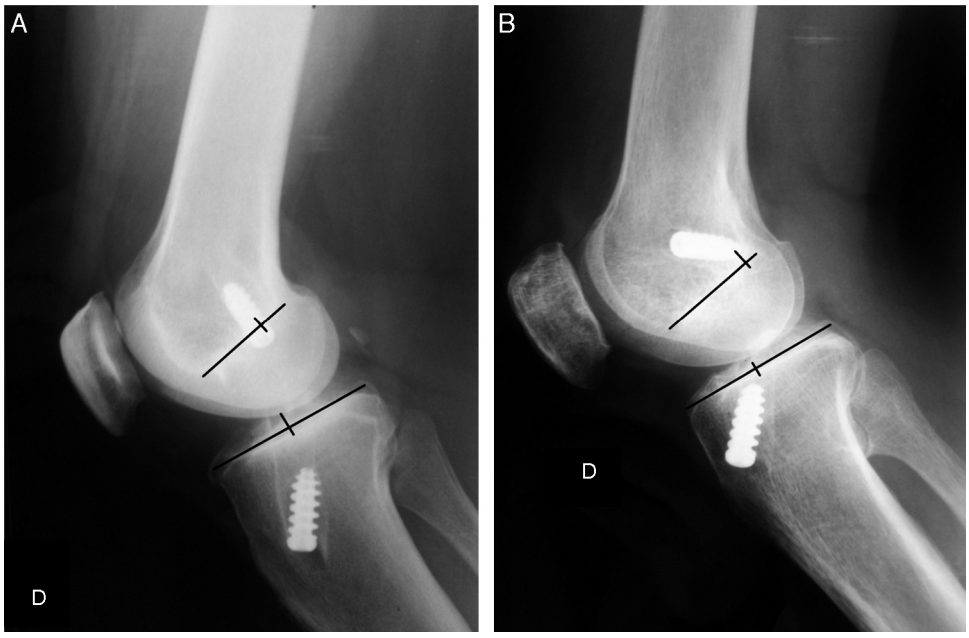

Figura 1 – A-B, ilustração da mensuração do túnel femoral e tibial na radiografia em perfil nas técnicas transtibial e de duas incisões respectivamente.

Foram considerados como critérios de inclusão: pacientes com ausência de outras lesões ligamentares associadas, sem alterações de alinhamento do eixo mecânico que necessitem de correção, faixa de 18 a 45 anos, ausência de intercorrências durante o pós-operatório, como artrofibrose e infecção profunda, sem histórico de cirurgias prévias no joelho, de acordo com termo de consentimento livre e esclarecido e com nível de atividade física classificada como Tegner ≥ 4 prévia à lesão.[11–13]

Admitiram-se como critérios de exclusão do estudo: paciente que referiu gravidez, abandonou ou pediu para ser excluído, não retornou para fazer radiografias adequadas e avaliação pelo IKDC, não seguiu reabilitação fisioterápica de acordo com o protocolo de reabilitação. Segundo esses critérios, oito pacientes foram excluídos, seis do grupo 1 e dois do grupo 2.

Todos os pacientes foram avaliados entre oito a 22 meses (média de 13) após a cirurgia. Foi solicitado a dois ortopedistas especialistas em joelho, que não tinham participado do procedimento cirúrgico, para avaliarem os pacientes de modo a não reconhecerem as incisões feitas, por meio de cobertura da ferida operatória com atadura de crepe durante o exame.

Os testes estatísticos foram feitos no nível de significância de 5% ($p < 0,05$).

O trabalho foi aprovado pelo comitê de ética de nossa instituição sob o número 1440/11.

Avaliação radiográfica

A mensuração radiográfica foi feita com radiografias não identificadas, foram avaliadas independentemente por dois autores/pesquisadores treinados, as mensurações foram confrontadas e no caso de discordância um terceiro pesquisador treinado era consultado, para que houvesse confiabilidade nas análises radiográficas.

As radiografias foram solicitadas entre seis meses e dois anos de pós-operatório. As seguintes incidências radiográficas foram feitas e usadas para a avaliação: anteroposterior (AP), perfil (P) e incidência de túnel com flexão em 30°. O posicionamento do centro do túnel femoral na radiografia lateral foi feito por mensuração do comprimento da linha de Blumensaat, foram identificadas as bordas anterior e posterior do túnel e foi determinado o centro do túnel femoral. Em seguida a posição do centro do túnel foi expressa em porcentagem do comprimento da linha de Blumensaat a partir do limite anterior dessa (fig. 1A e B).[14,15]

O posicionamento do túnel femoral foi avaliado na radiografia em incidência de túnel, como porcentagem da largura do planalto tibial a partir da margem medial, como descrito por Khalfayan et al.[16] (fig. 2A e B).

O posicionamento do túnel tibial foi mesurado na radiografia lateral e determinaram-se o comprimento do planalto tibial e as bordas anterior e posterior do túnel relativas ao planalto tibial. O centro do túnel tibial foi expresso em porcentagem do comprimento do planalto tibial (fig. 1A e B).[17] Na radiografia em AP foi mensurado o comprimento total do planalto tibial e foram determinadas as bordas medial e lateral do túnel. A posição do centro do túnel tibial foi expressa em porcentagem relativa ao comprimento total do planalto tibial (fig. 2A e B).

A inclinação do enxerto foi mensurada de acordo com o método usado por Pinczewski na radiografia AP em incidência de túnel com 30 graus de flexão.[6] O ângulo formado pela linha que conecta a parede medial do túnel femoral à parede medial do túnel tibial com a linha do platô tibial define a inclinação do enxerto (fig. 3A e B).

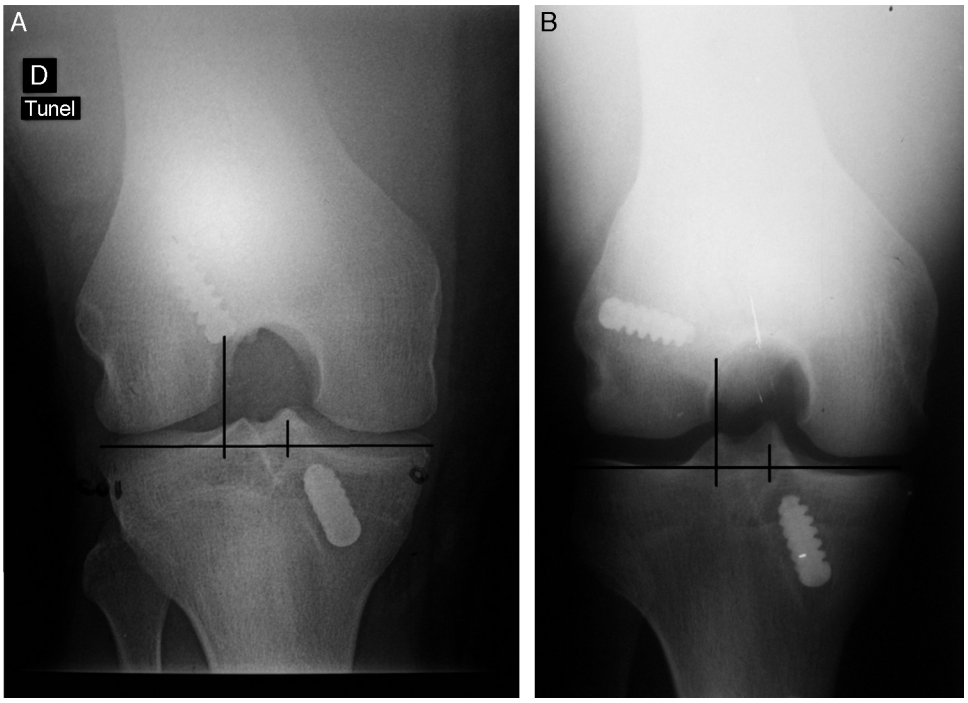

Figura 2 – A-B, mensuração do posicionamento dos túneis tibial e femoral nas técnicas trantibial e de duas incisões respectivamente.

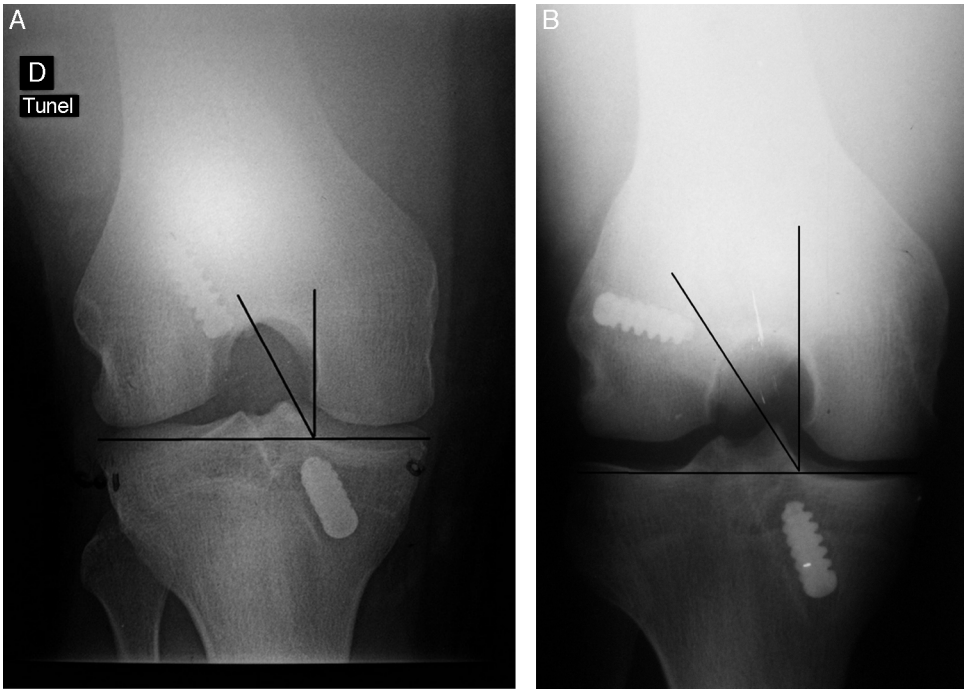

Figura 3 – A-B, mensuração da inclinação do enxerto pelo método de Pinczewski na técnica transtibial e de duas incisões respectivamente.

Técnica cirúrgica

A reconstrução pela técnica transtibial foi feita por meio de pequena incisão na região da inserção dos tendões flexores (semitendíneo e grácil) com retirada desses e preparo do enxerto quádruplo. Em seguida fizemos o túnel tibial com auxílio de guia (fig. 4A). A entrada do túnel foi adjacente ao ligamento colateral medial. Logo após posicionamos o guia femoral transtibial (fig. 4B) e buscamos o ponto mais anatômico para a feitura do túnel femoral. Após a confecção dos túneis foi passado o enxerto por meio deles de maneira

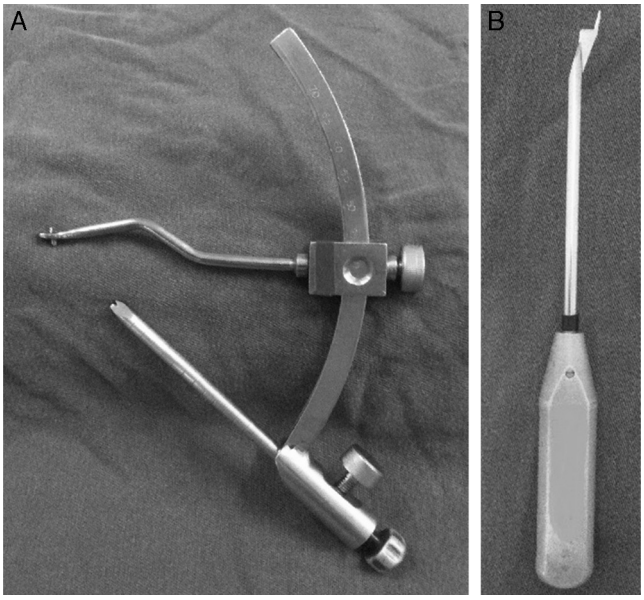

Figura 4 – A-B, imagens dos guias tibial e femoral para técnica transtibial.

retrógada e fixado primeiramente no fêmur com um parafuso de interferência por meio de pequena via lateral e então fixado na tíbia com o joelho em posição de 30 graus de flexão, discreto estresse em valgo e discreta rotação externa da tíbia com outro parafuso de interferência. Posteriormente fizemos os testes ligamentares (Lachman e gaveta anterior) para verificação da estabilidade.

A reconstrução pela técnica de duas incisões (Chambat) foi feita da mesma maneira que a técnica anterior com diferença apenas na confecção do túnel femoral, que foi feito por meio do guia (Chambat) de fora para dentro (fig. 5).[10,18]

Mensuração da isometricidade do enxerto no intraoperatório

Após a fixação femoral do enxerto foi feita flexo-extensão repetida do joelho para acomodação desse e então fizemos a mensuração da isometricidade por meio de manobra intraoperatória que traciona o polo distal do enxerto, parte de flexão máxima, na qual era feita uma marca no enxerto no nível da borda anterior do túnel tibial com azul de metileno. A marca era de pequena espessura, até extensão completa, na qual era feita nova marca. Com o auxílio de uma régua mensuramos se houve ou não movimento do enxerto. O procedimento foi feito o mais brevemente possível para evitar difusão do pigmento pelo tecido do enxerto, e assim, prezar pela maior precisão da marcação.



Figura 5 – Imagem do guia femoral usado na técnica de duas incisões.

Avaliação clínica/funcional

Foi feita com do uso de IKDC, Lysholm Knee Scale e escala de Tegner.[11,12,19-22]

A avaliação clínica funcional foi feita por dois ortopedistas especialistas em joelho de maneira independente. Os resultados foram confrontados e no caso de discordância um terceiro pesquisador treinado era consultado, para que houvesse confiabilidade nas analises clínicas.

Análise estatística

O teste U de Mann-Whitney foi usado para as comparações entre os grupos 1 e 2 em relação a idade, tempo decorrido entre a lesão e a cirurgia, posicionamento dos túneis, espessura do enxerto, inclinação do enxerto no plano coronal e isometricidade, IKDC, manobras de Lachman e Pivot-Shift, Lysholm e Tegner.

A relação entre as variáveis foi analisada com o coeficiente de correlação de Spearman.

As análises estatísticas foram feitas com o *software* Statistica versão 8.0.

O nível de significância foi estabelecido em 5% ($p < 0,05$).

Resultados

Não houve diferença entre os dois grupos com relação a idade ($p = 0,8$), tempo decorrido entre a lesão e a cirurgia ($p = 0,78$), nível de atividade (Tegner) antes da lesão ($p = 0,62$) e escore de Lysholm antes da cirurgia ($p = 0,61$).

Um paciente do grupo 2 apresentou rotura do enxerto e foi excluído das análises de resultados funcionais (IKDC, exame Pivot-Shift e Lachman, Lysholm e Tegner pós-operatório) e oito pacientes (seis do grupo 1 e dois do grupo 2) não retornaram para avaliações clínicas e radiográficas.

Posicionamento do túnel femoral e túnel tibial nas radiografias em anteroposterior e perfil

O posicionamento do túnel femoral na radiografia em AP no grupo 1 foi em média de 54,6% (DP 4,1) e no grupo 2 foi em média de 60,8% (DP 4,5) ($p = 0,0004$) (tabela 1).

O posicionamento do túnel femoral na radiografia em P no grupo 1 foi em média de 68,4% (DP 10,9) e no grupo 2 foi em média de 58% (DP 9,9) ($p = 0,005$) (tabela 1).

Tabela 1 – Valores médios do posicionamento dos túneis expresso em porcentagem e o desvio padrão (DP) nos grupos 1 e 2

	Média (DP)		Valor-p
	Grupo 1 - Transtibial	Grupo 2 - Duas incisões	(Mann-Whitney)
Túnel femoral AP (%)	54,6 (4,1)	60,8 (4,5)	0,0004
Túnel femoral P (%)	68,4 (10,9)	58,0 (9,9)	0,005
Túnel tibial AP (%)	45,4 (6,4)	45,2 (4,9)	0,11
Túnel tibial P (%)	43,5 (9,3)	38,1 (9,8)	0,12

AP, mensuração feita na radiografia de incidência anteroposterior; P, mensuração feita na radiografia de incidência de perfil.

Tabela 2 – Valores médios e desvio padrão (DP) de inclinação do enxerto e isometricidade nos grupos 1 e 2

	Média (DP)		Valor-p
	Grupo 1 - Transtibial	Grupo 2 - Duas incisões	(Mann-Whitney)
Inclinação enxerto (graus)	19,0 (3,7)	27,2 (5,7)	0,0005
Isometricidade (mm)	0,96 (0,8)	1,33 (1,6)	0,69

Em relação ao túnel tibial não houve diferença entre os dois grupos.

Inclinação do enxerto

No grupo 1 foi em média de 19 graus (DP 3,7) e no grupo 2 foi em média de 27,2 graus (DP 5,7) (p = 0,0005) (tabela 2).

Isometricidade do enxerto

Não houve diferença entre os dois grupos (tabela 2).

Resultados funcionais - IKDC e Lysholm

Não houve entre os dois grupos com relação a IKDC (tabela 3), escore de Lysholm pós-operatório e escala de Tegner (tabela 4).

Análise das manobras de Lachman e Pivot-Shift

Não houve diferença entre os dois grupos pela manobra de Lachman (p = 0,87).

O grupo 2 apresentou melhores resultados pela manobra de Pivot-Shift em relação ao grupo 1 (p = 0,04) (tabela 5).

Correlação do posicionamento dos túneis com os resultados funcionais

Em ambos os grupos, os parâmetros individuais de posicionamento dos túneis (túnel femoral AP, túnel femoral P, túnel tibial AP, túnel tibial P) não se correlacionaram (p > 0,05) com os resultados funcionais (IKDC, manobras de Pivot-Shift e Lachman, Lysholm e Tegner).

Tabela 3 – Resultado do International Knee Documentation Comittee (IKDC) nos grupos 1 e 2

	Gupo 1 - Transtibial Número de pacientes (%)	Grupo 2 - Duas incisões Número de pacientes (%)	Valor–p (U-Mann-Whitney)
IKDC subjetivo			
A	12 (85,7%)	11 (64,7%)	0,16
B	2 (14,3%)	4 (23,5%)	
C	0 (0,0%)	2 (11,8%)	
A	10 (71,4%)	6 (35,3%)	0,09
B	3 (21,4%)	11 (64,7%)	
C	1 (7,2%%)	0 (0,0%)	
IKDC exame ligamentar			
A	2 (14,3%)	6 (35,3%)	0,19
B	12 (85,7%)	11 (64,7%)	
C	0 (0,0%)	0 (0%)	
IKDC final			
A	2 (14,3%)	3 (17,6%)	0,96
B	11 (78,6%)	12 (70,6%)	
C	1 (7,1%)	2 (11,8%)	

Obs: Em nenhum dos grupos houve graduação “D”.

Tabela 4 – Média e desvio padrão (DP) pós-operatória do escore de Lysholm e da escala de Tegner nos grupos 1 e 2

	Gupo 1 - Transtibial média (DP)	Grupo 2 - Duas incisões média (DP)	Valor-p (U-Mann-Whitney)
Escore de Lysholm pós-operatório	96,6 (4,5)	94,6 (4)	0,09
Tegner pós-operatório	5,9 (1,4)	5,2 (1,9)	0,32

Tabela 5 – Resultados comparativos das manobras de Lachman e Pivot-Shift nos grupos 1 e 2

	Gupo 1 -Transtibial Número de pacientes (%)	Grupo 2 - Duas incisões Número de pacientes (%)	Valor-p (U-Mann-Whitney)
Lachman			
0-2 mm	7 (50%)	8 (47,1%)	0,87
3-5 mm	7 (50%)	9 (52,9%)	
6-10 mm	0 (0,0%)	0 (0%)	
Pivot Shift			
negativo	4 (28,6%)	11 (64,7%)	0,04
+ glide	10 (71,4%)	6 (35,3%)	
++ clunk	0 (0%)	0 (0%)	

Correlação da inclinação do enxerto no plano coronal com os resultados funcionais

No grupo 1 a maior inclinação do enxerto tem correlação significativa com o escore de Lysholm (r = 0,62, p = 0,02).

No grupo 2 a maior inclinação do enxerto está associada a melhores resultados de IKDC e tem correlações significativas com o IKDC teste funcional (r = 0,56, p = 0,02).

Na análise dos dois grupos em conjunto, a inclinação do enxerto tem correlação significativa com a manobra de Pivot-Shift (r = 0,38, p = 0,04).

Correlação da isometricidade com o posicionamento dos tuneis, a inclinação e os resultados funcionais

No grupo 1 a maior isometricidade do enxerto está associada a melhores resultados de IKDC e tem correlações significativas com a manobra de Pivot-Shift (r = 0,59, p = 0,03), o teste funcional (Hop Test) (r = 0,64, p = 0,01) e o IKDC final (r = 0,67, p = 0,009).

No grupo 2 a maior isometricidade do enxerto tem correlação significativa apenas com o IKDC subjetivo (r = 0,58, p = 0,01).

Na análise dos dois grupos em conjunto, a maior isometricidade tem correlação significativa com o IKDC subjetivo (r = 0,53, p = 0,02) e o teste funcional (r = 0,36, p = 0,04).

Não houve correlação da isometricidade com a inclinação do enxerto (p > 0,05).

Nos grupos 1 e 2 e na análise dos dois grupos em conjunto, a isometricidade do enxerto não se correlacionou com o posicionamento dos túneis (p > 0,05).

Nos grupos 1 e 2 e na análise dos dois grupos em conjunto, nos pacientes com isometricidade ideal (< 2 mm) o posicionamento dos túneis não foi estatisticamente diferente do restante dos pacientes (p > 0,05).

Discussão

A reconstrução do LCA pela técnica de duas incisões surgiu anteriormente à técnica transtibial, que passou a ser mais usada pela conveniência de se fazer uma única incisão durante o procedimento artroscópico.[18] Atualmente a técnica de duas incisões voltou a ser praticada pela possibilidade de um posicionamento do túnel femoral independentemente da angulação do túnel tibial, com o objetivo de posicionar o enxerto anatomicamente (no centro da inserção proximal do LCA).[10] Há controvérsias se é possível posicionar o túnel femoral de maneira anatômica na técnica transtibial, uma vez que no posicionamento anatômico do túnel o enxerto fica inclinado (mais horizontalizado), o que dificulta sua confecção por essa técnica.[9]

No presente estudo demos preferência à técnica transtibial para feitura do túnel femoral devido à sua localização anatômica. Posicionamos o guia tibial mais medialmente para que a entrada do túnel ficasse mais próxima do ligamento colateral medial.[23] No entanto, observamos que o posicionamento do túnel femoral foi significativamente diferente entre as duas técnicas, provavelmente devido às dificuldades descritas acima. Na técnica de duas incisões o túnel femoral nas radiografias em AP ficou mais lateralizado, no perfil mais anteriorizado e na incidência de túnel mais inclinado. Acreditamos que esse posicionamento seja realmente mais anatômico.

Os resultados funcionais não demonstraram diferença entre as duas técnicas, porém na avaliação isolada do teste Pivot-Shift a técnica de duas incisões apresentou resultados significativamente melhores, possivelmente por reproduzir melhor a anatomia do LCA. O melhor controle rotacional na técnica de duas incisões ocorreu sem prejuízo do controle da estabilidade anteroposterior, o que confirma o relatado na literatura.[24] Pelo conhecimento dos autores, até o presente momento apenas estudos biomecânicos[25,26] e retrospectivos[27] demonstraram a superioridade da reconstrução anatômica no controle rotacional e isso ainda não havia sido reportado num ensaio clínico randomizado.

Por muito tempo na técnica transtibial a isometricidade foi considerada fundamental na reconstrução do LCA e a obtenção de um ponto isométrico esteve relacionada a um posicionamento do túnel na área de inserção da banda posterolateral na tíbia e anteromedial no fêmur. Com a reconstrução anatômica, o posicionamento no centro da área de inserção passou a ser de maior importância. Quanto à isometricidade do enxerto, o presente estudo não observou diferenças estatísticas significativas entre as duas técnicas. Isso mostra concordância com estudos recentes, em que a distensão durante máxima extensão é semelhante em ambas as técnicas.[28-30]

Em ambos os grupos houve correlação da inclinação do enxerto com os resultados funcionais e quando analisados em conjunto, quanto maior a inclinação do enxerto melhor o resultado do Pivot-Shift. Isso confirma a hipótese de que o posicionamento anatômico e mais inclinado do enxerto leva a uma maior estabilidade rotacional.

Acreditamos que a falta de isometricidade do enxerto pode ocasionar um afrouxamento com os movimentos repetitivos de flexo-extensão. Observamos no grupo transtibial que os pacientes com menor isometricidade apresentaram piores resultados funcionais, até na manobra de Pivot-Shift. No grupo de duas incisões a menor isometricidade se correlaciona com o IKDC subjetivo apenas e pensamos que seja devido ao posicionamento anatômico do enxerto nessa técnica.

Existem limitações no estudo relacionadas à amostra pequena e ao pouco tempo de seguimento para avaliações clínicas. Não foram feitas avaliações pelo KT-1000.

Conclusão

A técnica de duas incisões permitiu um posicionamento do túnel femoral mais lateralizado e anteriorizado e que o enxerto ficasse mais inclinado e demonstrou clinicamente um melhor resultado pela manobra de Pivot-Shift. Não houve diferença na isometricidade e no resultado funcional final no curto tempo de seguimento avaliado.

Conflitos de interesse

Os autores declaram não haver conflitos de interesse.

Agradecimentos

A Carina da Costa Freitas (Instituto Nacional de Pesquisas Espaciais [Inpe]) pelas análises estatísticas.

REFERÊNCIAS

1. Howell SM, Clark JA, Farley TE. A rationale for predicting anterior cruciate graft impingement by the intercondylar roof. A magnetic resonance imaging study. Am J Sports Med. 1991;19(3):276–82.
2. Bradley J, FitzPatrick D, Daniel D, Shercliff T, O'Connor J. Orientation of the cruciate ligament in the sagittal plane. A method of predicting its length-change with flexion. J Bone Joint Surg Br. 1988;70(1):94–9.
3. Sidles JA, Larson RV, Garbini JL, Downey DJ, Matsen FA 3rd. Ligament length relationships in the moving knee. J Orthop Res. 1988;6(4):593–610.
4. Gillquist J, Odensten M. Arthroscopic reconstruction of the anterior cruciate ligament. Arthroscopy. 1988;4(1):5–9.
5. Good L, Odensten M, Gillquist J. Precision in reconstruction of the anterior cruciate ligament. A new positioning device compared with hand drilling. Acta Orthop Scand. 1987;58(6):658–61.
6. Pinczewski LA, Salmon LJ, Jackson WF, von Bormann RB, Haslam PG, Tashiro S. Radiological landmarks for placement of the tunnels in single-bundle reconstruction of the anterior cruciate ligament. J Bone Joint Surg Br. 2008;90(2):172–9.
7. Jackson DW, Gasser SI. Tibial tunnel placement in ACL reconstruction. Arthroscopy. 1994;10(2):124–31.
8. Morgan CD, Kalman VR, Grawl DM. Definitive landmarks for reproducible tibial tunnel placement in anterior cruciate ligament reconstruction. Arthroscopy. 1995;11(3): 275–88.
9. Loh JC, Fukuda Y, Tsuda E, Steadman RJ, Fu FH, Woo SL. Knee stability and graft function following anterior cruciate ligament reconstruction: Comparison between 11 o'clock and 10 o'clock femoral tunnel placement. 2002 Richard O'Connor Award paper. Arthroscopy. 2003;19(3):297–304.
10. Garofalo R, Mouhsine E, Chambat P, Siegrist O. Anatomic anterior cruciate ligament reconstruction: the two-incision technique. Knee Surg Sports Traumatol Arthrosc. 2006;14(6):510–6.
11. Tegner Y, Lysholm J. Rating systems in the evaluation of knee ligament injuries. Clin Orthop Relat Res. 1985;(198):43–9.
12. Marx RG, Jones EC, Allen AA, Altchek DW, O'Brien SJ, Rodeo SA, et al. Reliability, validity, and responsiveness of four knee outcome scales for athletic patients. J Bone Joint Surg Am. 2001;83(10):1459–69.
13. Lee DY, Karim SA, Chang HC. Return to sports after anterior cruciate ligament reconstruction - a review of patients with minimum 5-year follow-up. Ann Acad Med Singapore. 2008;37(4):273–6.
14. Bernard M, Hertel P, Hornung H, Cierpinski T. Femoral insertion of the ACL. Radiographic quadrant method. Am J Knee Surg. 1997;10(1):14–21.
15. Zantop T, Wellmann M, Fu FH, Petersen W. Tunnel positioning of anteromedial and posterolateral bundles in anatomic anterior cruciate ligament reconstruction: anatomic and radiographic findings. Am J Sports Med. 2008;36(1): 65–72.
16. Khalfayan EE, Sharkey PF, Alexander AH, Bruckner JD, Bynum EB. The relationship between tunnel placement and clinical results after anterior cruciate ligament reconstruction. Am J Sports Med. 1996;24(3):335–41.
17. Stäubli HU, Rauschning W. Tibial attachment area of the anterior cruciate ligament in the extended knee position. Anatomy and cryosections in vitro complemented by magnetic resonance arthrography in vivo. Knee Surg Sports Traumatol Arthrosc. 1994;2(3):138–46.
18. Harner CD, Marks PH, Fu FH, Irrgang JJ, Silby MB, Mengato R. Anterior cruciate ligament reconstruction: endoscopy versus two-incision technique. Arthroscopy. 1994;10(5):502–12.
19. Irrgang JJ, Ho H, Harner CD, Fu FH. Use of the International Knee Documentation Committee guidelines to assess outcome following anterior cruciate ligament reconstruction. Knee Surg Sports Traumatol Arthrosc. 1998;6(2):107–14.
20. Hefti F, Müller W, Jakob RP, Stäubli HU. Evaluation of knee ligament injuries with the IKDC form. Knee Surg Sports Traumatol Arthrosc. 1993;1(3-4):226–34.
21. Kocher MS, Steadman JR, Briggs K, Zurakowski D, Sterett WI, Hawkins RJ. Determinants of patient satisfaction with outcome after anterior cruciate ligament reconstruction. J Bone Joint Surg Am. 2002;84(9):1560–72.
22. Peccin MS, Ciconelli R, Cohen M. Questionário específico para sintomas do joelho Lysholm Knee Scoring Scale: tradução e validação para a língua portuguesa. Acta Ortop Bras. 2006;14(5):268–72.
23. Rue JP, Ghodadra N, Bach BR Jr. Femoral tunnel placement in single-bundle anterior cruciate ligament reconstruction: a cadaveric study relating transtibial lateralized femoral tunnel position to the anteromedial and posterolateral bundle femoral origins of the anterior cruciate ligament. Am J Sports Med. 2008;36(1):73–9.
24. Harner CD, Poehling GG. Double bundle or double trouble? Arthroscopy. 2004;20(10):1013–4.
25. Scopp JM, Jasper LE, Belkoff SM, Moorman CT 3rd. The effect of obliqúe femoral tunnel placement on rotational constraint of the knee reconstructed using patellar tendon autografts. Arthroscopy. 2004;20(3):294–9.
26. Driscoll MD, Isabell GP Jr, Conditt MA, Ismaily SK, Jupiter DC, Noble PC, et al. Comparison of 2 femoral tunnel locations in anatomic single-bundle anterior cruciate ligament reconstruction: a biomechanical study. Arthroscopy. 2012;28(10):1481–9.
27. Kim MK, Lee BC, Park JH. Anatomic single bundle anterior cruciate ligament reconstruction by the two anteromedial portal method: the comparison of transportal and transtibial techniques. Knee Surg Relat Res. 2011;23(4):213–9.
28. Lee JS, Kim TH, Kang SY, Lee SH, Jung YB, Koo S, et al. How isometric are the anatomic femoral tunnel and the anterior tibial tunnel for anterior cruciate ligament reconstruction? Arthroscopy. 2012;28(10):1504–12.
29. Yonetani Y, Toritsuka Y, Yamada Y, Iwahashi T, Yoshikawa H, Shino K. Graft length changes in the bi-socket anterior cruciate ligament reconstruction: comparison between isometric and anatomic femoral tunnel placement. Arthroscopy. 2005;21(11):1317–22.
30. Vieira RB, Tavares LAP, Lasmar RCP, Cunha FA, Lisboa LAM. Análise radiológica do posicionamento do túnel femoral com as técnicas de reconstrução isométrica ou de reconstrução anatômica do LCA. Rev Bras Ortop. 2014;49(2):160–6.