Aspectos morfológicos do processo de consolidação de fratura em ratos diabéticos*

*Morphological aspects of the fracture healing process in diabetic rats**

EDUARDO DE O.C. PADULA[1], MANOEL LOYOLA ANDRADE[2], VINCENZO GIORDANO[1], MARIA VERÔNICA RAMALHO[3]

RESUMO

O objetivo dos autores com este trabalho foi avaliar as alterações morfológicas das fases do processo de consolidação óssea (uma, duas, quatro e seis semanas). Foram utilizados ratos da linhagem Wistar (*Rattus norvegicus albinus*). Os animais foram divididos em grupo Controle (GC) e grupo Diabético (GD). O *diabetes mellitus* foi induzido por injeção intraperitoneal de estreptozotocina. As fraturas foram produzidas na tíbia, de forma fechada, após introdução de fio intramedular anterógrado. Histologicamente, foram observadas alterações quantitativa e qualitativa do calo no GD, em relação ao GC. Ao término de seis semanas, os animais do GC tiveram união óssea completa e os do GD, união óssea incompleta (com restos de cartilagem em meio de calo predominantemente ósseo). Radiograficamente, não foi observada diferença entre os grupos. Os autores concluem que o *diabetes mellitus* agudo retarda, mas não impede, a consolidação de fraturas fechadas e fixadas na tíbia de ratos.

Unitermos – Consolidação de fratura; ratos Wistar; *diabetes mellitus*; estreptozotocina

ABSTRACT

This experiment aims to investigate the morphological aspects of fracture healing in diabetic rats (at one-, two-, four-, and six-week controls). Wistar rats (*Rattus norvegicus albinus*) were divided into Control and Diabetic groups. Diabetes was induced via intraperitoneal injection of streptozotocin. Closed tibial fractures were produced after antegrade intramedullary fixation. Histologically, quantitative and qualitative changes were observed in the Diabetic group. After six weeks, the Control group showed complete fracture healing, whereas the diabetic rats showed incomplete fracture healing. There was no radiographic difference between the groups. Under such controlled experimental situation, the authors conclude that bone healing in internally fixed closed tibial fractures of Wistar rats may be delayed by diabetes acute changes.

Key words – *Bone healing; Wistar rats; diabetes mellitus; streptozotocin*

* Trabalho realizado na Clínica de Traumato-Ortopedia (CTO), no Instituto de Pesquisas Biomédicas (IPB) e no Serviço de Patologia (SP) do Hospital Naval Marcílio Dias (HNMD), Rio de Janeiro, RJ.

1. Médico Ortopedista; Membro Titular da SBOT.
2. Médico Ortopedista da CTO – HNMD; Membro Titular da SBOT.
3. Médica e Chefe do SP – HNMD.

* *Study performed at the Clínica de Traumato-Ortopedia (CTO), Instituto de Pesquisas Biomédicas (IPB), and Serviço de Patologia (SP) from Hospital Naval Marcílio Dias (HNMD), Rio de Janeiro, RJ, Brazil.*

1. Orthopedic Surgeon; SBOT Full Member.
2. Orthopedic Surgeon from CTO – HNMD; SBOT Full Member.
3. Head of Service, Pathology Service – HNMD.

Endereço para correspondência (Correspondence to): Dr. Vincenzo Giordano, Rua Aristides Espínola, 11/301 – 22440-050 – Rio de Janeiro, RJ. Tel./fax: (21) 2294-9730, e-mail: giordanovincenzo@hotmail.com

Recebido em (*Received in*) 2/5/02 (encaminhado pela CET/SBOT). Aprovado para publicação em (*Approved in*) 28/11/02.
Copyright RBO2003

INTRODUÇÃO

Os exatos mecanismos implicados *in vivo* na gênese do tecido ósseo são controversos, envolvendo uma complexa interação de fatores reguladores locais e sistêmicos[1,2]. A ação desses mediadores promove um equilíbrio contínuo entre formação (osteoblastos) e reabsorção (osteoclastos) ósseas[3,4]. A produção de uma fratura representa quebra dessa relação, desencadeando uma série de eventos intra e extracelulares, que culminam com o reparo do tecido lesado. Inúmeros fatores podem alterar substancialmente o processo de osteogênese, resultando em retarde de consolidação e pseudartrose[5,6,7,8,9]. Nesse contexto, estudos realizados em animais com *diabetes mellitus* (DM) induzida têm demonstrado influência na morfologia do tecido esquelético, como atraso no reparo ósseo e redução do osso alveolar[10].

Em termos práticos, a caracterização dos mecanismos envolvidos na gênese da reparação óssea sob os efeitos do DM não parecem ter sido estudados adequadamente até o momento. O objetivo dos autores foi observar as alterações histomorfológicas do DM agudo durante o processo de consolidação de fraturas fechadas de tíbia de ratos, fixadas com fio intramedular de forma anterógrada.

MATERIAL E MÉTODOS

Amostra – Nesta pesquisa, realizada no Hospital Naval Marcílio Dias, foram utilizados 28 ratos da linhagem Wistar (*Rattus norvegicus albinus*), machos, esqueleticamente maduros, pesando em média 330g. Para fins de avaliação do processo de consolidação de fratura nas suas diferentes fases evolutivas, os animais foram divididos aleatoriamente em dois grupos: Controle (n = 12) e Diabético (n = 16). Os ratos foram mantidos em gaiolas apropriadas (com dois animais em cada uma), com água e ração padrão *ad libitum*, de acordo com as recomendações da Conferência Européia para pesquisa em cobaias[11].

Nos animais do grupo Diabético (GD), o DM foi induzido, após quatro horas de jejum, pela administração de estreptozotocina (STZ) (*Sigma*), diluída em tampão citrato 50mM com pH 4,5, em dose única de 45mg/kg de peso corporal aplicada intraperitonealmente[12]. Essa droga destrói as células beta do pâncreas, produzindo DM irreversível. Na segunda hora após a indução do DM, foi oferecido beber aos animais (dextrosol: uma colher de sopa diluída em um litro de água). Quatro horas após a administração de STZ, os ratos tiveram livre acesso à alimentação e à água,

INTRODUCTION

The exact mechanisms implied at in vivo *bone tissue genesis are controversial, involving complex local and systemic regulatory factor interactions[1,2]. The action of such mediators promotes a continuous balance between bone formation (osteoblasts) and bone resorption (osteoclasts)[3,4]. The production of a fracture disrupts that relation, conveying a series of intra- and extracellular events, culminating with the injured tissue repair. Several factors may substantially change the osteogenesis process, resulting in delayed healing and non-union[5,6,7,8,9]. Furthermore, studies in animals with induced diabetes mellitus (DM) have showed an influence in skeletal tissue morphology, such as delayed bone repair, and reduction of cancellous bone[10].*

It seems that the characterization of the mechanisms involved in the genesis of bone repair under the effects of DM have not been properly studied yet. The aim of the authors was to observe histomorphological changes of acute DM during fracture healing process of closed tibial fractures in rats, fixed with antegrade intramedullary nailing.

MATERIAL AND METHODS

Sampling – *This study, performed at the Hospital Naval Marcílio Dias, employed 28 male, skeletically mature Wistar rats (*Rattus norvegicus albinus*), weighting an average of 330 g. In order to assess the fracture healing process, the animals were randomly divided into two groups: control (n = 12) and diabetic (n = 16). Rats were kept in appropriate cages (with two animals each), and received regular water and food in accordance to the European Convention for the Protection of Vertebrate Animals used for Experimental and Other Scientific Purposes[11].*

In the Diabetic group (DG), DM was induced after four hours of fasting, through intraperitoneally administration of 50 mM citrate-buffered streptozocin (STZ) (Sigma) in a single-dose of 45 mg/kg of body weight[12]. The drug has the ability to destroy pancreatic beta cells, producing an irreversible DM. After two hours of DM induction, the animals received one teaspoon of dextrose diluted in one liter of water. Four hours after STZ administration, the rats were granted free access to food and water, thus avoiding the post-lytic hypoglycemia from pancreatic beta cell destruction, according to the methodology described by Breitembach[12]. The animals from the Control group (CG) received a corresponding volume of citrate buffer.

evitando assim hipoglicemia pela liberação de insulina pós-lise das células beta do pâncreas, segundo metodologia descrita por Breitembach *et al*[12]. Os animais do grupo Controle (GC) receberam volume correspondente de tampão de citrato.

Quarenta e oito horas após a administração de STZ, coletaram-se amostras de sangue no rabo dos animais para dosagem da glicemia de jejum. Utilizou-se o aparelho *MediSense*® (Abbott Laboratories Company, Reino Unido). Foram selecionados para o experimento os ratos com glicemia acima de 250mg/dl, sendo esta data considerada o primeiro dia de evolução do DM.

Ao final do sexto e do 15º dias de indução do DM, os animais foram pesados e suas glicemias de jejum novamente avaliadas. No 16º dia de pesquisa, todos os animais dos dois grupos estudados foram submetidos à cirurgia para fixação intramedular seguida de fratura de ambas as tíbias.

As cirurgias foram realizadas sob anestesia intramuscular com tiopental sódico 10g, na dosagem de 1,5mg/kg[13], e inalatória com éter sulfúrico sob máscara. Todos os animais receberam penicilina G procaína 0,6mg/kg por via intramuscular, de acordo com a metodologia descrita por Bonnarens e Einhorn[13]. Com o rato posicionado em decúbito dorsal, foi feito acesso longitudinal mediano à articulação do joelho, descolando o tecido subcutâneo, identificando a patela e o ligamento patelar. Incisou-se longitudinalmente esse ligamento, visualizando o platô tibial, onde foi aberto o canal medular com um fio de Kirschner de 1,5mm de diâmetro. Sob controle radiográfico, introduziu-se uma fresa de ponta romba com 1,5mm de diâmetro, para posterior colocação do fio intramedular (diâmetro aproximado de 0,8mm). Na região proximal da tíbia, foi deixada uma sobra do fio intramedular, de 4mm, dobrada em "J", sepultada no subcutâneo. A ferida operatória foi suturada com fio *Mononylon 3.0* em plano único. Ao término de cada procedimento cirúrgico, os animais foram radiografados nas incidências ântero-posterior (AP) e lateral (figura 1).

As fraturas foram produzidas através da técnica de "três pontos"[6,7,14,15], com o uso de dois modeladores de placa 4,5mm, sendo um posicionado no terço proximal da tíbia e outro em seu terço distal. A fratura foi alinhada sob controle radiográfico (figura 2).

O controle da glicemia de jejum foi feito semanalmente durante as seis semanas de experimento, com amostras de sangue colhidas no rabo dos animais, utilizando-se o aparelho *MediSense*®. A glicemia nos ratos do GD manteve-se sempre acima de 250mg/dl.

Forty-eight hours after STZ administration, blood samples were collected from the animals' tails for fasting glucose levels, measured by MediSense® *(Abbott Laboratories Company, United Kingdom) equipment. Rats with fasting glucose levels above 250 mg/dl were selected, and that day was considered the first day of DM evolution.*

At the sixth and fifteenth days of DM induction, all animals were weighted and again had their fasting glucose levels measured. At the sixteenth day of research, all animals from both groups were submitted to an intramedullary nailing procedure, followed by fractures of both tibiae.

The procedures were performed under intramuscular anesthesia with 10 g sodium thiopental, 1.5 mg/kg[13], plus inhalation of sulfuric ether under a mask. All animals received intramuscularly procaine G penicillin 0.6 mg/kg, in accordance to the methodology described by Bonnarens and Einhorn[13]. The rat was placed in the supine position and a knee median longitudinal approach was performed, with divulsion of subcutaneous tissue, and identification of the patella and the patellar ligament. This ligament was longitudinally cut, exposing the tibial plateau, where a 1.5 mm K-wire was employed to make an opening of the medullar canal. A 1.5 mm blunt reamer was introduced under radiographic control for posterior placement of an intramedullary wire about 0.8 mm in diameter. At the proximal tibial aspect the intramedullary wire end was twisted in a "J" shape and buried within the subcutaneous tissue. The wound was sutured with 3.0 nylon stitches, in one tissue plane. After each procedure, all animals were X-rayed AP and laterally (figure 1).

The fractures were produced by the so-called three-point technique[6,7,14,15] using two 4.5 mm plate-bending devices, placed at the proximal third and at the distal third of the tibia. The fracture was aligned under radiographic control (figure 2).

The glucose control was performed weekly during the six weeks of the experiment, with blood samples harvested from the animals tails', using the MediSense® *equipment. The glucose blood levels from the rats of the DM group were kept above 250 mg/dl at all times.*

Animals were slaughtered under the rules for laboratory and research animals' euthanasia[16,17]. After inhalation anesthesia with sulfuric ether, the rats had their blood subtracted through cardiac puncture. Three animals (six tibiae) from the CG and four animals (eight tibiae) from the DG were terminated at the end of the first week (phase I),

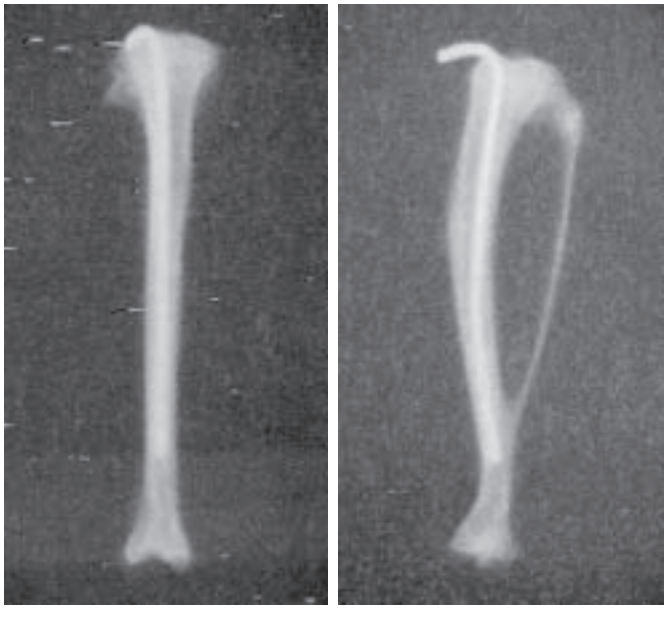

Fig. 1 – Controle radiográfico da passagem da haste intramedular (incidências AP e lateral)

Fig. 1 *– Radiographic control of nail insertion*

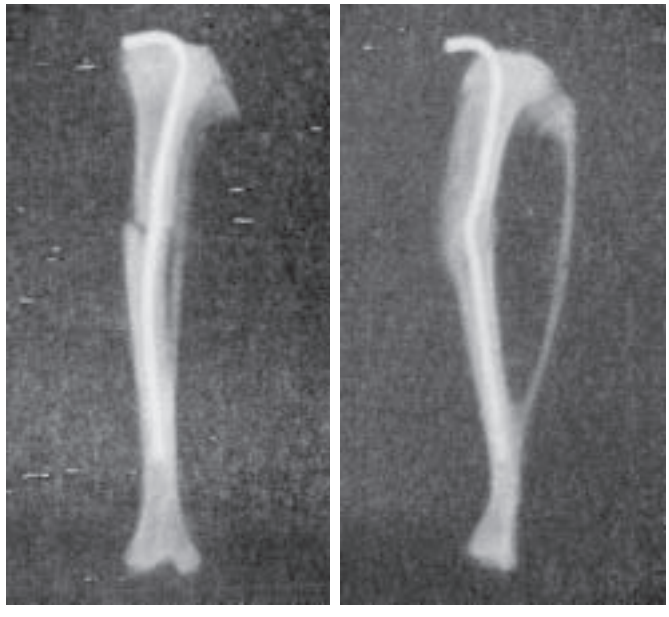

Fig. 2 – Confirmação da fratura após manobra de três pontos

Fig. 2 *– Radiographic control of fracture nailing*

Os ratos foram sacrificados segundo as normas recomendadas para eutanásia de animais usados em pesquisas de laboratório[16,17]. Após anestesia inalatória com éter sulfúrico, os ratos foram dessangrados por punção cardíaca. Três animais (seis tíbias) do GC e quatro animais (oito tíbias) do GD foram sacrificados na primeira (fase I), segunda (fase II), quarta (fase III) e sexta (fase IV) semanas após a produção das fraturas. Esses intervalos entre a produção das fraturas e o sacrifício dos animais seguiram modelo experimental proposto por Udupa e Prasad[6,15]. Esses autores identificaram quatro fases bem distintas no processo de consolidação de fratura em ratos, quais sejam: na primeira semana, fase fibroblástica; na segunda semana, fase colágena; da terceira à quarta semanas, fase osteogênica, e da quinta à sexta semanas, fase de remodelação.

Avaliação histológica – A avaliação histológica do calo ósseo foi feita após retirada das hastes metálicas intramedulares, removidas pela parte proximal do osso, e dissecção cuidadosa das tíbias, mantendo um invólucro muscular ao redor do foco de fratura.

As peças foram fixadas em formaldeído a 10% por período mínimo de 24 horas em geladeira, descalcificadas em ácido nítrico, processadas, desidratadas, diafanizadas, impregnadas e incluídas em parafina. Os blocos foram cortados em micrótomo *American Optical®* modelo 820 (Lei-

second week (phase II), fourth week (phase III), and sixth week (phase IV) after the production of fractures. Such intervals between the fracture production and the animal termination followed the experimental model of Udupa and Prasad[6,15]. Those authors identified four distinct phases in the healing process of rat fractures. They comprise the fibroblastic phase on the first week, the collagenous phase on the second week, the osteogenic phase from week three to four, and remodeling phase from weeks five to six.

Histological assessment *– The histological assessment of the bone callus was performed after the removal of intramedullary nails through the proximal bone end, and careful tibial dissection, leaving a muscle envelope around the fracture area.*

The samples were fixed in 10% formaldehyde, kept at least for 24 hours in a refrigerator, decalcified with nitric acid, processed, dehydrated, diaphanized, impregnated, and included in paraffin. Blocks of tissue were longitudinally cut in 5-7 µm thickness with a model-820 American Optical® *(*Leica Instruments GmbH, *Germany) microtome. The cuts were stained with hematoxylin and eosin (HE)[18]. The alkaline hematoxylin stains acid structures in blue, and the acid eosin stains the alkaline structures in pink (cytoplasmic proteins)[19,20].*

ca Instruments GmbH, Alemanha), em cortes longitudinais de 5 a 7µm de espessura. Os cortes foram corados por hematoxilina e eosina (HE)[18]. A hematoxilina, corante básico, cora as estruturas ácidas em azul (núcleo celular) e a eosina, corante ácido, cora estruturas básicas em rosa (proteínas citoplasmáticas)[19,20].

O calo foi estudado histologicamente por meio de microscopia de ótica para quantificação e medição da área celular de osteoblastos, osteoclastos, fibroblastos, células inflamatórias e do hematoma. Utilizou-se para tal microscópio triocular *Leitz Wetzlar®*, com objetivas de 16x, 25x, 40x e 100x.

A análise histológica do calo ósseo teve como parâmetro os estágios descritos por Allen *et al*[21]. Segundo esses autores, no grau 4 a união óssea é completa; no grau 3 a união óssea não está completa devido à presença de pequena quantidade de cartilagem no calo; no grau 2 há presença de uma ponte de cartilagem hialina bem formada, unindo os fragmentos principais (união cartilaginosa completa); no grau 1 a união cartilaginosa é incompleta, com retenção de elementos fibrosos na placa condral; e no grau 0 ocorre ausência ou atraso no reparo da fratura, caracterizado pela presença de cartilagem entre os fragmentos e restos de hematoma ou outro fluido (pseudartrose).

Avaliação radiográfica – Para o estudo radiológico do calo ósseo, foram radiografados os animais do GC e GD após o sacrifício nas quatro fases estudadas. Utilizou-se aparelho de raios X CGR, modelo *Triplunix®* 10, com 1.000mA (França) e filme *Fotomed®* 18cm x 24cm, com técnica de 1m de distância, KV 43, MAS 8, em chassi com *écran* rápido base azul. Após revelação padrão para radiografias, os filmes foram expostos em negatoscópio e fotografados com máquina digital *Mavica®* FD83 (Sony, Japão). As imagens adquiridas foram analisadas no programa *Paint Windows 98®* (Microsoft, EUA), através da quantificação da luminosidade do foco de fratura (2mm² da região anterior do foco da fratura). Utilizamos como padrão de menor luminosidade a área velada do próprio filme e, como máximo de luminosidade, a região do filme com a haste metálica (radiopacidade maior)[22]. Foi utilizada a soma dos índices dos tons azul, verde e vermelho, com escore máximo de 765 (branco absoluto) e mínimo de zero (cor negra). Como o trabalho avaliou a diferença na consolidação óssea nas quatro fases, foi calculada a diferença entre os percentuais de luminosidade e cor entre ratos diabéticos e sadios da mesma fase. No cálculo foi utilizada a seguinte fórmula:

The callus was histologically assessed through optic microscopy for quantifying and measurement of osteoblasts, osteoclasts, fibroblasts, inflammatory cells, and hematoma cell area. For such purpose, a triocular 16x, 25x, 40x, and 100x Leitz Wetzlar*® microscope was employed.*

The histological assessment of the bone callus obeyed the stages described by Allen et al[21]. According to those authors, at grade 4 the bone union is complete, at grade 3 the bone union is not complete yet due to the presence of a small amount of cartilage in the callus, at grade 2 there is a well-formed hyaline cartilage bridge connecting both ends (complete cartilage union), at grade 1 the cartilage union is incomplete with fibrous element retention in the chondral plate, and at grade 0 there is an absence or delay in fracture repair, characterized by the presence of cartilage among the fragments and remnants of hematoma or another fluid (pseudarthrosis).

***Radiographic assessment** – The callus radiographic assessment was performed on the animals of CG and DG after their termination in the four studied phases. The X-ray equipment was a 1000 mA* Triplunix*® 10 (France), with 18 cm x 24 cm* Fotomed*® film using a distance of one meter, KV 43, MAS 8 with a fast, blue-base frame. After standard X-ray processing, films were exposed on negatoscope and photographed with a* Sony Mavica*® FD83 (Japan) digital camera. The images were evaluated in* MicroSoft Windows Paint 98*® program (USA) through measurement of fracture site brightness (2 mm² from the anterior region of fracture site). We employed as a standard for the lowest brightness the dark area of the film and, as the highest brightness, the region of the film with the metal nail (highest radiopacity)[22]. The highest sum of blue, green, and red indexes scored 765 (absolute white), and the lowest scored zero (black color). The percentage difference in brightness and color among diabetic and healthy rats was calculated, as the paper assessed the difference in bone healing at the four phases. The calculation involved the following formula:*

$$100 \times \frac{\text{Value found} - (\text{Maximum value} - \text{Minimum value})}{\text{Maximum value} - \text{Minimum value}}$$

RESULTS

***Histological assessment** – Figure 3 shows the findings of grade 3 in the animals of DG and grade 4 in the animals of CG from Allen et al[21] classification.*

$$100 \times \frac{\text{Valor achado} - (\text{Valor máximo} - \text{Valor mínimo})}{\text{Valor máximo} - \text{Valor mínimo}}$$

RESULTADOS

Avaliação histológica – Utilizando os achados histológicos, aplicamos a classificação de Allen *et al*[21], obtendo o seguinte resultado após seis semanas de fratura: grau 3 nos animais do GD e grau 4 nos do GC (figura 3).

1) Quantificação da área do hematoma: foi encontrado hematoma ocupando metade da área do calo na fase I do GD, sendo parcialmente absorvido na fase II e desaparecendo na fase III. No GC não foi encontrado hematoma exuberante em nenhuma fase estudada.

2) Quantificação da área do tecido inflamatório: foi observada presença de pequena quantidade de tecido inflamatório somente na fase I dos animais do GD. Nos ratos do

1) Considering the amount of hematoma area, a hematoma occupying half of callus area was found on phase I of the DG, partially absorbed on phase II and disappearing on phase III. In the CG there was no exuberant hematoma in any studied phase.

2) Considering the area of inflammatory tissue, it was observed the presence of a small amount of inflammatory tissue only on phase I of DG animals. In the CG rats, there was an intense inflammatory reaction on phase I (with an inflammatory cellularity approximately twice as much as in the DG), increasingly on phase II, returning to the same value of phase I on phase III, and vanishing on phase IV.

3) Considering the area of fibrous tissue, the presence of fibrous tissue was observed in all phases of DG, corresponding to about one-fourth of the callus area on phase I, one-third on phase II, one-sixth on phase III, and a small amount on phase IV. In the CG there was fibrous tissue cor-

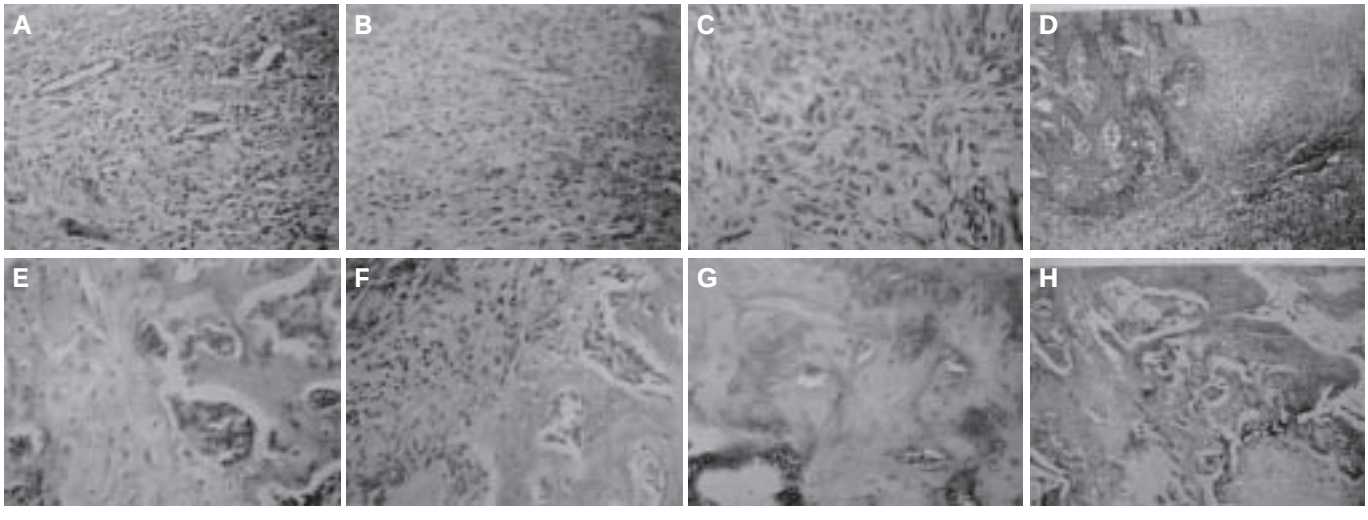

Fig. 3 – Fotomicrografias do calo com uma, duas, quatro e seis semanas de fratura; **A)** calo na fase I GC evidenciando tecido inflamatório e fibroso; **B)** calo na fase I do GD evidenciando maior quantidade de tecido fibroso, limítrofe ao hematoma; **C)** fase II GC evidenciando calo misto, com tecido fibroso e cartilaginoso; **D)** calo na fase II do GD predominantemente cartilaginoso, com restos de tecido fibroso; **E)** calo na fase III do GC evidenciando tecido cartilaginoso e ósseo imaturo, correspondendo ao grau III de Allen *et al*; **F)** fase III do GD evidenciando calo misto, com restos de tecido fibroso e matriz osteocartilaginosa (grau III de Allen *et al*); **G)** fase IV do GC mostrando fratura experimental consolidada, com presença de tecido ósseo maduro (grau IV de Allen *et al*); **H)** calo na fase IV do GD evidenciando tecido ósseo entremeado com restos de cartilagem, denotando grau III de Allen *et al* (figs. 3A a 3G – HE, x400; fig. 3H – HE, x100).

***Fig. 3** – Photomicrographs of the callus at one, two, four, and six weeks after the experimental fractures. **A)** CG one week after the fracture. Note inflammatory and fibrous tissues; **B)** DG one week after the fracture. Fibrous tissue is more abundant than in the other group. Note large area of hematoma; **C)** GC two weeks after the fracture with fibrocartilaginous callus; **D)** DG two weeks after the fracture. Callus is mainly cartilaginous with remnants of fibrous tissue; **E)** CG four weeks after the fracture, with cartilage and bone tissues. Note irregular bony trabeculae, denoting an immature callus (Allen et al grade III); **F)** DG four weeks after the fracture, with osteocartilaginous matrix with remnants of fibrous tissue (Allen et al grade III); **G)** CG six weeks after the fracture. The experimental fracture is completely healed. Note the total restoration of bone integrity, proving a successful remodeling (Allen et al grade IV); **H)** DG six weeks after the fracture. Fracture healing is incomplete according to Allen et al classification system (grade III). Note abundant newly formed bone matrix with remnants of cartilage (figures 3A to 3G – H&E, 400x; figure 3H – H&E, 100x).*

GC, ocorreu intensa reação inflamatória na fase I (com celularidade inflamatória aproximadamente duas vezes maior que no GD), aumentando na fase II, retornando ao mesmo valor da fase I na fase III e desaparecendo na fase IV.

3) Quantificação da área de tecido fibroso: foi observada a presença de tecido fibroso em todas as fases do GD, correspondendo a cerca de um quarto da área do calo na fase I, um terço na fase II, um sexto na fase III e encontrado em pequena quantidade na fase IV. No GC, notou-se a presença de tecido fibroso correspondendo à metade da área do calo na fase I e um quarto na fase II. Não havia mais tecido fibroblástico a partir da fase III.

4) Quantificação da área do tecido cartilaginoso: foi observada a presença de tecido cartilaginoso no GD em todas as fases estudadas, ocupando cerca de um sexto da área do calo na fase I, um terço na fase II, metade na fase III e decrescendo para um quarto na fase IV. No GC, houve predomínio de tecido cartilaginoso nas fases I e II (aproximadamente, o dobro do GD), diminuindo gradualmente até desaparecer na fase IV.

5) Quantificação da área de tecido ósseo: houve predomínio de tecido osteóide nas duas ultimas fases analisadas nos dois grupos. No GD, cerca de um terço da área do calo na fase III e dois terços na fase IV correspondiam a osso imaturo, enquanto no GC, o osso neoformado ocupou a metade da área do calo na fase III e toda sua extensão na fase IV.

Avaliação radiográfica – Tendo como mensuração a luminosidade na fase I, o calo no GD foi 23,04% mais radiotransparente, na fase II esta diferença diminuiu para 6,54%, na fase III aumentou para 27,99% e na fase IV caiu para 2,04%, quase não havendo diferença (figura 4, tabela 1).

Quando mensuramos a cor, obtivemos como resultado: na fase I o calo do GD foi 23,25% mais escuro, na fase II esta diferença diminuiu para 7,92%, na fase III aumentou para 30,23% e na fase IV caiu para 1,43%, quase não havendo diferença (tabela 2).

DISCUSSÃO

Observou-se no presente experimento que o DM agudo retardou o reparo ósseo, alterando qualitativa e quantitativamente os diferentes tecidos que compõem o calo durante o processo de osteogênese nas várias fases estudadas. Funk *et al*[10] demonstraram atraso no reparo ósseo e redução do osso alveolar em animais com DM induzido. Alterações na microvascularização e dano neurológico periférico, achados associados ao DM crônico, podem justificar o

responding to the half of the callus area on phase I and a fourth of the area on phase II. There was not any fibroblastic tissue from phase III onwards.

4) The cartilage tissue area showed the presence of such tissue in the DG in all studied phases, taking about one-sixth of the callus area on phase I, one-third on phase II, one-half on phase III, and a reduction to one-fourth on phase IV. In the CG, there was a predominance of cartilage tissue on phase I and II (approximately twice as much as DG), with a gradual reduction until disappearance on phase IV.

5) The bone area quantification showed a predominance of osteoid tissue in the last two phases assessed in both groups. In the DG, about one-third of the callus area on phase III and two-thirds on phase IV corresponded to immature bone, while in the CG the newly-formed bone took half of the callus area on phase III and all its extent on phase IV.

***Radiographic assessment** – The brightness measurement on phase I showed that the callus in the DG was 23.04% more radiolucent; on phase II that difference fell to 6.54%; on phase III the difference increased to 27.99%, and on phase IV it went down to 2.04%, with almost no difference (figure 4, table 1).*

Upon consideration of the color measurement, the results showed that on phase I the callus in the DG was 23.25% darker; on phase II that difference went down to 7.92%; on phase III it went up to 30.23%; and on phase IV it fell off to 1.43%, with almost no difference (table 2).

DISCUSSION

The present study showed that acute DM delayed bone healing, affecting both qualitatively and quantitatively the different tissues that form the callus during osteogenesis at the several studied phases. Funk et al[10] demonstrated a delay in bone repair and a reduction of cancellous bone in animals with induced DM. Changes in microvasculature and peripheral neurological damage, both findings associated to chronic DM, may explain the delay in histogenesis[23]. However, little is known so far on the mechanisms involved in the causation of delayed union with acute DM. We believe that several factors may contribute to the fact.

The concept of osteoinductive promotion of bone formation is not new, but only on the late seventies Urist et al isolated and described the first growth factor and the relation to bone differentiation[24,25]. Those authors observed

atraso na histogênese[23]; no entanto, pouco é conhecido, até o momento, acerca dos mecanismos envolvidos na gênese do retarde de consolidação na vigência do DM agudo. A nosso ver, diversos fatores podem contribuir para isso.

that demineralized bone fragments that were implanted in subcutaneous and intramuscular sites of experiment animals induced the formation of bone tissue, attributing such fact to an osteoinduction factor present at the bone matrix,

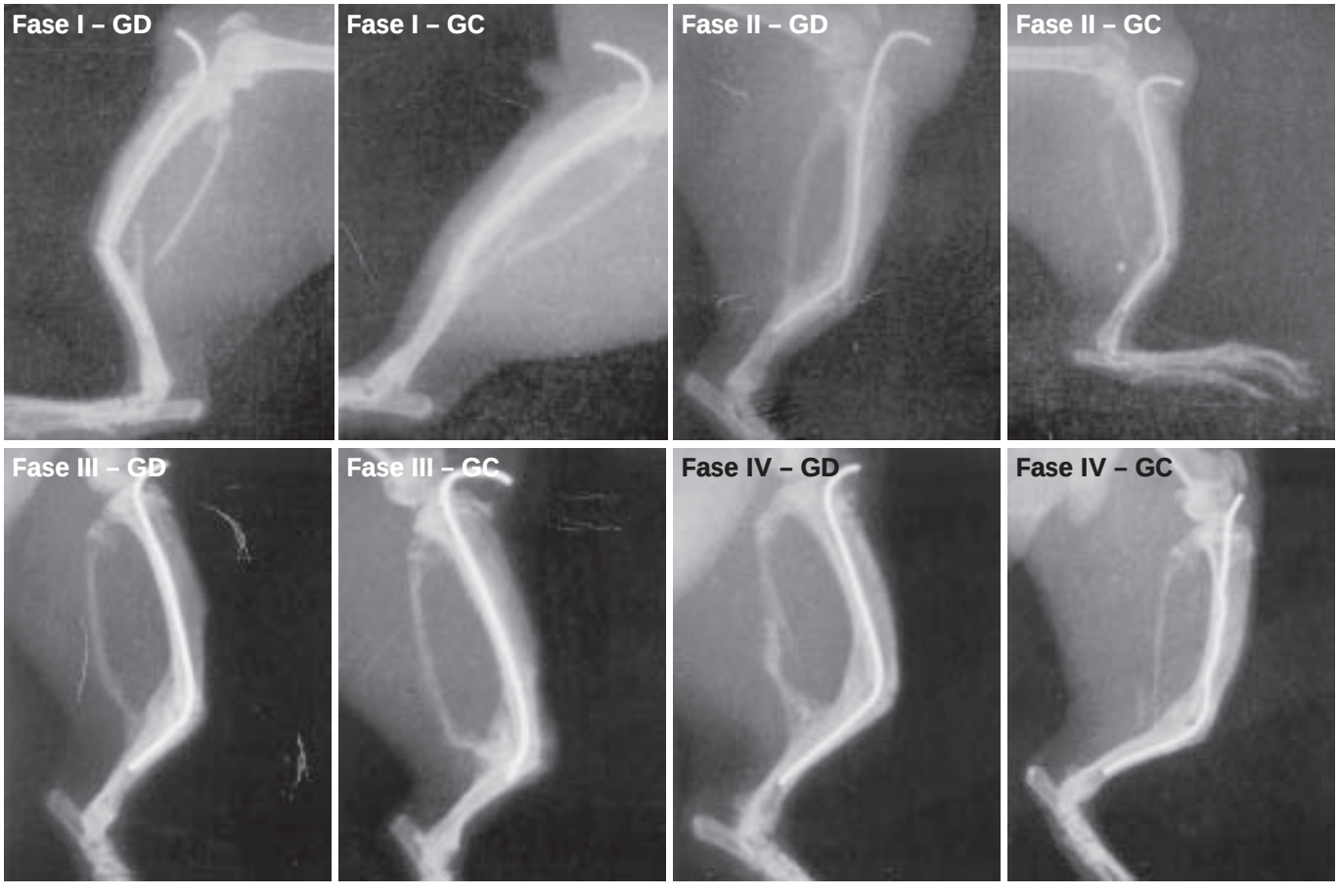

Fig. 4 – Radiografias dos grupos C e D nas quatro fases estudadas

***Fig. 4** – Radiographs from both experimental groups on the four phases studied*

TABELA 1 / *TABLE 1*
Mensuração da luminosidade do calo
Measurement of callus brightness

Fases *Phases*	GC *CG*	GD *DG*	Diferença do percentual *Percent differential*
Fase I / *Phase I*	79,83%	56,79%	23,04%
Fase II / *Phase II*	35,51%	28,97%	6,54%
Fase III / *Phase III*	67,72%	39,73%	27,99%
Fase IV / *Phase IV*	52,42%	50,38%	2,04%

Fonte: CTO/HNMD, 2001.
Source: CTO/HNMD, 2001.

TABELA 2 / *TABLE 2*
Mensuração da cor do calo
Measurement of callus color

Fases *Phases*	GC *CG*	GD *DG*	Diferença do percentual *Percent differential*
Fase I / *Phase I*	79,18%	55,93%	23,25%
Fase II / *Phase II*	36,73%	28,81%	7,92%
Fase III / *Phase III*	77,98%	47,75%	30,23%
Fase IV / *Phase IV*	54,28%	52,85%	1,43%

Fonte: CTO/HNMD, 2001.
Source: CTO/HNMD, 2001.

O conceito de neoformação óssea promovida por substâncias osteoindutoras não é recente; no entanto, somente no final da década de 70, Urist *et al* isolaram e descreveram o primeiro fator de crescimento e diferenciação ósseo[24,25]. Estes autores observaram que fragmentos de osso desmineralizado implantados em sítios subcutâneo e intramuscular de cobaias induziam formação de tecido ósseo, atribuindo este fato a um fator osteoindutor ativo presente na matriz óssea, ao qual chamaram proteína morfogenética do osso (*bone morphogenetic protein* – BMP)[4,25]. Posteriormente, novas proteínas foram demonstradas e caracterizadas[1,2,3,4,26,27,28]. Recentemente, Street *et al*[29] demonstraram a existência de fatores de crescimento angiogênicos no hematoma fraturário de humanos. Outros estudos vêm demonstrando a importância desses fatores no crescimento ósseo[30]. O restabelecimento da anatomia vascular é um dos eventos precoces que ocorrem durante a osteogênese. Apesar disso, em determinadas situações, a angiogênese pode estar associada à maior reabsorção osteoclástica da matriz óssea, atuando de forma reversa ao esperado[31]. Em nosso estudo, acreditamos que tal fenômeno tenha ocorrido. Os ratos do GC tiveram reabsorção do pequeno hematoma fraturário observado ainda na fase I, enquanto no GD foi observado hematoma de moderado volume durante as três primeiras fases analisadas neste trabalho. A modificação inicial na dinâmica do processo de reparo, observada nos animais do GD, parece ter induzido decisivamente o comportamento e a evolução do calo de fratura.

Törnkvist *et al*[32] sugeriram que, após o início da ossificação endocondral, há pouca probabilidade de a histogênese sofrer ação de fatores exógenos. Assim, o retarde no surgimento dos tecidos cartilaginoso e ósseo nos animais do GD pode ter ocorrido devido a uma fase I mais prolongada. Tal teoria parece-nos a mais aceitável, uma vez que o DM agudo não impediu que a consolidação ocorresse.

Comparando os resultados das análises das cores e luminosidade, notamos que na fase III ocorreu a maior diferença da qualidade do calo entre os dois grupos. Nessa mesma fase, histologicamente, observou-se nos animais do GC tecido cartilaginoso envolvido por tecido ósseo neoformado e nos do GD, restos de tecido fibroso e maior quantidade de cartilagem e osso imaturo (calo misto).

Estudos radiológicos do processo de reparação óssea têm sido largamente utilizados na avaliação do calo, com resultados controversos entre os autores[6,33,34]. Nossos achados foram semelhantes aos de Gooch *et al*[33]; porém, na atual investigação, o calo foi estudado em quatro fases dis-

which was named bone morphogenetic protein – *BMP)*[4,25]. *Later on, new proteins were demonstrated and characterized*[1,2,3,4,26,27,28]. *More recently, Street et al*[29] *demonstrated the existence of angiogenic growth factors within the fracture human hematoma. Other studies have been demonstrating the importance of those factors in bone growth*[30]. *The rearrangement of the vascular anatomy is one of the earliest events that happen during osteogenesis. Despite that, in some situation, the angiogenesis may be associated to a higher osteoclastic resorption from the bone matrix, in an opposite way than expected*[31]. *We believe that such phenomenon was present in our experiment. The rats from CG had a little fracture hematoma resorption still on phase I, whereas in DG a moderate volume hematoma was still observed during the first three evaluation phases. The initial modification of the repair process dynamics observed in the DG animals may have decisively induced the behavior and evolution of the fracture callus.*

Törnkvist et al[32] *suggested that there is little possibility of exogenous factors acting upon histogenesis with endochondral ossification. Thus, the delay in appearance of chondral and bone tissues in the DG of animals may have happened due to a longer phase I. Such theory seems to be the most acceptable, as acute DM did not preclude bone healing.*

Upon comparison of bone and brightness assessments, we observed that on phase III there was the largest callus quality difference between both groups. On the same phase, we observed in animals from the CG cartilage tissue surrounded by newly formed bone tissue, and on the DG remnants of fibrous tissue and a larger amount of cartilage and immature bone (mixed callus).

Radiographic studies of bone healing process have been largely employed on the callus assessment, with controversial results among the authors[6,33,34]. *Our findings were similar to those of Gooch et al*[33], *but in the present study the callus was studied in four distinct phases, with the added resource of colorimetric analysis, making easier the evaluation of bone mineral content.*

The authors conclude that acute diabetes mellitus delays – but does not preclude – the healing of closed, fixed tibial fractures in rats. The delay probably happens on the initial phases of osteogenesis due to the reverse effect of the fracture hematoma. Despite the intermediate findings, all animals had their fractures healed at the end of the study. The CG had a complete bone healing, whereas the DG the bone healing was incomplete.

tintas, com o recurso da análise colorimétrica, o que facilitou a visualização da mineralização do osso.

Os autores concluem que o *diabetes mellitus* agudo retarda, mas não impede, a consolidação de fraturas fechadas e fixadas em tíbia de ratos. Provavelmente, esse atraso ocorre nas fases iniciais da osteogênese, à custa de efeito reverso do hematoma fraturário. Apesar desses achados intermediários, todos os animais utilizados tiveram suas fraturas consolidadas ao término da pesquisa. No GC ocorreu união óssea completa, enquanto no GD a união óssea foi incompleta.

REFERÊNCIAS / *REFERENCES*

1. Einhorn T.A.: The cell and molecular biology of fracture healing. Clin Orthop 355S: S7-S21, 1998.
2. Simmons D.J.: Fracture healing perspectives. Clin Orthop 200: 100-113, 1985.
3. Mohan S., Baylink D.J.: Bone growth factors. Clin Orthop 263: 30-48, 1991.
4. Giordano V., Giordano M., Knackfuss I.G.: Fatores de crescimento e diferenciação ósseos: presente e futuro. Rev Bras Med 57: 1018-1029, 2000.
5. Daftari T.K., Whitesides T.E., Jr., Heller J.G., et al: Nicotine on the revascularization of bone graft. An experimental study in rabbits. Spine 19: 904-911, 1994.
6. Giordano M.: Influência de drogas anticoagulantes na consolidação das fraturas. Estudo experimental em ratos. Anais do Congresso Brasileiro de Ortopedia e Traumatologia, Goiânia, p. 66, 1998.
7. Giordano V.: Influência do tenoxicam no processo de consolidação de fratura. Estudo experimental em tíbia de ratos [Tese]. Rio de Janeiro: Universidade Federal do Rio de Janeiro, 1999.
8. Guarniero R., Barros T.E.P., Tannuri U., et al: Study of fracture healing in protein malnutrition. Rev Paul Med 110: 63-68, 1992.
9. Haverstock B.D., Mandracchia V.J.: Cigarette smoking and bone healing: implications in foot and ankle surgery. J Foot Ankle Surg 37: 69-74, 1998.
10. Funk J.R., Hale J.E., Carmines D., et al: Biomechanical evaluation of early fracture healing in normal and diabetic rats. J Orthop Res 18: 126-132, 2000.
11. European Convention for the Protection of Vertebrate Animals used for Experimental and Other Scientific Purposes. URL:http://www.uku.fi/laitokset/vkek/Sopimus/convention.html. Accessed March 15, 1998.
12. Breitembach M.M.D., Nascimento C.C.A., Correa V.M.P., Rosenthal D.: Pituitary and thyroidal thyroxine 5'-deiodinase in diabetic rats. Progress in thyroid research. Roterdam, 147-149, 1991.
13. Bonnarens F., Einhorn T.A.: Production of a standard closed fracture in laboratory animal bone. J Orthop Res 2: 97-101, 1984.
14. Giordano V., Knackfuss I.G., Gomes R.C., et al: Influência do laser de baixa energia no processo de consolidação de fratura de tíbia: estudo experimental em ratos. Rev Bras Ortop 36: 174-178, 2001.
15. Udupa K.N., Prasad G.C.: Chemical and histochemical studies on the organic constituents in fracture repair in rats. J Bone Joint Surg [Br] 45: 770-779, 1963.
16. Close B., Banister K., Baumans V., et al: Recommendations for euthanasia of experimental animals: Part 1. Lab Anim 30: 293-316, 1996.
17. Close B., Banister K., Baumans V., et al: Recommendations for euthanasia of experimental animals: Part 2. Lab Anim 31: 1-32, 1997.
18. Bancroft J.D., Cook H.C.: Manual of Histological Techniques and their Diagnostic Application. New York, Churchill Livingstone, 1994.
19. Bancroft J.B.: Observations on the effect on histochemical reactions of different processing methods. J Med Lab Technol 23: 105-108, 1966.
20. Cook H.C.: Diagnostic value of histological special stains. Br J Biomed Sci 51: 299, 1994.
21. Allen H.L., Wase A., Bear W.T.: Indomethacin and aspirin: effect of nonsteroidal antiinflammatory agents on the rate of fracture repair in rat. Acta Orthop Scand 51: 595-600, 1980.
22. Aronson J., Hogue W.R., Flahiff C.M., et al: Development of tensile strength during distraction osteogenesis in a rat model. J Orthop Res 19: 64-69, 2001.
23. Stehman-Breen C.O., Sherrard D.J., Alen A.M., et al: Risk factors for hip fracture among patients with end-stage renal disease. Kidney Int 58: 2200-2205, 2000.
24. Urist M.R., DeLange R.J., Finerman G.A.M.: Bone cell differentiation and growth factors. Science 220: 680-686, 1983.
25. Urist M.R., Mikulski A., Lietze A.: Solubilized and insolubilized bone morphogenetic protein. Proc Natl Acad Sci USA 76: 1828-1832, 1979.
26. Mohan S., Baylink D.J.: Bone growth factors. Clin Orthop 263: 30-48, 1991.
27. Solhein E.: Growth factors in bone. Int Orthop 22: 410-416, 1998.
28. Lind M.: Growth factor stimulation of bone healing. Effects on osteoblasts, osteotomies, and implants fixation. Acta Orthop Scand (Suppl 283): 1-37, 1998.
29. Street J., Winter D., Wang J. H., et al: Is human fracture hematoma inherently angiogenic? Clin Orthop 378: 224-237, 2000.
30. Glowacki J.: Angiogenesis in fracture repair. Clin Orthop 355S: S82-S89, 1998.
31. Chen N.T., Glowacki J., Bucky L.P., et al: The roles of revascularization and resorption on endurance of craniofacial onlay bone grafts in rabbit. Plast Reconstr Surg 93: 714-724, 1994.
32. Törnkvist H., Bauer F.C.H., Nilsson O.S.: Influence of indomethacin on experimental bone metabolism in rats. Clin Orthop 193: 264-270, 1985.
33. Gooch H.L., Hale J.E., Fujioca H., et al: Alterations of cartilage and collagen expression during fracture healing in experimental diabetes. Connect Tissue Res 41: 81-91, 2000.
34. Taylor D.: Scaling effects in the fatigue strength of bones from different animals. J Theor Biol 206: 299-306, 2000.