Transfixação da placa de crescimento por um parafuso e sua ulterior substituição por silicone ou polímero da mamona*

*Growth plate screw transfixation and replacement by a silicone or vegetal polyurethane rod**

FLÁVIO DE MOURA LACERDA[1], JOSÉ B. VOLPON[2]

RESUMO

Foi estudado o efeito da transfixação da placa de crescimento distal do fêmur direito de coelhos. Foram usadas 40 coelhas albinas da raça Nova Zelândia de oito semanas de idade e, em todas elas, foi inserido um parafuso metálico através da superfície articular do côndilo medial do fêmur, cruzando perpendicularmente a cartilagem de crescimento e alcançando a metáfise. O fêmur esquerdo foi mantido como controle. Depois de quatro semanas o parafuso foi removido em todos os animais. Em 11 coelhos o canal criado pelo parafuso foi deixado sem preenchimento. Em 15 animais, logo após a remoção do parafuso, o canal criado foi completamente preenchido por um tubo flexível de silicone de mesmas dimensões. Em outros 14 coelhos o trajeto do parafuso foi preenchido por um bastão flexível de polímero de mamona. Os animais foram seguidos com radiografias dos membros posteriores e, após cinco semanas, sacrificados. Nas radiografias foram medidos os comprimentos dos pares de fêmures, bem como o ângulo

ABSTRACT

We studied the effect of screw insertion across the distal femur growth plate of rabbits. Forty white, New Zealand eight-week-old female rabbits were used, and all had a cortical bone screw driven through the joint surface of the medial condyle of the right femur, crossing the growth plate and reaching the metaphysis. The left femur remained as a control. After four weeks, the screw was removed in all animals. In 11 rabbits, the screw hole was left untouched. In 15 rabbits, a smooth, flexible silicone shaft replaced the screw, so that the screw hole was completely filled. The procedure was repeated in the 14 other rabbits, but with a smooth and flexible castor oil polyurethane rod. The animals had follow-up with X-rays taken from the hind limbs, and were terminated five weeks after the second operation. The length of paired femurs and the distal frontal angle were measured on the films. Histological sections were obtained from the femur distal growth plate. In all cases, the operated femur was shorter and showed a varus deformity at the distal end, when

* Trabalho realizado no Departamento de Biomecânica, Medicina e Reabilitação do Aparelho Locomotor, da Faculdade de Medicina de Ribeirão Preto, Universidade de São Paulo.

1. Doutor em Medicina, Área de Ortopedia e Traumatologia – Faculdade de Medicina de Ribeirão Preto – USP.
2. Professor Associado e Livre-Docente da Faculdade de Medicina de Ribeirão Preto – USP.

* *Study performed at the Musculoskeletal Biomechanics, Medicine and Rehabilitation Department, Faculdade de Medicina de Ribeirão Preto, Universidade de São Paulo, Brazil.*

1. *Orthopedic Surgeon; Doctor in Medicine, Faculdade de Medicina de Ribeirão Preto, USP, Brazil.*
2. *Associate Professor and Chair of Orthopedics, Faculdade de Medicina de Ribeirão Preto, USP, Brazil.*

Endereço para correspondência (Correspondence to): José B. Volpon, Rua São José, 655, apto. 901 – 14010-160 – Ribeirão Preto, SP. Tel.: (16) 633-3063. E-mail: jbvolpon@fmrp.usp.br

Recebido em (*Received in*) 12/8/02. Aprovado para publicação em (*Approved in*) 21/1/03.
Copyright RBO2003

frontal dos fêmures. Da região epifisária foram obtidas secções histológicas. Em todos os grupos de animais o fêmur operado ficou mais curto que o controle e ocorreu uma deformidade em varo na região do joelho. Os achados histológicos mostraram que houve preenchimento de osso neoformado no trajeto não preenchido do parafuso e degeneração da cartilagem de crescimento adjacente. Nos dois grupos em que o canal foi preenchido não houve formação de barra óssea, reação do tipo corpo estranho ou degeneração da cartilagem de crescimento. Assim, um parafuso cruzando a epífise provocou graves alterações locais do crescimento e o preenchimento do canal deixado pelo parafuso preveniu a formação de pontes ósseas, mas não foi capaz de reverter as alterações criadas, no tempo de observação do experimento.

Unitermos – Placa de crescimento; osteossíntese; mamona; coelhos

INTRODUÇÃO

Em geral, as fraturas na criança recebem tratamento conservador, pois a consolidação é fácil e rápida e há grande capacidade de remodelação dos desvios porventura remanescentes. Contrapõem-se a isso as fraturas atingindo a cartilagem de crescimento, especialmente as intra-articulares, em que o tratamento cirúrgico, com redução anatômica e fixação interna estável, propicia melhores resultados por restabelecer a anatomia articular e prevenir deformidades futuras[1,2].

Outra situação pertinente é o uso da fixação externa do osso, seja para estabilizar fraturas ou para realizar procedimentos como alongamento ósseo ou correção de deformidades com o uso de parafusos e fios metálicos, na extremidade do osso, aumentando o risco de lesão da cartilagem de crescimento. Embora seja bem conhecido que um parafuso não deva cruzar a placa epifisária[3], a não ser que se queira um efeito de epifisiodese, isso pode ocorrer inadvertidamente ou propositadamente na tentativa de, por exemplo, fixar uma fratura da espinha tibial. Weber[3] ilustra o poder lesivo do parafuso com casos clínicos e refere o trabalho de Wagner[4] como suporte experimental para suas afirmações. Entretanto, o trabalho de Weber[3] não estuda especificamente o assunto, mas Mäkelä *et al*[5] concluíram que 13% do diâmetro transversal da placa e menos que 7% da sua superfície poderiam ser destruídos sem que isso in-

compared to the non-operated side. After the screw removal there was partial recovery of the bone length, which was the same in all groups. Histological findings showed that newly formed bone filled the screw path (bone bridge), except when the flexible shafts filled the path. In group 1, there were advanced changes on the growth cartilage of the medial condyle, but not in group 2 and 3, where the flexible shafts were used. Therefore, a screw crossing the growth plate leads to bone growth local changes that are not reverted with the screw removal and placement of flexible rods. Those rods acted as biocompatible spacers, however, avoiding bone bridge formation between the epiphysis and metaphysis.

Key words – *Growth plate; internal fixation; vegetal polyurethane; rabbits*

INTRODUCTION

As a rule, fractures in children are treated conservatively, as healing is easy and rapid, with a large remodeling ability of eventual remaining misalignments. Exceptions include fractures affecting the growth cartilage, especially intraarticular fractures, that eventually require open reduction and stable internal fixation, offering better outcomes in reestablishing the anatomy and preventing future deformities[1,2].

Another existing situation is the use of external fixation either to stabilize fractures or to perform procedures such as bone lengthening or deformity correction, using metal screws and pins at the bone ends, increasing the risks of growth cartilage injuries. Unless an epiphysiodesis effect is the aim, a screw must not cross the physeal plate[3]. That may happen, however, when trying to fixate a tibial spine.

Weber[3] shows the deleterious effect of screws in clinical cases and refers to the work of Wagner[4] as an experimental support for his assertions. Nonetheless, the work of Weber[3] does not specifically focus the subject, but Mäkelä et al[5] reached the conclusion that 13% of the cross-sectional area of the plate, and less than 7% of its surface, could be destroyed without growth interference. Garcés et al[6] corroborated that fact.

The use of artificial spacers for growth plate injury filling started with the experiments of Langenskiöld[7], using fat tissue, stainless steel pins[8,9,10], bio-absorbable pins[11], silicone[12], and tendons[13]. A study using a vegetal poly-

terferisse no seu crescimento, sendo este estudo corroborado por Garcés *et al*[6].

O uso de espaçadores artificiais para preenchimento de lesões ocorridas na placa de crescimento vem desde os experimentos de Langenskiold *et al*[7] com uso de tecido adiposo, passando por fios de aço[8,9,10], pinos bioabsorvíveis[11], silicone[12] e tendões[13]. Pesquisa com o polímero da mamona como espaçador artificial para lesões da cartilagem de crescimento corresponde a um estudo inédito.

Os objetivos deste trabalho foram: 1) estudar o comportamento da placa de crescimento transfixada, preenchendo o canal deixado pelo parafuso de osso cortical; 2) verificar as repercussões no crescimento ósseo, produzidas pela ação do parafuso, nos grupos cujo canal deixado por ele foi preenchido com tubo de silicone ou pelo bastão de polímero da mamona.

MATERIAL E MÉTODO

No Departamento de Biomecânica e Reabilitação do Aparelho Locomotor, da FMRP-USP, 40 coelhas albinas da raça Nova Zelândia, com oito semanas de idade e peso médio de 1.200g, foram submetidas a tratamento cirúrgico que consistiu na inserção de um parafuso cruzando a cartilagem de crescimento. Para isso foi realizado acesso cirúrgico por incisão mediana na face anterior do joelho direito, luxação lateral da patela com exposição do côndilo medial, determinação de um ponto central, onde foi feita uma perfuração perpendicular à superfície articular, dirigida à diáfise femoral, com broca de 1,5mm, em baixa rotação. O orifício foi rosqueado e aí introduzido um parafuso para osso cortical de 2,0mm de diâmetro por 14,0mm de comprimento; a patela foi reduzida e a incisão suturada com fio de náilon.

Após todas as operações, foram realizados controles radiográficos das duas patas traseiras em duas incidências, ântero-posterior (AP) e perfil. Os animais recuperaram-se sem imobilização e foram mantidos sem restrição de água ou ração, em todas as etapas experimentais, e divididos em três grupos:

Grupo 1: Formado por 11 coelhas que receberam a implantação de um parafuso para osso cortical cruzando a placa epifisária distal do côndilo medial do fêmur (fig. 1). Após quatro semanas, o parafuso foi retirado e observada a evolução.

Grupo 2: Formado por 15 coelhas que receberam a implantação do parafuso da mesma maneira que no grupo anterior. Após quatro semanas o parafuso foi retirado e o

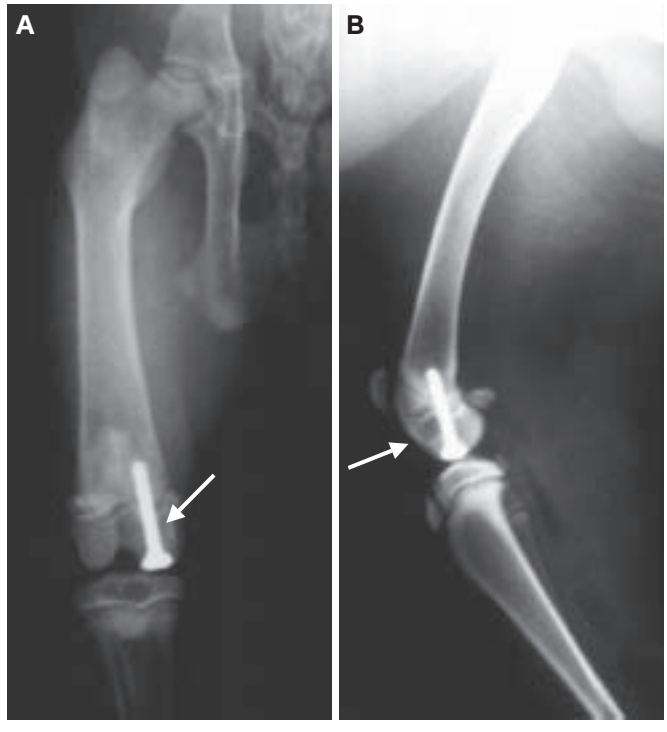

Fig. 1 – Radiografias após a inserção do parafuso (seta) através da cartilagem articular e transfixando a placa de crescimento, em incidências: **A)** ântero-posterior e **B)** perfil.

***Fig. 1** – X-rays showing the screw insertion (arrow) through the joint cartilage and growth plate transfixation. **A)** AP; and **B)** lateral views.*

mer as an artificial spacer for growth cartilage injuries is an original research.

The aims of the study were (1) to study the behavior of the transfixed growth plate, filling the path canal left by the cortical bone screw; (2) to verify the effects of the screw on bone growth in the groups in which the screw path was filled by a rod of silicon or vegetal polymer.

MATERIAL AND METHODS

At the Musculoskeletal Biomechanics and Rehabilitation Department of FMRP, São Paulo, Brazil, 40 albino, 8-week-old New Zealand female rabbits with an average weight of 1,200 g were submitted to a surgical procedure for screw insertion, crossing the growth cartilage. It consisted of a median incision approach to the anterior aspect of the right knee, dislocation of the patella, and exposure of a central area of the medial condyle, where a low-rotation, 1.5 mm perpendicular drilling was performed to the joint surface,

canal resultante foi preenchido por um tubo flexível de silicone de mesmo diâmetro e comprimento do parafuso.

Grupo 3: Formado por 14 coelhas que receberam a implantação do parafuso da mesma maneira que no grupo anterior. Após quatro semanas o parafuso foi retirado e o canal resultante foi preenchido por um bastão de polímero da mamona de mesmo diâmetro e comprimento do parafuso.

Em todos os grupos o sacrifício dos animais ocorreu cinco semanas após a retirada do parafuso, com dose excessiva de anestésico. Ambos os membros posteriores foram desarticulados nos quadris e tornozelos e removidas pele e musculatura, sendo preservados a cápsula e o complexo ligamentar do joelho. A patela foi removida.

Análise das radiografias

Os membros posteriores dos animais foram radiografados após cada etapa cirúrgica e sacrifício dos animais. As radiografias foram tomadas de frente e perfil. Após o sacrifício do animal, as radiografias foram tomadas com as peças já limpas, conservados os ossos, unidos pela cápsula articular e ligamentos do joelho.

Foram traçadas, nas radiografias de incidência AP, uma reta tangente, horizontal ao topo da cabeça do fêmur e outra paralela à superfície articular dos côndilos femorais no ponto mais distal. Com uma régua com menor divisão em milímetros foi feita a medida entre as duas retas que correspondeu ao comprimento femoral.

Para a avaliação da morfologia distal do fêmur na radiografia em projeção ântero-posterior, realizada após o sacrifício dos animais, foi medido o ângulo frontal da superfície articular distal do fêmur. Primeiro, foi traçada uma reta pelo eixo longitudinal do osso (x-y). Em seguida, foi traçada uma reta tangencial à superfície articular dos dois côndilos femorais (w-z). O ângulo α, formado por essas retas, localizado no quadrante súpero-lateral foi nomeado ângulo frontal. O lado não operado foi considerado controle.

Análise histológica

Após a realização das radiografias das peças, o segmento distal do joelho foi limpo dos resíduos de partes moles aderentes e fixado em solução de Bouin, descalcificado, lavado em álcool 70º e aparado. Em seguida, foi processado segundo técnicas histológicas rotineiras. Foram obtidos cortes no plano coronal, corados pelo azul-alciano-fucsina, e examinados em microscopia óptica comum.

pointing to the femoral shaft. The hole was tapped and a 2.0 x 14.0 mm cortical screw was introduced. The patella was reduced and the incision sutured with nylon.

After all procedures, X-rays were taken of both hind limbs in anteroposterior (AP) and lateral views. The animals recovered without immobilization and were kept with no restriction of water or food in all phases of the experiment. They were divided into three groups:

Group 1: Formed by 11 rabbits that received the implant of a cortical screw crossing the distal epiphyseal plate of the femur medial condyle (figure 1). After four weeks, the screw was removed and the evolution was observed.

Group 2: Formed by 15 rabbits that received the implant of a screw in the same way of the former group. After four weeks, the screw was removed and the resulting canal was filled with a flexible silicon rod of the same diameter and length as the screw.

Group 3: Formed by 14 rabbits that received the implant of a screw in the same way of the other groups. After four weeks, the screw was removed and the resulting canal was filled with a vegetable polymer rod of the same diameter and length as the screw.

In all groups, the animal termination by means of an anesthetic agent overdose took place five weeks after the screw removal. Both hind limbs were disarticulated at the hip and ankle joints, with removal of skin and muscles, preserving capsule and knee ligament complex. The patella was removed.

Radiographic analysis

Animal hind limbs had X-rays taken after each surgical stage and after animal termination. The X-rays included AP and lateral views. After animal termination, X-rays were taken with clean samples with bone preservation, bound by the knee joint capsule and ligaments.

A tangent, straight line and horizontal to the top of femoral head was traced, along with another line parallel to the femoral condyle joint surface at the most distal point. The measurement with a millimeter-gauged rule was made between two straight lines, corresponding to the femoral length.

The distal femur morphology assessment in AP view after animal termination determined the frontal angle of the distal femoral joint surface. First, a straight line passing through the longitudinal axis (x-y) was created. Again, a straight line, tangent to the joint surface of both condyles (w-z) was created. The resulting α angle, formed by those

Análise estatística

Foram comparados os comprimentos e os ângulos frontais entre o lado operado e o lado não operado do mesmo animal. Os resultados foram avaliados pelo teste *t* de Student. Foram comparados os comprimentos e os ângulos frontais dos fêmures, entre os grupos 1, 2, e 3 e as diferenças avaliadas pelo teste de Tukey. O limite de significância foi estabelecido em 5% ($p \leq 0,05$).

RESULTADOS

Resultados radiográficos

Os comprimentos e os ângulos frontais distais do lado não operado e do operado, nos três grupos, foram comparados entre si. Quando o comprimento dos fêmures não operados e o dos operados, em cada grupo, foram comparados, houve diferença significativa entre eles ($p < 0,001$) (gráfico 1). Quando o ângulo frontal distal dos fêmures não operados e o dos operados, em cada grupo, foram comparados, houve diferença significativa entre eles ($p < 0,001$) (gráfico 2). Quando o comprimento dos fêmures do lado operado, nos três grupos, foi comparado, não houve diferença significativa entre eles ($p > 0,05$). Quando o ângulo frontal distal dos fêmures do lado operado, nos três grupos, foi comparado, não houve diferença significativa entre eles ($p > 0,05$).

Resultados histológicos

Grupo 1 – Sem preenchimento do canal.

Em geral, a cartilagem de crescimento correspondente ao côndilo lateral apresentava-se bem preservada (fig. 2-A). O côndilo medial apresentava várias alterações. Em

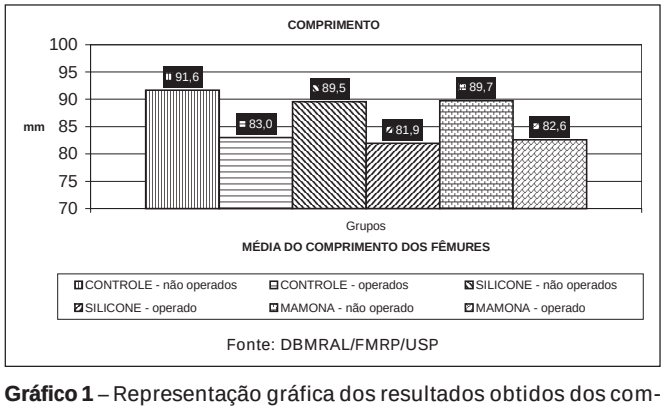

Gráfico 1 – Representação gráfica dos resultados obtidos dos comprimentos dos fêmures não operados e operados nos três grupos

Graphic 1 *– Results of the length from non-operated and operated femurs in all three groups*

straight lines and located at the superolateral quadrant, was named frontal angle. The non-operated side was considered the control.

Histological analysis

After taking X-rays from the samples, the distal knee segment was cleaned of remaining adherent soft tissues and fixed in Bouin's solution, decalcified, washed with 70-proof alcohol and cut. They were then processed according to routine histological technique. Coronal plane cuts were obtained and stained with alcian blue-fuchsin and examined under common optical microscopy.

Statistical analysis

The lengths as frontal angles of the operated and non-operated sides of the same animal were compared. The results were submitted to Student's t test. The lengths and frontal angles of the femurs were compared among groups one, two, and three, and the differences evaluated with Tukey's test. The limit of significance was set to 5% (≤0.05).

RESULTS

Radiographic results

The lengths and distal frontal angles of non-operated and operated sides of the three groups were compared. On comparison, in each group, there was a significant difference among them ($p < 0.001$) (graph 1). When the distal

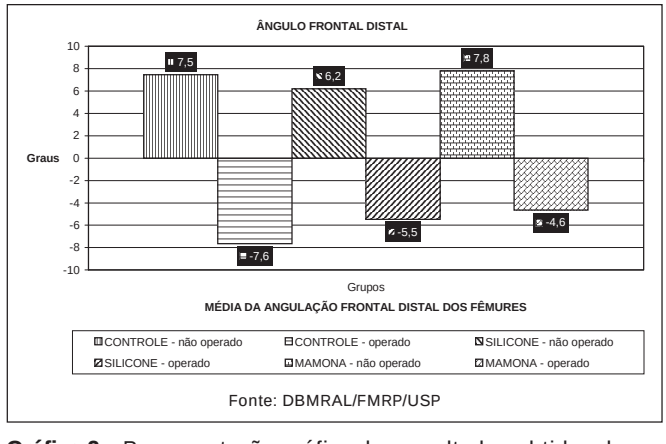

Gráfico 2 – Representação gráfica dos resultados obtidos da angulação frontal distal dos fêmures não operados e operados nos três grupos. Valores negativos (–) representam varo e positivos (+), valgo.

Graphic 2 *– Results of distal femur angulation from both non-operated and operated femurs in all three groups. Negative values (–) mean varus and positive values (+) mean valgus.*

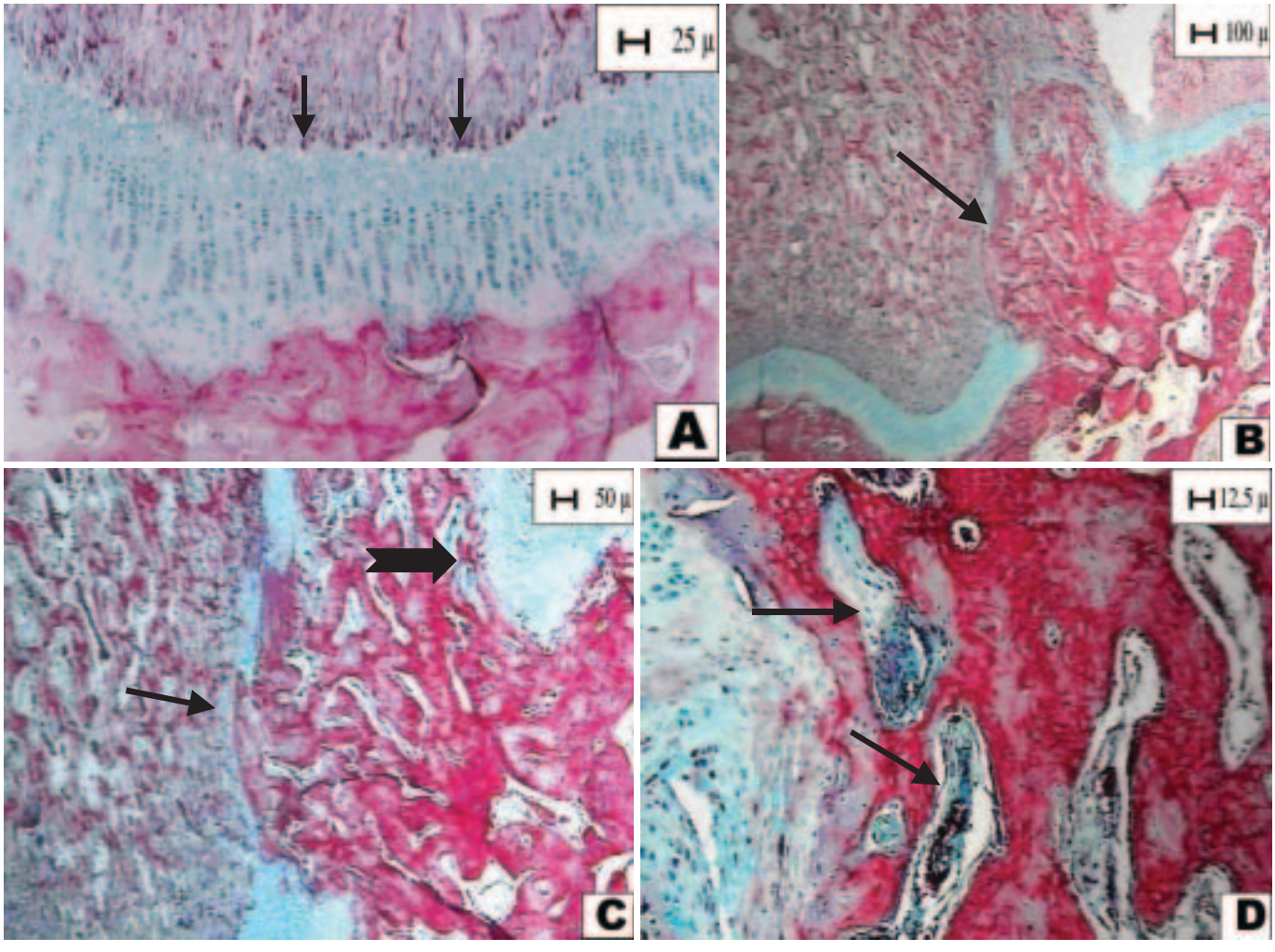

Fig. 2 – Fotomicrografias de cortes histológicos coronais na epífise distal dos fêmures dos coelhos do grupo 1: **A)** Aspecto da cartilagem de crescimento normal do lado controle ilustrando a estratificação e a disposição colunar típica das células cartilaginosas (seta). **B** e **C)** Lados operados mostrando barra óssea (seta fina) unindo o osso metafisário ao epifisário onde, no aumento maior, podem ser observados, ao lado da barra óssea (seta larga), graus variados de desarranjo celular da matriz cartilaginosa. **D)** Observam-se áreas mais espessadas com clones celulares, alguns deles com ossificações e restos da cartilagem de crescimento seqüestrados entre trabéculas ósseas (seta fina). (Azul-alciano-fucsina).

***Fig. 2** – Photomicrographs of coronal histological sections from the distal femurs of group 1. **A)** Normal aspect of growth cartilage from the control side showing the usual arrangement of cartilage cells (arrow); **B** and **C)** operated side showing a bone bridge (thin arrow) crossing the growth plate. A variable degree of cell disarrangement of the chondral matrix can be seen in a larger magnification (thick arrow); **D)** Cell clones, some of them with ossification and chondral islands sequestered within bone trabeculae (thin arrow). Alcian blue-fuchsin stain.*

dois animais não foi encontrada barra óssea através da cartilagem de crescimento, mas esta se apresentava espessada, com desarranjo moderado da estrutura colunar, septações e áreas irregulares de ossificação. Em três animais foi encontrada coalizão entre a epífise e a metáfise, de natureza fibrocartilaginosa, no canal criado pelo parafuso. Em oito dos 15 animais (53%) havia barra óssea bem formada e ossificada cruzando a cartilagem de crescimento e unin-

femoral frontal angle in operated and non-operated animals of each group were compared, there was a significant difference ($p < 0.001$) (graph 2). When the femoral length of operated sides among the three groups was compared, there was no significant difference ($p > 0.05$). The comparison of the femoral distal angle of the operated sides in the three groups did not show a significant difference among groups ($p > 0.05$).

do o osso epifisário ao metafisário (fig. 2-B e C). Em dois animais houve desaparecimento quase completo da cartilagem de crescimento, inclusive do lado do côndilo lateral, onde havia apenas restos cartilaginosos seqüestrados entre as trabéculas ósseas (fig. 2-D).

Grupo 2 – Preenchimento do canal com tubo de silicone.

A cartilagem de crescimento correspondente ao côndilo lateral apresentava-se bem preservada na maioria dos cortes e de aspecto semelhante ao já descrito no grupo 1.

A cartilagem de crescimento correspondente ao côndilo medial apresentava contorno e espessura preservados na maioria dos espécimes analisados, mantendo o padrão colunar em sete dos animais do grupo, mesmo nas adjacências do canal deixado pelo tubo (fig. 3). Em outros sete animais do mesmo grupo, havia desorganização leve do padrão colunar adjacente ao canal. Em um caso houve fechamento da placa de crescimento do lado medial, com afilamento do restante da placa. Em seis espécimes foi possível visualizar parte do trajeto do tubo que se apresentava como um espaço não preenchido, de limites precisos, revestidos por fibroblastos, em algumas regiões. O osso adjacente ao canal apresentava trabéculas neoformadas de aspecto normal e não havia reação celular tipo corpo estranho. Algumas vezes havia áreas cartilaginosas em ossificação próxima ao canal e, quando presentes, as alterações da cartilagem de crescimento eram mais acentuadas nas vizinhanças do mesmo.

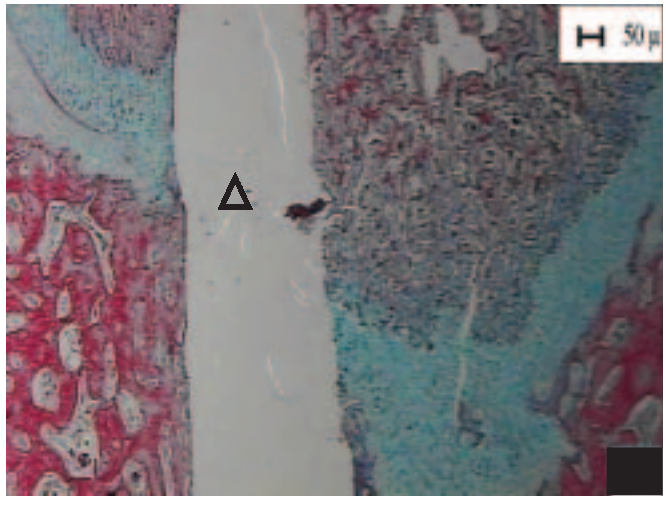

Fig. 3 – Fotomicrografia de corte histológico no plano coronal de coelho do grupo 2 (silicone), no qual o tubo de silicone permaneceu implantado até o sacrifício do animal. Observar detalhes do canal (Δ) ilustrando o desarranjo das células da cartilagem de crescimento, delimitação precisa das paredes do mesmo, sem reação tipo corpo estranho. (Azul-alciano-fucsina).

***Fig. 3** – Photomicrograph of a coronal section from distal femurs of group 2 (silicone), where a well-limited canal left by the silicone tube can be seen (Δ). There is no foreign body cell reaction. Alcian blue-fuchsin stain.*

Grupo 3 – Preenchimento do canal com bastão de polímero de mamona.

A cartilagem de crescimento correspondente ao côndilo lateral apresentava-se bem preservada na maioria dos cortes e aspecto semelhante ao já descrito nos grupos 1 e 2.

A cartilagem de crescimento correspondente ao côndilo medial, em geral, apresentava contorno e espessura regu-

Histological results

Group 1 – No canal filling.

As a rule, the growth cartilage corresponding to the lateral condyle was well preserved (figure 2-A). The medial condyle showed several changes. The bone bar through the growth cartilage was not found in two animals, but it was thickened, with a moderate disruption of the columnar structure, showing septal and irregular ossification areas. A fibrocartilage coalition between the epiphysis and the metaphysis was found within the screw canal in three animals. There was a well formed and ossified bone bar crossing the growth cartilage and uniting epiphyseal to metaphyseal bone in eight (53%) of the 15 animals (figures 2-B and 2-C). There was an almost complete disappearance of the growth cartilage, including the lateral condyle side, with only cartilage remnants sequestered between bone trabeculae in two animals (figure 2-D).

Group 2 – Silicon rod canal filling.

The lateral condyle growth plate was well preserved in most of the cuts and with similar aspect to that of group 1. The corresponding medial condyle growth cartilage showed contour and thickness preservation on most evaluated samples, keeping the columnar pattern on seven animals of the group, even nearby the canal left by the rod (figure 3). There was a slight disorganization of the columnar pattern adjacent to the canal on the other seven animals. One case had the closure of the medial side growth plate, and thinning of the rest of the plate. The path of the rod was visualized in six samples, presenting as an unfilled space, with precise borders, lined with fibroblasts at some regions. The adjacent bone to the canal presented newly formed trabeculae of normal aspect, with no foreign body type of cell reaction. Sometimes there were some cartilage areas in a process of ossification nearby the canal and, whenever present,

lares. Em nove animais houve a manutenção do padrão colunar da cartilagem de crescimento. Em cinco cortes foi também possível visualizar parte do trajeto do bastão que se apresentava como um espaço não preenchido, de limites precisos, revestidos de fibroblastos em algumas regiões, assim como no grupo 2. Não havia reação celular tipo corpo estranho. Em cinco espécimes havia desorganização leve do padrão colunar, com alargamento da cartilagem de crescimento, principalmente nas adjacências do canal deixado pelo bastão (fig. 4).

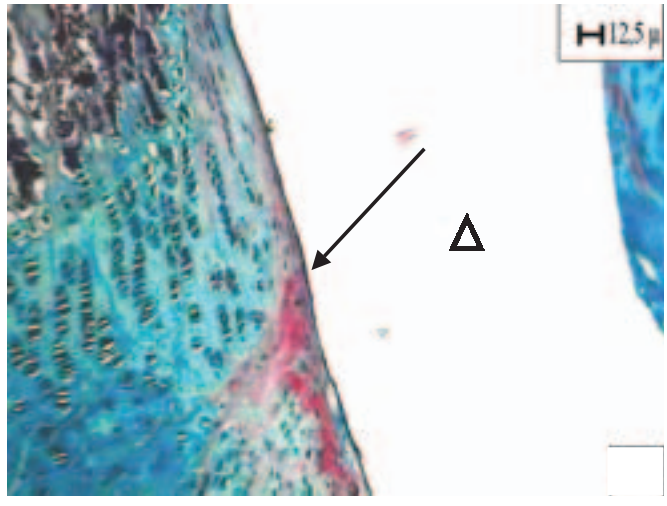

Fig. 4 – Fotomicrografia de corte histológico no plano coronal de coelho do grupo 3 (mamona), em que o bastão de mamona permaneceu implantado até o sacrifício do animal. Observar a delimitação precisa entre o canal (Δ) e a cartilagem de crescimento, podendo-se verificar a razoável manutenção do padrão colunar das células cartilagíneas e uma camada de fibroblastos revestindo o canal (seta), sem reação celular tipo corpo estranho. (Azul-alciano-fucsina).

***Fig. 4** – Photomicrograph of coronal histological sections from the distal femur of group 3 (vegetal polyurethane). A well-limited canal left by the polyurethane shaft can be seen (Δ). There is no foreign body cell reaction, with reasonable maintenance of the chondral cell pattern and a thin fibroblast layer within the canal. Alcian blue-fuchsin stain.*

DISCUSSÃO

Sabe-se que um parafuso não deve cruzar a placa epifisária[3], a não ser que se queira obter efeito de epifisiodese permanente; porém, isso pode ocorrer inadvertidamente quando da tentativa de, por exemplo, fixar uma fratura da espinha tibial. Quando ocorre a aplicação de forças direcionadas sobre a placa de crescimento por um período maior de tempo, podem ocorrer distúrbios transitórios do crescimento ou mesmo lesões irreversíveis da cartilagem de crescimento[14].

Pesquisas de diversos autores mostraram as respostas da placa de crescimento às lesões a ela impostas, como curetagens, esmagamento[6,15,16,17,18] e transfixações por materiais de síntese utilizados para fixação de fraturas e epifisiodeses[5,10,11,13,14,18,19,20,21,22,23,24,25]. Langenskiold *et al*[7] estudaram a interposição de tecido adiposo e Jouve *et al*[12], de silicone para impedir a formação de conexões ósseas epifísio-metafisárias em lesões acometendo a placa de crescimento.

Em nossa investigação, o coelho foi escolhido como animal de experimentação devido à maior disponibilidade, fácil manuseio e crescimento rápido. A idade de oito semanas, com peso médio de 1.200g, foi considerada adequada para

the growth cartilage changes were more intense at the vicinity.

Group 3 – Vegetal polymer rod filling.

The growth cartilage corresponding to the lateral condyle was well preserved in most cuts and with similar aspect of that of groups 1 and 2.

The lateral condyle cartilage as a rule presented regular contour and thickness. The maintenance of growth cartilage columnar pattern was kept on nine animals. It was possible to see part of the rod path in five cuts, showing an unfilled space, with precise limits, lined with fibroblasts in some regions, much like group 2. There was no foreign body type of cell reaction. A slight disorganization of the columnar pattern, with enlargement of growth cartilage, especially nearby the rod canal, was found on five samples (figure 4).

DISCUSSION

We know that a screw must not cross the epiphyseal plate[3], unless the desired effect is a permanent epiphysiodesis. That may happen inadvertently when fixing the tibial spine. There may be transient growth disturbances or irreversible injuries of the growth plate when there are forces applied for a lengthier period of time[14].

Several authors found the responses of the growth plate to injuries, such as curettage, crush injuries[6,15,16,17,18], and transfixation by internal fixation material for fractures and epiphysiodesis[5,10,11,13,14,18,19,20,21,22,23,24,25]. Langenskiold et al[7] studied the fatty tissue interposition to avoid bone connection formation at the epiphyseal-metaphyseal region in growth plate injuries.

We chose the rabbit for our experiment because of its availability, easy handling, and rapid growth. The age of

o experimento, pois permite boa técnica cirúrgica e apresenta grande potencial de crescimento, sendo tecnicamente mais fácil observar os efeitos da experimentação sobre o crescimento ósseo.

Escolhemos como espaçadores ou preenchedores artificiais do canal deixado pelo parafuso o silicone e o polímero da mamona. O silicone foi escolhido pela sua rotineira e ampla utilização em ortopedia[12].

A escolha da poliuretana derivada do óleo de mamona foi devida à falta de estudos publicados e indexados, referentes ao uso dessa substância junto à placa de crescimento e a sua potencialidade de utilização na área médica e odontológica, pois alguns estudos já demonstraram que, quando aplicado no esqueleto, na área ortopédica, esse polímero não é reabsorvido e se comporta como osteocondutor, não ocorrendo reação do tipo corpo estranho[26,27,28,29,30]. Faltava um estudo que se dirigisse especificamente ao comportamento do polímero da mamona junto à placa de crescimento.

Os resultados da nossa pesquisa mostraram que o parafuso provocou interferência importante no crescimento ósseo, tanto localizado (varo) como no geral (diminuição do comprimento total) e que este efeito se manteve quando o parafuso foi retirado, pois o trajeto do parafuso foi substituído por barra óssea quando o canal foi deixado sem preenchimento, o que levou a um efeito de epifisiodese. Os achados histológicos dão bem a dimensão da gravidade local do processo, pois demonstram alterações degenerativas importantes da cartilagem de crescimento, principalmente na região do côndilo femoral medial. Em alguns animais esse efeito foi tão intenso que levou à deterioração quase completa da cartilagem de crescimento.

A cartilagem de crescimento localizada no côndilo femoral lateral esteve mais preservada do ponto de vista histológico, na maioria dos animais, mas foi afetada do ponto de vista funcional e isto pôde ser demonstrado pela diminuição global do comprimento ósseo. Talvez um seguimento dos animais até o final do crescimento pudesse caracterizar melhor essas alterações, mostrando fechamento prematuro da cartilagem de crescimento.

Não nos preocupamos em avaliar as alterações provocadas pelo parafuso na cartilagem articular e na articulação em si, pois esse não foi o propósito desta investigação. Nossa intenção ao substituir o parafuso por um tubo flexível de silicone ou por um bastão de polímero de mamona (grupos 2 e 3, respectivamente) foi a de verificar se o preenchimento do espaço deixado pelo parafuso era capaz de

eight weeks, with an average weight of 1,200 g, was considered adequate for the experiment, granting proper surgical technique and a high bone growth potential, making easier to observe the effects of the intervention on bone growth.

Silicon and a vegetal polymer were our choice of spacers or artificial fillers for the canal left by the screw. The choice of silicon was due to its routine and wide application in orthopedics[12].

The choice of the vegetal polyurethane was based on the lack of published and indexed studies on the substance influence on the growth plate and its potential to be employed in the medical and odontological context. Some studies have showed that such polymer when applied to the skeleton is not absorbed and behaves as an osteoconductor, without foreign body type cell reaction[26,27,28,29,30]. We felt that a study of the polymer specifically targeted to its behavior on the growth plate was missing.

The results of our research showed that the screw called forth an important interference on the bone growth, locally (varus) and diffusely (reduction of total length). That effect remained after the screw removal, as the screw canal was filled with bone when left unfilled, having an epiphysiodesis effect. Histological findings show the severe local process dimension, displaying important degenerative changes of the growth cartilage, especially at the medial femoral condyle region. Such effect was so intense in some animals that led to almost complete growth cartilage destruction.

The lateral femoral condyle cartilage was found to be functionally more preserved, as demonstrated by the global reduction of bone length. Perhaps a longer follow-up until the end of growth would better characterize such changes, showing the premature closure of the growth cartilage.

We did not focus on assessing the changes called forth by the screw on the joint cartilage and within the joint itself, as that was not the aim of the investigation. The substitution of the screw by a flexible rod of silicon or vegetal polymer (groups 2 and 3, respectively) intended to verify whether the filling of the space left by the screw would be capable of preventing the formation of a bone connection, or even to help reverting growth deformities caused by the screw action.

We verified that the epiphyseal-metaphyseal connection (bone bar) did not occur on the groups in which the flexible rods were placed. There was no significant difference among the three groups as to the bone length, and both

prevenir a formação de uma conexão óssea ou mesmo ajudar a reverter as deformidades do crescimento causadas pela ação do parafuso. Verificamos, então, que a formação de conexão óssea epifísio-metafisária (barra óssea) não ocorreu nos grupos em que foram colocados os tubos flexíveis. Não houve diferença significativa entre os três grupos com relação ao comprimento do osso, sendo que os dois materiais se portaram de maneira inerte nesse sentido, quando comparados com o grupo deixado sem preenchimento do canal. Do mesmo modo, não houve, do ponto de vista estatístico, alterações significativas, quanto à recuperação da deformidade angular causada pelo parafuso, quando comparados os três grupos.

Quando comparamos esses resultados com os estudos anteriores[6,8,9,23], confirmamos nossa expectativa, assumindo que haja correção espontânea da deformidade gerada pela ação do parafuso, após a retirada do mesmo. Isto se deve, provavelmente, ao fato de a placa de crescimento reassumir ou mesmo ser hiperestimulada no seu crescimento até então refreado. Essas deduções são corroboradas pelos achados histológicos, que mostraram leves alterações degenerativas da cartilagem de crescimento, nas adjacências dos bastões, onde estes foram utilizados como espaçadores artificiais. Outra possibilidade a ser levada em consideração é que o defeito criado e deixado sem preenchimento seja de diâmetro insuficiente para que a barra óssea formada exerça força de bloqueio necessário e restrinja o crescimento da placa. Segundo Mäkelä *et al*[22], furos de 2,0mm de diâmetro na placa distal de fêmur de coelhos de cinco semanas de vida não provocaram alterações significativas no crescimento do membro. Nesse caso, se o defeito criado pelo parafuso gerasse um canal com diâmetro maior que 20% do diâmetro transversal ou maior que 7% da área da superfície da placa de crescimento, permitindo a formação de uma barra óssea dessa magnitude, poderíamos, então, verificar uma diferença significativa entre os grupos com e sem preenchimento do canal [22]. Essa afirmação alicerça-se também nos achados histológicos que mostraram maior deterioração da estrutura colunar da cartilagem de crescimento nos animais do grupo 1.

Assim, nossos resultados mostram que esses materiais devem ser considerados passíveis de utilização para o preenchimento do canal do parafuso na tentativa de prevenir a formação de uma conexão epifísio-metafisária e, talvez, até reverter as alterações no desenvolvimento da placa de crescimento, quando a lesão for extensa o suficiente para levar à deformidade. Materiais devem ser maleáveis e bio-

materials behaved inertly when compared to the group left with the canal unfilled. Likewise, there were no statistically significant changes in the angular deformity reversion caused by the screw when comparing all three groups.

If we compare those results to previous studies[6,8,9,23], we confirm our expectations, assuming that there will be a spontaneous correction of the deformity caused by the screw action after its removal. It is probably due to the fact that the growth plate resumes its growth or may be even hyper stimulated. Such deductions are confirmed by histological findings showing slight degenerative changes of the growth cartilage nearby the rods, whenever they were employed as artificial spacers.

Another possibility to consider is that the defect created and left without filling would be of insufficient diameter, so that the bone bar formed would not exert the needed blocking force and would not restrict the growth of the cartilage plate.

According to Mäkelä[22], 2.0 mm holes drilled on the distal femoral growth plate of five-week-old rabbits did not provoke significant changes on the limb growth. In such case, if the defect created by the screw generated a canal with a diameter in excess of 20% from the cross-section or more than 7% of the growth plate surface area, allowing the formation of a bone bar with such magnitude, we could then check a significant difference between the groups with and without canal filling[22]. This affirmative is based on the histological findings that showed more deterioration of the growth cartilage columnar structure of animals from group 1.

Hence, our results show that those materials may be considered for use to fill up the screw canal in an attempt to prevent the formation of a epiphyseal-metaphyseal connection and perhaps even to back down the developed changes of the growth plate whenever the injury is large enough to lead to a growth plate deformity. Materials should be malleable, biocompatible and non-reactant, possibly helping to correct the angular deformity created by the residual growth potential itself.

CONCLUSION

1) The metal bone cortical screw crossing the growth plate creates an important interference on bone growth, manifested by the appearance of a varus deformity and bone shortening.

2) The flexible silicon and vegetal polymer rods presented equivalent effects on filling the canal left by the screw

compatíveis por ser inertes e possivelmente ajudarem na correção da deformidade angular realizada pelo próprio potencial de crescimento residual.

CONCLUSÕES

1) O parafuso metálico, cruzando a placa de crescimento, provoca interferência importante caracterizada pelo aparecimento de deformidade em varo e encurtamento do osso.

2) O tubo flexível de silicone e o bastão de polímero de mamona apresentaram efeitos equivalentes no preenchimento do canal deixado pelo parafuso. Não provocaram reações do tipo corpo estranho, servindo como espaçadores artificiais biocompatíveis, porém não bioabsorvíveis no período estudado.

3) A presença de um espaçador flexível não influiu significativamente no sentido de reverter as deformidades de encurtamento e varismo provocados pela interferência do uso de um parafuso metálico de osso cortical, que cruza perpendicularmente a placa de crescimento no período estudado.

4) Os espaçadores parecem exercer efeito protetor na cartilagem de crescimento adjacente, pois a degeneração histológica da placa foi mais acentuada nos animais que não receberam espaçadores artificiais.

upon its removal. They did not cause foreign body type reactions, acting as biocompatible artificial spacers, although not absorbable during the investigational period.

3) The presence of a flexible spacer did not significantly influence the shortening or varus deformities caused by the interference of a metal bone cortical screw perpendicularly crossing the growth plate during the studied period.

4) The spacers may exert a protective effect upon the adjacent growth cartilage, as its histological degeneration was more intense in the animals that did not receive those artificial spacers.

REFERÊNCIAS / *REFERENCES*

1. Gomes L.S.M., Volpon J.B.: Experimental physeal fracture separations treated with rigid internal fixation. J Bone Joint Surg [Am] 75: 1756-1764, 1993.
2. Volpon J.B.: Lesões traumáticas das epífises. Acta Ortop Bras 3: 41-45, 1995.
3. Weber B.G.: "Fracture healing in the growing bone and in the mature skeleton" in Weber B.G., Brunner C.H., Freuler F.: Treatment of fractures in children and adolescents. New York, Spring-Verlag, 58-73, 1980.
4. Wagner H.: Die Einbettung von Mettalschrauben. Langenbecks Arch Chir 305: 328, 1963.
5. Mäkelä E.A., Vainionpaa S., Vihtonen K, Mero M, Laiho J, Tormala P., Rokkanen P.: The effect of a penetrating biodegradable implant on the epiphyseal plate: an experimental study on growing rabbits with special regard to polyglactin 910. J Pediatr Orthop 7: 415-420, 1987.
6. Garcés G.L., Mugica-Garay I., Coviella N.L-G., Guerado E.: Growth-plate modifications after drilling. J Pediatr Orthop 14: 225-228, 1994.
7. Langenskiold A., Videman T., Nevalainen T.: The fate of fat transplants in operations for partial closure of growth plate. Clinical examples and an experimental study. J Bone Joint Surg [Br] 68: 234-238, 1986.
8. Lacerda F.M.: Transfixação da placa de crescimento por um parafuso [Dissertação de Mestrado]. Ribeirão Preto, SP, Brasil: Faculdade de Medicina de Ribeirão Preto, USP, 71, 1997.
9. Lacerda F.M., Volpon J.B.: Transfixação da placa de crescimento por um parafuso e sua substituição por fio de Kirschner. Rev Bras Ortop 33: 381-385, 1998.
10. Wang L.: The effects of pin fixation on the growth plate. J Pediatr Orthop 15: 864, 1995.
11. Elias N., Oliveira L.P., Cordeiro D.X., Teixeira J.C.M., Carvalho J.J., Mesquita K.C.: Fixação transfisária: estudo experimental comparativo entre implantes bioabsorvíveis e pinos metálicos. Rev Bras Ortop 27: 811-818, 1992.
12. Jouve J.L., Bollini G., Guillaume J.M., Frayssinet P., Panue M., Viehweger E.: Growth plate behavior after desepiphysiodesis: an experimental study in rabbits and clinical consequences. J Bone Joint Surg [Br] (Suppl III) 82: 239-240, 2000.
13. Edwards T.B., Greene C.C., Baratta R.V., Zieske A., Willis R.B.: The effect of placing a tensioned graft across growth plates. A gross and histologic analysis. J Bone Joint Surg [Am] 83: 725-734, 2001.
14. Ribeiro F., Volpon J.B.: Epifisiodese medial parcial temporária da cartilagem de crescimento distal do fêmur do coelho. Rev Bras Ortop 29: 1-6, 1994.
15. Hass S.L.: The localization of the growing point of the epiphyseal cartilage plate of bones. Am J Orthop Surg 15: 563-565, 1917.

16. Hass S.L.: The changes produced in the growing bone after injury to the epiphyseal cartilage plate. J Orthop Surg 1: 67, 1919.
17. Brashear Jr. H.R.: Epiphyseal fracture. A microscopic study of healing process in rats. J Bone Joint Surg [Am] 41: 1055-1064, 1959.
18. Campbell C.J., Grisolia A., Zanconato G.: The effects produced in the cartilaginous epiphyseal plate of immature dogs by experimental surgical traumata. J Bone Joint Surg [Am] 41: 1221-1242, 1959.
19. Siffert R.S.: The effect of staples and longitudinal wires on epiphyseal growth. J Bone Joint Surg [Am] 38: 1077-1094, 1956.
20. Ford L.T., Key J.A.: Experimental trauma to the distal femoral epiphysis. J Bone Joint Surg [Am] 38: 84-92, 1956.
21. Haring M.: Zur traumatologie der wachstumsfuge. Fortschr Med 99: 1858-1862, 1981.
22. Mäkelä E.A., Vainionpää S., Vihtonen K., Mero M., Rokkanen, P.: The effect of trauma to the lower femoral epiphyseal plate. An experimental study in rabbits. J Bone Joint Surg [Br] 70: 187-191, 1988.
23. Cordeiro D.X., Souza F.P., Elias N., Oliveira L.P., Teixeira J.C.M., Carvalho J.J., Mesquita K.C.: Transfixação metálica da placa de crescimento. Estudo experimental em coelhos. Rev Bras Ortop 27: 883-888, 1992.
24. Otsuka N.Y., Mah J.Y., Orr F.W., Martin R.F.: Biodegradation of polydioxanone in bone tissue: effect on the epiphyseal plate in immature rabbits. J Pediatr Orthop 12: 177-180, 1992.
25. Boelitz R, Dallek M., Meenen K.H.: Die reaktion der epiphysenfuge auf fugenkreuzende bohrdrahtosteosynthesen. Unfallchirurg 20: 131-137, 1994.
26. Plepis A.M.G.: Caracterização térmica e viscoelástica de resinas poliuretanas derivadas de óleo de mamona [Dissertação de Mestrado]. São Carlos, SP, Brasil: Instituto de Química de São Carlos, USP, 1991.
27. Ohara G.H.: Estudo experimental da biocompatibilidade do polímero poliuretano da mamona implantada intra-óssea e intra-articular em coelhos. Acta Ortop Bras 3: 62-68, 1995.
28. Claro Neto S.: Caracterização físico-química de um poliuretano derivado de óleo de mamona utilizado para implantes ósseos [Tese de Doutorado]. São Carlos, SP, Brasil: Instituto de Química de São Carlos, USP, 1997.
29. Fonseca M.C.R.: Ensaio mecânico de tração de uma poliuretana elastomérica derivada do óleo da mamona para uso como implante tendinoso [Dissertação de Mestrado]. Ribeirão Preto, SP, Brasil: Faculdade de Medicina de Ribeirão Preto e Escola de Engenharia de São Carlos, USP, 1997.
30. Ignácio H.: Utilização do cimento derivado do polímero de mamona no preenchimento de falha óssea. Estudo experimental em coelhos [Dissertação de Mestrado]. Ribeirão Preto, SP, Brasil: Faculdade de Medicina de Ribeirão Preto, USP, 1995.