Tratamento cirúrgico das pseudartroses da extremidade distal do úmero*

*Surgical treatment of pseudarthrosis of the distal humerus**

GERALDO ROCHA MOTTA FILHO[1], LUIZ ALBERTO JARDIM DA MOTTA FILHO[2], RODRIGO PIRES ALVES COSTA[3]

RESUMO

Os autores trataram oito pacientes que apresentavam pseudartrose da extremidade distal do úmero entre 1991 e 1997. Cinco pacientes eram do sexo masculino e três do feminino, com a idade variando de 19 a 61 anos, média de 38. Sete das fraturas originais resultaram de traumas de alta energia e uma, de baixa. Sete fraturas eram fechadas e uma exposta. Sete fraturas foram inicialmente tratadas por redução aberta e fixação interna e uma, incruentamente. A tática cirúrgica incluiu neurólise do ulnar, capsulectomia anterior e posterior do cotovelo, redução aberta e fixação interna rígida, enxerto ósseo autólogo e mobilização precoce. O objetivo foi a discussão e avaliação dos resultados do tratamento dessa infreqüente seqüela. O período de seguimento variou de 20 a 72 meses, com média de 37 meses. O arco de movimento variou de 95º a 120º, com média de 107º; a flexão, de 110º a 130º, com média de 120º; e a extensão, de 5º a 25º, com média de 13º. Os sete pacientes avaliados

ABSTRACT

The authors treated surgically eight patients who presented with a nonunion of the distal humerus between 1991 and 1997. Five patients were male and three were female, with an average of 38 years of age. Seven fractures resulted from high-energy trauma. Seven fractures were closed and one was compound. Seven fractures were initially treated with open reduction and internal fixation and one was treated conservatively. The surgical technique included mobilization and external neurolysis of the ulnar nerve, anterior and posterior capsulectomy, open reduction and internal fixation with plate and screws, autogenous iliac crest bone grafting and early postoperative rehabilitation protocol. We discuss the treatment options of this infrequent sequel and our results were assessed by the Mayo protocol. At an average follow-up of 37 months, the mean arc of elbow motion was 107°, with a mean flexion of 120° and a flexion contracture of 13°. All seven nonunion healed and were graded as five ex-

* Trabalho realizado no Serviço de Ortopedia e Traumatologia da Clínica São Gonçalo – Rio de Janeiro (SOT-CSG-RJ).

1. Mestre em Medicina – EPM-Unifesp; Médico do Instituto Nacional de Traumato-Ortopedia do Ministério da Saúde – INTO-HTO/RJ; Membro da Comissão de Ensino e Treinamento da Sociedade Brasileira de Ortopedia e Traumatologia – CET-SBOT.
2. Membro Titular da Sociedade Brasileira de Ortopedia e Traumatologia; Médico da Clínica Ortopédica Santa Lúcia e Hospital Santa Cruz – Niterói/RJ.
3. Membro Titular da Sociedade Brasileira de Ortopedia e Traumatologia; Médico do Hospital Santa Cruz – Niterói/RJ.

* *Study performed at the Service of Orthopedics and Traumatology, Clínica São Gonçalo (SOT-CSG-RJ), Rio de Janeiro, Brazil.*

1. *MSc in Medicine, EPM-Unifesp; Orthopedic Surgeon, Instituto Nacional de Tráumato-Ortopedia, Ministério da Saúde – INTO-HTO/RJ; Member of Continuing Education Commission, Sociedade Brasileira de Ortopedia e Traumatologia – CET-SBOT.*
2. *Full Member, Sociedade Brasileira de Ortopedia e Traumatologia; Orthopedic Surgeon, Clínica Ortopédica Santa Lúcia e Hospital Santa Cruz – Niterói/RJ.*
3. *Full Member, Sociedade Brasileira de Ortopedia e Traumatologia; Orthopedic Surgeon, Hospital Santa Cruz – Niterói/RJ.*

Endereço para correspondência (Correspondence to): Geraldo R. Motta Filho, Rua Ferreira de Resende, 14, apto. 302 – 22471-170 – Rio de Janeiro, RJ. E-mail: geraldomotta @terra.com.br

Recebido em (*Received in*) 24/9/02. Aprovado para publicação em (*Approved in*) 21/1/03.
Copyright RBO2003

evoluíram para a consolidação; cinco casos foram classificados como excelentes e dois, bons, segundo critérios objetivos e subjetivos utilizando o protocolo da Clínica Mayo. Os resultados demonstraram que a reconstrução do cotovelo é possível com utilização da tática cirúrgica descrita.

Unitermos – Úmero; pseudartrose; fixação interna de fraturas

INTRODUÇÃO

A pseudartrose da extremidade distal do úmero não é freqüente e representa seqüela de difícil tratamento[1,2,3]. Os pacientes, de modo geral, apresentam incapacidade funcional com dor, limitação da mobilidade, instabilidade e alterações na distribuição sensitivo-motora do nervo ulnar[1,4,5].

Embora exista interesse crescente no tratamento das fraturas dessa região, a literatura é escassa no que diz respeito ao manejo das pseudartroses da extremidade distal do úmero[1]. Isso pode ser atribuído à baixa freqüência dessa complicação. Estima-se que apenas 2% das fraturas da extremidade distal do úmero irão evoluir para pseudartrose, sendo que essas fraturas representam somente 2% de todas as fraturas do esqueleto[1,4].

A correção cirúrgica é difícil devido à complexa arquitetura da extremidade distal do úmero, à osteopenia pelo desuso e à fibrose periarticular associada aos procedimentos cirúrgicos prévios[3,4,5]. As opções de tratamento incluem a incruenta, com órteses, e a cirúrgica, que inclui redução aberta e fixação interna associada a enxerto ósseo, artroplastia de ressecção, substituição por aloenxerto, artroplastia total e artrodese do cotovelo[1,4,5,6].

As pseudartroses foram classificadas, segundo Weber e Cech[7], em reativas e não reativas. As não reativas são aquelas incapazes de reação biológica sem enxerto ósseo e estabilização mecânica e as reativas, capazes de reação biológica, que necessitariam de fixação interna, mas não de enxerto ósseo.

A cirurgia de reconstrução deverá restaurar a função, além de obter a consolidação. Os pré-requisitos para sua realização são: suficiente estoque ósseo, integridade da cartilagem articular e paciente motivado a seguir um protocolo de reabilitação rigoroso. O objetivo deste trabalho é apresentar os resultados obtidos com a neurólise do ulnar, capsulectomia, redução cruenta e fixação interna rígida, enxerto ósseo autólogo e reabilitação precoce no tratamento de sete pacientes com pseudartrose distal do úmero.

cellent results and two good results. Our findings proved that reconstruction of the elbow is possible to safely and reliably restore the function of the upper limb.

Key words *– Humerus; pseudarthrosis; fracture internal fixation*

INTRODUCTION

The pseudarthrosis of the distal end of the humerus is not frequent and is a complication difficult to treat[1,2,3]. The patients usually presented with painful functional incapacity, instability and changes in sensorimotor distribution of the ulnar nerve[1,4,5].

Although there is a growing interest in the treatment of fractures on that region, the literature is scarce in the management of distal humerus pseudarthrosis [1]. That may be due to the low frequency of the complication. It is estimated that only 2% of distal humeral fractures will evolve to pseudarthrosis, and those fractures represent only 2% of all skeletal fractures[1,4].

Surgical correction is difficult due to the complex architecture of the humerus distal end, to the disuse osteopeny, and the periarticular fibrosis associated to previous surgical procedures[3,4,5]. Treatment options include non-surgical alternatives and open reduction and internal fixation associated to bone grafting, resection arthroplasty, allografting substitution, total arthroplasty, and elbow arthrodesis[1,4,5,6].

Pseudarthroses were classified according to Weber and Cech[7] in reactive and non-reactive types. Non-reactive types are those unable of biological reaction without bone grafting and mechanical stabilization, and the reactive are those capable of biological reaction, needing internal fixation but not bone grafting.

Reconstruction procedure should restore function and provide healing. In order to achieve the objectives, there must be enough bone stock, joint cartilage integrity, and patient motivation to follow a rigorous rehabilitation protocol. The objective of this study is to present the results obtained with ulnar nerve neurolysis, capsulectomy, open reduction and rigid internal fixation, autologous bone grafting, and early rehabilitation in seven patients with pseudarthrosis of the distal humerus.

MATERIAL AND METHODS

Between 1991 and 1997 eight patients with pseudarthrosis of the distal humerus were operated at the Serviço

MATERIAL E MÉTODOS

Entre 1991 e 1997 foram operados, no Serviço de Ortopedia e Traumatologia da Clínica São Gonçalo – Rio de Janeiro (SOT-CSG-RJ) oito pacientes que apresentavam pseudartrose da extremidade distal do úmero (tabela 1). Cinco pacientes eram do sexo masculino e três, do feminino, com idade máxima de 61 anos e mínima de 19 – média de 38. O lado esquerdo foi acometido em cinco pacientes e o direito, em três. Sete das fraturas originais resultaram de traumas de alta energia e uma, de baixa. Sete fraturas eram fechadas e uma, exposta, de acordo com a classificação de Gustilo e Anderson[8] (tabela 1).

O sistema de classificação de fraturas utilizado foi o do grupo AO[9], sendo uma fratura extra-articular classificada

de Ortopedia e Traumatologia da Clínica São Gonçalo – Rio de Janeiro (SOT-CSG-RJ) (table 1). Five patients were male and three were female, ages ranging from 19 to 61, with a mean of 38. The left side was compromised in five patients and the right side in three patients. Seven fractures resulted from high-energy trauma and one resulted from a low-energy trauma. Seven fractures were closed and one was a compound fracture, according to Gustilo and Anderson classification[8] (table 1).

The AO Group classification system[9] was employed. One extraarticular fracture was classified as A1. Among six intraarticular fractures, four were type C1 and two were type C2. In all fractures, joint compromise healed and the extraarticular component resulted in pseudarthrosis.

TABELA 1 / ***TABLE 1***
Dados clínicos
Clinical data

Caso	Sexo-Idade Lado acometido	Energia do trauma	Fechada/ exposta	Classificação	Tratamento inicial da fratura	Tipo de pseudartrose	Tempo de evolução	Seguimento	Consolidação Sintomas residuais	Mobilidade Flexão/ extensão
1	Fem., 61a., esq.	Baixa queda	Fechada	A1	Conservador	Reativa	7 meses	72 meses	SIM/dor leve parestesia ulnar	120º/25º
2	Fem., 19a., esq.	Alta bicicleta	Fechada	C1	RAFI – parafusos + pinos 1 procedimento	Reativa	3 meses	30 meses	SIM/ausente	110º/10º
3	Masc., 33a., esq.	Alta P.A.F.	Exposta III-A	C2	RAFI – parafusos + pinos 3 procedimentos	Não-reativa	14 meses	42 meses	SIM/ausente	130º/10º
4	Fem., 28a., esq.	Alta queda 3,0 metros	Fechada	C1	RAFI – parafusos + pinos 1 procedimento	Reativa	8 meses	34 meses	SIM/ausente	120º/15º
5	Masc., 35a., dir.	Alta acid. auto.	Fechada	C2	RAFI – placa + parafusos 1 procedimento	Não-reativa	6 meses	20 meses	SIM/dor leve	120º/10º
6	Masc., 44a., dir.	Alta acid. auto.	Fechada	C1	RAFI – pinos 2 procedimentos	Não-reativa	7 meses	32 meses	SIM/ausente	120º/15º
7	Masc., 37a., dir.	Alta acid. auto.	Fechada	C1	RAFI – parafusos + pinos 2 procedimentos	Reativa	6 meses	–	–	–
8	Masc., 44a., esq.	Alta atropelam.	Fechada	C1	RAFI – placa + parafusos 2 procedimentos	Não-reativa	6 meses	28 meses	SIM/ausente	125º/10º

RAFI – redução aberta e fixação interna.

como A1 e seis intra-articulares, sendo quatro do tipo C1 e duas do C2. Em todas as fraturas o traço articular consolidou e o componente extra-articular resultou em pseudartrose.

Sete pacientes foram tratados, inicialmente, por redução cruenta e fixação interna. A fixação com parafusos associados a fios de Kirschner foi utilizada em quatro pacientes. Duas fraturas foram fixadas com placas e parafusos e uma só, com fios de Kirschner. Um paciente foi submetido a três intervenções cirúrgicas prévias. Dois pacientes foram submetidos a dois procedimentos e um paciente sofreu quatro intervenções cirúrgicas. Um paciente foi tratado incruentamente com a utilização de aparelho gessado axilopalmar por oito semanas.

As pseudartroses, segundo Weber e Cech[7], eram: quatro não reativas e quatro reativas, sendo que, entre elas, três apresentavam calo normotrófico e uma, calo proliferativo.

O tempo de evolução desde a fratura inicial até o tratamento em nosso serviço variou de três a 14 meses, média de sete meses.

Não foi constatado processo infeccioso prévio em nenhum dos casos. Dois pacientes apresentavam alterações na distribuição sensitiva do nervo ulnar.

Os procedimentos cirúrgicos foram realizados com os pacientes em decúbito ventral e utilizada isquemia. A abordagem foi posterior através de osteotomia em "V" com vértice distal e ao nível do terço médio do sulco olecraniano em sete pacientes. O acesso de Bryan-Morrey[10], no qual o tríceps é rebatido mantendo-se a sua integridade assim como a do olécrano, foi utilizado em um paciente.

O primeiro cuidado foi a identificação e proteção do nervo ulnar. Sua liberação proximal faz-se até o septo intermuscular medial, que foi ressecado e a distal, até aproximadamente 6cm do túnel cubital, preservando-se o ramo motor para o flexor ulnar do carpo. O nervo foi mantido na projeção de seu leito original. Em seguida, procedeu-se à capsulectomia posterior e, após, a anterior, com acesso através do foco da pseudartrose, ressecando-se a fibrose periarticular existente.

A fixação interna rígida foi feita com placas de pequenos fragmentos, terço de cana e de autocompressão, sendo utilizadas duas em sete pacientes e três no outro. Utilizamos parafusos corticais de 3,5mm dispostos estrategicamente nas colunas lateral e medial da extremidade distal

Seven patients were initially treated by open reduction and internal fixation. The fixation with screws associated to K-wires was employed in four patients. Two fractures were fixed with plates and screws, and one fracture was fixed only with K-wires. One of the patients had been submitted to three previous operative procedures. Two patients were submitted to two procedures, and one patient had four surgical interventions. One patient was treated conservatively with the use of upper limb casting for eight weeks.

According to Weber and Cech[7] criteria, four pseudarthrosis were of reactive type and four were of non-reactive. Among those, three had a normotrophic callus and one had a proliferative callus.

Evolution time since the initial fracture to the treatment in our service ranged from three to 14 months, with a mean of seven months.

There was no previous infectious process in any of the cases. Two patients presented with changes in the sensitive distribution of the ulnar nerve.

All surgical procedures were performed with the patients prone and with a tourniquet, through a posterior approach with a V-shaped osteotomy with a distal vortex to the level of middle third of the olecranon ridge in seven patients. The Bryan-Morrey[10] approach, which consists of retracting the triceps muscle was employed in one patient.

Firstly, it was important to identify and protect the ulnar nerve. Its proximal release goes to the medial intermuscular septum, which was resected, and the distal release to around 6 cm from the ulnar tunnel, preserving the motor branch to the flexor carpal ulnaris muscle. The nerve was kept on the projection of its original bed. We then proceeded with the posterior capsulectomy and, after the anterior approach with access through the pseudarthrosis site, excising the existent periarticular fibrosis.

Rigid internal fixation was achieved with small fragment, one-third of circumference plates and DCP, using two in seven patients and three in one patient. We employed 3.5 mm cortical screws strategically placed at the lateral and medial columns of the humerus distal end. Whenever possible, the positioning of a right angle between the plates was aimed. Cancellous bone grafting was removed from the iliac crest and was employed in all patients.

Finally, the olecranon osteotomy was fixated with a tension band kind of system, with two K-wires. The ulnar nerve was kept in its original topography when there was not any extrinsic metalwork compression. The wound was sutured over a suction drain.

do úmero. Sempre que possível, foi objetivado o posicionamento das placas formando um ângulo reto entre si. Enxerto ósseo esponjoso foi retirado da crista ilíaca e utilizado em todos os pacientes.

Finalmente, realizou-se a fixação da osteotomia do olécrano com um sistema tipo "banda de tensão" com dois fios de Kirschner. O nervo ulnar foi mantido em sua topografia original na ausência de compressão extrínseca pelo material de síntese. A ferida foi suturada com utilização de dreno de sucção.

Imobilização com tala gessada axilopalmar em extensão foi utilizada por um período de cinco dias. No quinto dia pós-operatório foi iniciada movimentação ativa e ativa assistida segundo protocolo utilizado no SOT-CSG-RJ, distribuído a todos os pacientes (tabela 2). Tala gessada em extensão foi utilizada entre três e quatro semanas somente para dormir.

O período de seguimento variou de 20 a 72 meses, média de 36,8 meses. Os resultados foram avaliados observando-se os seguintes critérios: consolidação, dor, amplitude articular, estabilidade, função e alterações neurológicas na distribuição sensitivo-motora do nervo ulnar. Esses critérios preenchiam os requisitos para utilização do *Mayo Elbow Performance Score* (MEPS)[11], utilizado para classificação dos resultados (tabela 3).

TABELA 2 / ***TABLE 2***
Protocolo de reabilitação
Rehabilitation protocol



TABELA 3 / ***TABLE 3***
Protocolo de avaliação do cotovelo da *Mayo Clinic*
"Mayo Elbow Performance Score" (MEPS)

Dor / *Pain*	Ausente / *Absent*	(45)
	Leve / *Low*	(30)
	Moderada / *Moderate*	(15)
Mobilidade / *Mobility*	Arco / *Arc* > 100º	(20)
	Arco / *Arc* 50-100º	(15)
	Arco / *Arc* < 50º	(5)
Estabilidade / *Stability*	Estável / *Stable*	(10)
Instabilidade / *Instability*	Moderada / *Moderate*	(5)
	Grosseira / *Gross*	(0)
Função / *Function*	Pentear o cabelo / *Hair combing*	(5)
	Alimentar-se / *Feeding*	(5)
	Higiene pessoal / *Personal hygiene*	(5)
	Abotoar camisa / *Buttoning a shirt*	(5)
	Amarrar sapato / *Shoe tying*	(5)

Classificação – excelente: > 90; bom: 75-89; regular: 60-74; pobre: < 60.
Scoring – excellent: > 90; good: 75-89; regular, 60-74; poor, < 60.



Fig. 1 – Fixação instável de fratura baixa intra-articular distal do úmero: **(a)** pré-op.; **(b)** pós-op. imediato; **(c)** fixação instável.

***Fig. 1** – Unstable fixation of a lower, intraarticular distal humerus fracture. **(a)** preoperative; **(b)** postoperative; **(c)** unstable fixation.*

RESULTADOS

A consolidação ocorreu em todos os sete pacientes avaliados.

A amplitude de movimentos do cotovelo variou de 105º a 120º, média de 107º. A extensão foi de 5º a 25º, média de 13º, e a flexão média, de 120º, variando de 110º a 130º. A pronossupinação não apresentou limitação que comprometesse a função.

Um dos pacientes apresentou alterações sensitivas na distribuição do nervo ulnar, mas evoluiu com remissão completa do quadro; outro não evidenciou melhora do sintoma até o final do seguimento – 72 meses – apresentando inclu-

A backslab cast was used for five days, and after those the active and active-assisted mobilization was initiated, according to the protocol employed at the SOT-CSG-RJ, distributed to all patients (table 2). An extension backslab was used between three and four weeks only at bedtime.

The follow-up ranged from 20 to 72 months, with a mean of 36.8 months. The results were assessed observing the following criteria: healing, pain, joint range of motion, stability, function, and neurological changes in the ulnar nerve sensorimotor distribution. Those criteria fulfilled those of the Mayo Elbow Performance Score (MEPS)[11], employed to assess the results (table 3).

sive nessa ocasião sinais também de comprometimento motor.

Utilizando-se o MEPS[11], existiram cinco casos classificados como excelentes e dois como bons. Dor residual leve existia em dois pacientes. Nenhum dos pacientes apresentou sinais clínicos de instabilidade.

Todas as osteotomias do olécrano consolidaram. Foi necessária a retirada do material de síntese em dois pacientes. No paciente em que foi realizado o acesso de Bryan-Morrey[10] ocorreu neuropraxia do radial no pós-operatório imediato, que evoluiu com recuperação completa da função.

DISCUSSÃO

A variedade de opções terapêuticas demonstra a complexidade do tratamento das pseudartroses da extremidade distal do úmero. Trata-se de seqüela infreqüente, dificultando o acúmulo de experiência pelo cirurgião ortopedista[1,4,5].

A seleção do tratamento adequado depende de vários fatores, tais como atividade funcional, partes moles adjacentes, grau de mobilidade articular, estoque ósseo, integridade da cartilagem articular e a presença ou não de infecção[1].

Sempre que possível, o procedimento de escolha deve ser a redução cruenta e fixação interna rígida associada a enxerto ósseo[4,6].

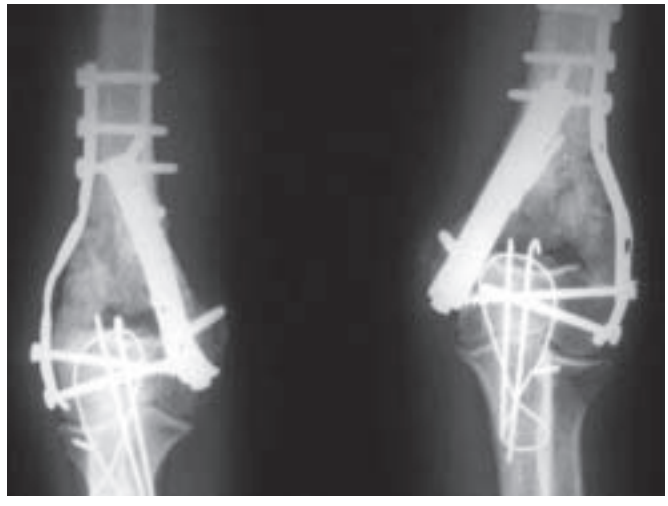

Fig. 2 – Caso 2 – Radiografias demonstram a consolidação
***Fig. 2** – Case 2 – X-rays showing union*



Fig. 3 – Caso 2 – Excelente resultado funcional 10°-110°
***Fig. 3** – Case 2 – Excellent functional result, from 10°-110°*

RESULTS

All seven patients assessed had their pseudarthroses healed.

The elbow range of motion ranged from 105° to 120º, with a mean of 107°. The extension ranged from 5° to 25°, mean of 13°, and the mean flexion was 120°, ranging from 110° to 130°. Pronation and supination did not show any functional limitation. One of the patients presented sensitive changes of the ulnar nerve distribution, but evolved with complete remittance; another patient did not show an improvement of the symptom to the end of follow-up period – 72 months – presenting also signals of motor compromising.

Using the MEPS[11] criteria, five cases ranked as excellent, and two ranked as good. A low-grade residual pain was present in two patients. None of the patients showed clinical signs of instability.

All olecranon osteotomies healed. In two patients the implant material needed to be removed. The patient submitted to the Bryan-Morrey[10] approach had a radial nerve neuropraxia in the immediate postoperative period, which evolved with complete functional recovery.

DISCUSSION

The variety of therapeutic options shows the treat-

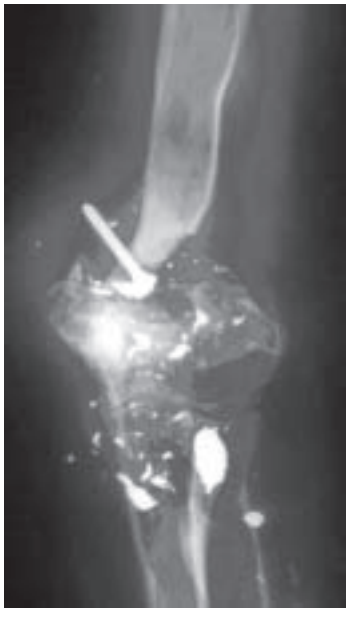

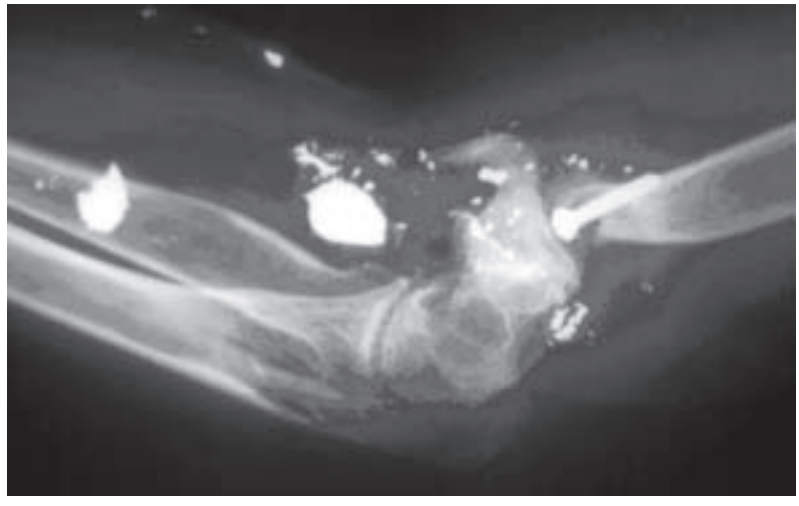



Fig. 4 – Caso 3 – Pseudartrose complexa baixa supracondiliana dolorosa

***Fig. 4** – Case 3 – Painful low supracondylar nonunion*





Fig. 5 – Caso 3 – Radiografias demonstram a consolidação

***Fig. 5** – Case 3 – X-rays showing union*





Fig. 6 – Caso 3 – Excelente resultado funcional 10°-130°

***Fig. 6** – Case 3 – Excellent functional result, from 10°-130°*



Fig. 7 – Caso 4 – Pseudartrose dolorosa **(a)**; consolidação **(b)**.
***Fig. 7** – Case 4 – **(a)** painful nonunion; **(b)** union.*



Fig. 8 – Caso 8 – **(a)** Radiografia pré-operatória com quebra de uma placa e pseudartrose dolorosa; **(b)** consolidação com a utilização de três placas modeladas, sendo duas colocadas lateral e posterior à coluna óssea lateral e uma terceira medial.
***Fig. 8** – Case 8 – **(a)** X-ray showing a broken plate and a painful nonunion; **(b)** three molded plates were applied posterior and laterally onto the lateral bone column, and one on the medial bone column.*

O tratamento com órteses fica reservado àqueles pacientes sem possibilidade cirúrgica pela existência de complicações clínicas[4]. Procedimentos como artroplastia de ressecção, substituições por aloenxerto e artroplastia total do cotovelo são utilizados em pacientes idosos, na presença de degeneração avançada da cartilagem articular ou estoque ósseo inadequado para fixação interna satisfatória. Porém, esses procedimentos possuem muitos riscos e alto índice de complicações[1,4,5]. A artrodese do cotovelo, pela incapacidade funcional que determina, só deve ser considerada em jovens que apresentem pseudartroses infectadas e estoque ósseo inadequado[1].

A realização do procedimento cirúrgico com o paciente em decúbito ventral possibilitou instrumentação mais fácil e conforto para a equipe cirúrgica. Sugerimos sua utilização, salvo se existirem contra-indicações anestésicas.

O acesso transolecraniano, embora complexo, permitiu a exposição necessária das duas colunas e superfície arti-

ment complexity of distal humerus pseudarthrosis. It is an infrequent complication, which makes difficult for the orthopedic surgeon to gather experience[1,4,5].

The selection of the adequate therapy depends on several factors, such as functional activities, surrounding soft tissues, degree of joint mobility, bone stock, integrity of joint cartilage, and the presence of infection[1].

Whenever possible, the procedure of choice should be open reduction and rigid internal fixation associated to bone grafting[4,6]. The treatment with orthoses should be applied to those patients without surgical possibility due to medical complications[4]. Procedures like resection ar-

cular da extremidade distal do úmero, assim como acesso para capsulectomia posterior e anterior e posicionamento adequado do material de síntese.

Acreditamos que a neurapraxia do ulnar que ocorreu em associação ao acesso de Bryan-Morrey resultou da pressão exercida no tríceps, necessária à obtenção do campo cirúrgico para a fixação interna da coluna lateral, principalmente nesse paciente em que foram colocadas duas placas nesta topografia. Apesar da limitada experiência com esse acesso, acreditamos que este não deva ser utilizado para tratamento dessas pseudartroses.

A liberação cirúrgica do nervo ulnar possibilitou a remissão da parestesia em um paciente e no outro a disfunção persistiu. Nesses casos, Dellon[11] sugere transposição anterior do nervo, que não foi realizada. Em pacientes revisados por esse autor, esse procedimento alcançou aproximadamente 80% de bons resultados para compressões moderadas. Por outro lado, McKee *et al*[13] apresentaram resultados satisfatórios de neurólise sem associação à transposição anterior formal em 20 pacientes submetidos à reconstrução de seqüela pós-traumática do cotovelo.

A fixação interna utilizada mostrou-se rígida e eficiente, permitindo a consolidação e mobilização articular precoce. De acordo com estudos biomecânicos, o posicionamento das placas formando um ângulo reto entre si garante maior estabilidade[14,15,16]. Em nossos casos, os implantes foram dispostos preferencialmente de acordo com essa recomendação, mas em algumas situações foram aplicados utilizando-se como orientação o estoque ósseo existente para colocação dos parafusos, o que não interferiu na qualidade dos resultados.

Em seis pacientes foram utilizadas duas placas e uma terceira foi usada na coluna lateral em um único paciente com o objetivo de adicionar estabilidade, tática recomendada por Jupiter[5].

A capsulectomia e a ressecção da fibrose periarticular associadas à mobilização precoce foram de grande importância para o alcance de resultados funcionais satisfatórios com bom arco de movimento. Em trabalhos publicados há algum tempo com número de pacientes significativos, em que não existiu a preocupação de realização de capsulectomia, ou seja, o objetivo foi somente obter a consolidação, ocorreram resultados funcionais desastrosos[1,5,17].

A liberação de um cotovelo fibrótico, segundo Helfet e Hotchkiss[14], permite que as forças previamente concentradas na região do foco de pseudartrose supracondiliano possam ser distribuídas de forma mais fisiológica no coto-

throplasty, allografting substitution, and total elbow arthroplasty are employed in elderly patients, with advanced joint cartilage disease, or inadequate bone stock for a satisfactory internal fixation. Those procedures, however, pose several risks and a high rate of complications[1,4,5]. Due to functional incapacity, elbow arthrodesis must only be considered in young patients with infected pseudarthrosis and inadequate bone stock[1].

Performing a surgical procedure with the patient prone allowed an easier instrumentation and more comfort for the surgical team. We suggest this choice unless there is an anesthetic impeditive.

Although complex, transolecranial access allowed the necessary exposure of both columns and the joint surface of distal humerus end, as well as the access for posterior and anterior capsulectomy, and adequate positioning of the fixation material.

We believe that the neuropraxia that occurred with the Bryan-Morrey approach resulted from the pressure applied to the triceps muscle, which was needed during internal fixation of the lateral column, especially in that patient, who received two plates at that site. Despite limited experience with such access, we believe that it should not be used for the treatment of pseudarthroses.

Surgical release of the ulnar nerve granted remission of paresthesia in one patient; the other had persistent symptoms. In those cases, Dellon[11] suggests anterior transposition of the nerve that – in this case – was not performed. Patients revised by that author had approximately 80% of good results for moderate compression. On the other hand, McKee et al[13] presented satisfactory results for neurolysis without a formal anterior transposition associated in 20 patients submitted to a reconstruction of posttraumatic sequelae of the elbow.

Internal fixation proved to be rigid and efficient, conveying healing and early joint mobility. According to biomechanical studies, plate positioning in a right angle grants a higher degree of stability[14,15,16]. In our series, implants were preferably sited according to such recommendation, although in some situations the implants were placed favoring bone stock available for screws placement. That did not influence the quality of outcomes.

Six patients received two plates and a third was employed on the lateral column in on patient to add stability, as recommended by Jupiter[2].

Capsulectomy and periarticular fibrosis resection associated to early mobility were very important to reach satis-

velo, diminuindo o estresse no material de osteossíntese. Além disso, permite menor formação de fibrose ao redor do nervo ulnar, o que favorece o não aparecimento de sintomas[5,13,14,15].

Apesar das extensas liberações de partes moles realizadas principalmente no fragmento distal do úmero, quando o único cuidado foi a preservação dos complexos ligamentares lateral e medial, não ocorreu necrose avascular desse fragmento[5].

Optamos pela utilização de enxerto ósseo esponjoso da crista ilíaca em todas as pseudartroses, reativas e não-reativas. Para isso, consideramos, principalmente, a necessidade de restauração da anatomia óssea, preenchimento de espaços e aceleração do processo de consolidação para alcançarmos melhores resultados funcionais.

Não foram observadas outras complicações relatadas na literatura, tais como: infecção, degeneração articular, necrose avascular do fragmento distal do úmero e ossificação heterotópica[2,5].

A reabilitação precoce, possível pela realização de fixação interna rígida, é essencial para a qualidade do resultado clínico, como pode ser observado na literatura[2,3,5].

Os resultados obtidos com média do arco de movimento de 107º são comparáveis aos conseguidos no tratamento de fraturas agudas intra-articulares da extremidade distal do úmero[16]. Nesse aspecto, cabe-nos ressaltar que os pacientes avaliados apresentavam pseudartroses consideradas não complicadas, ou sejam, com traço articular consolidado, estoque ósseo que permitiu a fixação interna rígida, ausência de incongruência, degeneração articular ou infecção prévia.

CONCLUSÕES

O tratamento da pseudartrose da extremidade distal do úmero deve ter como objetivo a obtenção da consolidação associada a cotovelo funcional, ou seja, indolor, estável e com boa mobilidade. Pouco representa pseudartrose consolidada em cotovelo rígido ou doloroso.

A tática cirúrgica utilizada pelos autores mostrou-se eficaz, desde que o planejamento pré-operatório seja cuidadoso, a técnica cirúrgica adequada, a equipe cirúrgica experiente e o protocolo de reabilitação seja aplicado precocemente. A capsulectomia e a ressecção da fibrose periarticular são indispensáveis à obtenção de resultado funcional satisfatório.

factory functional results, with a good arc of movement. In already published studies with a significant number of patients, without performing capsulectomy – that is, aiming only bone healing – functional results were appalling[1,5,17].

According to Helfet and Hotchkiss[14], the release of an elbow with fibrosis allows that forces previously concentrated at the supracondylar pseudarthrosis site may be distributed more physiologically throughout the whole elbow, reducing the stress on the metal implant. It also grants less fibrosis formation around the ulnar nerve, reducing the possibility of symptoms[5,13,14,15].

Despite huge soft tissue releases that were performed, especially on the distal humeral fragment, we were careful to preserve the lateral and medial ligament complexes. There was no avascular necrosis of that fragment[5].

We decided to employ cancellous bone graft from the iliac crest in all reactive and non-reactive pseudarthroses. Our consideration is focused on the need of bone anatomy restoration, filling effect, and acceleration of the healing process to obtain better functional results.

Other complications reported on the literature, such as infection, joint degeneration, avascular necrosis of the humerus distal fragment, and heterotopic ossification were not observed[2,5].

Early rehabilitation, granted by rigid internal fixation, is essential to the quality of clinical results, as noted on the literature[2,3,5].

Results with a mean of 107° of arc of motion are comparable to those obtained in the treatment of acute, intraarticular fractures of the distal humerus[16]. We point out that the patients assessed presented pseudarthroses that were considered as non-complicated – that is, healed joint line of fracture, adequate bone stock allowing rigid internal fixation, absence of incongruity, joint degeneration, or previous infection.

CONCLUSIONS

The treatment of pseudarthrosis of the humerus distal end must aim the healing associated to a functional elbow, with the absence of pain, stable and mobile. A healed pseudarthrosis on a rigid or painful elbow is of no importance.

The surgical technique employed by the authors showed to be efficient once there is a careful preoperative planning, adequate surgical expertise, seasoned surgical team, and the early application of the rehabilitation protocol. The capsulectomy and periarticular fibrosis resection are mostly important to obtain a satisfactory functional result.

REFERÊNCIAS / *REFERENCES*

1. Ackerman G., Jupiter J.B.: No-union of fractures of the distal end of the humerus. J Bone Joint Surg [Am] 70: 75-83, 1988.
2. McKee M.D., Jupiter J.B.: A contemporary approach to the management of complex fractures of the distal humerus and their sequelae. Hand Clin 10: 479-494, 1994.
3. Gallay S.H., McKee M.D.: Operative treatment of nonunions about the elbow. Clin Orthop 370: 87-101, 2000.
4. Figgie M.P., Inglis A.E., Mow C.S., Figgie III H.E.: Salvage of nonunion of supracondylar fracture of the humerus by total elbow arthroplasty. J Bone Joint Surg [Am] 71: 1058-1065, 1989.
5. Jupiter J.B., Goodman L.J.: The management of complex distal humerus non-union in the elderly by elbow capsulectomy, triple plating, and ulnar nerve neurolysis. J Shoulder Elbow Surg 1: 37-46, 1992.
6. Morrey B.F., Adams R.A.: Semiconstrained elbow replacement for distal humeral nonunion. J Bone Joint Surg [Br] 77: 67-72, 1995.
7. Weber B.G., Cech O.: "Actividad biológica del oso en la curación alterada de la fractura" in Pseudarthrosis. Barcelona, Científico Médica, 33-50, 1986.
8. Gustilo R.B., Anderson J.T.: Prevention of infection in the treatment of one thousand and twenty-five open fractures of long bones. J Bone Joint Surg [Am] 58: 453-458, 1976.
9. Müller M.E., Allgöwer M., Schneider R., Willenegger H.: Manual of Internal Fixation. Technique Recommended by the AO-Group. Berlin, Springer-Verlag, 1991.
10. Bryan R.S., Morrey B.F.: Extensive posterior exposure of the elbow: a triceps sparing approach. Clin Orthop 166: 188-192, 1982.
11. Dellon A.L.: Review of treatment results for ulnar nerve entrapment at the elbow. J Hand Surg [Am] 14: 688-700, 1989.
12. Morrey B.F.: "Functional evaluation of the elbow" in The elbow and its disorders. 3nd ed. Philadelphia, W.B. Saunders, 74-83, 2000.
13. McKee M.D., Jupiter J.B., Boosse G., Goodman L.: Outcome of ulnar neurolysis during post-traumatic reconstruction of the elbow. J Bone Joint Surg [Br] 88: 100 -105, 1998.
14. Helfet D.L., Hotchkiss R.N.: Internal fixation of the distal humerus: a biomechanical comparison of methods. J Orthop Trauma 4: 260-264, 1990.
15. Jupiter J.B., Neff U., Holzach P., Allgöwer M.: Intercondylar fractures of the humerus. J Bone Joint Surg [Am] 67: 226-239, 1985.
16. Mehne D.K., Jupiter J.B.: "Fractures of the distal humerus" in Skeletal trauma. Philadelphia, W.B. Saunders, 1125-1176, 1992.
17. Mitsunaga M.M., Bryan R.S., Linscheid R.L.: Condylar nonunions of the elbow. J Trauma 22: 787-791, 1982.