Retirada percutânea de enxerto ósseo autólogo*

*Percutaneous harvesting of autogenous bone graft**

ARNALDO PAPAVERO[1], ROBERTO ATTÍLIO LIMA SANTIN[2]

Unitermos – Retirada de tecido; transplante de ossos; cirurgia; tíbia; fêmur

INTRODUÇÃO

O uso de enxerto ósseo autólogo é freqüente em cirurgias ortopédicas e traumatológicas, devido à grande soma de qualidades que possui, como a osteoindução, a osteocondução e a presença de células vivas. A osteoindução é a propriedade do enxerto de estimular as células mesenquimais do osso hospedeiro a se transformarem em células produtoras de osso. A osteocondução é a capacidade do enxerto em prover um suporte estrutural para que o osso hospedeiro possa crescer em seu interior. A presença de células vivas osteoprogenitoras e do endotélio vascular acelera sua integração. Outras qualidades do enxerto ósseo autólogo são a imunocompatibilidade, a não transmissão de infecção e o baixo custo[1,2]. A necessidade de nova agressão cirúrgica e a limitada quantidade obtida são desvantagens do seu uso.

Algumas considerações a respeito do enxerto devem ser feitas. Sua colocação no osso hospedeiro deve ser rápida, não devendo exceder 30 minutos, a partir do que o efeito deletério sobre as células vivas já estará presente. A míni-

ABSTRACT

A surgical technique developed on cadavers allows for the percutaneous harvesting of cancellous autogenous bone graft from the distal femoral and proximal tibial metaphysis, by means of a specially designed trephine, a guide, and a helical harvester. This technique is quick and effective, poses minimal local damage, and provides readily usable little bone fragments.

Key words *– Tissue harvesting; bone transplantation; surgery; tibia; femur*

INTRODUCTION

The use of autologous bone grafting is a common feature in orthopedic and trauma procedures due to the combination of qualities such as osteoinduction, osteoconduction, and the presence of living cells. Osteoinduction is a graft property that allows stimulation of host bone mesenchymal cells to morph into bone-producing cells. Osteoconduction is the graft ability to provide a structural frame so that the host bone can grow inside the graft. The presence of live osteoprogenitor cells and of the vascular endothelium speed up integration. Other qualities of autologous bone grafting include immune compatibility, absence

* Trabalho desenvolvido a partir da dissertação de Mestrado defendida e aprovada em 15 de outubro de 2001, no Programa de Pós-Graduação da Faculdade de Ciências Médicas da Santa Casa de São Paulo, Departamento de Ortopedia e Traumatologia (Diretor: Professor Doutor Osmar Pedro Arbix de Camargo).

1. Mestre em Ortopedia e Traumatologia pela Faculdade de Ciências Médicas da Santa Casa de São Paulo.
2. Professor Adjunto do Departamento de Ortopedia e Traumatologia da Faculdade de Ciências Médicas da Santa Casa de São Paulo.

* *This paper was a part of the MSc thesis presented on October 15 2001 at the Post-Graduation Program of the Santa Casa of São Paulo Medical School, Department of Orthopedics and Traumatology, São Paulo, Brazil (Director: Professor Osmar Pedro Arbix de Camargo, MD).*

1. MSc in Orthopedics and Traumatology, Santa Casa Medical School of São Paulo, Brazil.
2. Associate Professor, Department of Orthopedics and Traumatology, Santa Casa Medical School of São Paulo, Brazil.

Endereço para correspondência (Correspondence to): Arnaldo Papavero, Rua Capitão Lorena, 630 – 03350-080 – São Paulo, SP. Tel./fax: 6463-3615. E-mail: papavero@uol.com.br

Recebido em (*Received in*)30/4/02. Aprovado para publicação em (*Approved in*) 21/1/03.
Copyright RBO2003

ma manipulação possível e sua não imersão em solução salina ou de antibiótico preservam sua vitalidade. Para minimizar a agressão ao local doador, deve-se evitar o uso de instrumentos elétricos que gerem calor, de janelas ósseas com ângulos retos que aumentam o estresse nas corticais e o uso de osteótomos, para prevenir a ocorrência de fraturas. São melhores as janelas ósseas arredondadas, feitas com instrumentos manuais e com o menor diâmetro possível[2].

O enxerto ósseo autólogo esponjoso fresco tem melhor integração e maior efetividade quando em fragmentos de 0,5cm^3. Nesse tamanho há maior difusão dos líquidos do hospedeiro por entre os fragmentos e maior facilidade de penetração dos vasos em seu interior, permitindo que mais células osteoprogenitoras e do endotélio vascular permaneçam viáveis[1].

Sabemos que o osso ilíaco é a mais importante fonte de enxerto autólogo, mas sua utilização não é isenta de complicações, como fraturas, sangramentos, hérnias, lesões nervosas e dor persistente pós-operatória, além da cicatriz local, que pode ser fonte de descontentamento, principalmente para as mulheres. Existem ainda inúmeras situações em que não é possível a retirada de enxerto do osso ilíaco, como na presença de fraturas, de fixadores externos, de colostomias, de retiradas antigas de enxerto e até por falta de preparo prévio do ilíaco durante uma cirurgia. Nessas circunstâncias, o cirurgião deve estar apto a retirar enxerto de outros locais. Nos membros inferiores, as metáfises distal do fêmur e proximal da tíbia são os locais em que maior quantidade de enxerto esponjoso pode ser obtida[3,4,5].

Nosso objetivo é demonstrar uma técnica de retirada de enxerto ósseo esponjoso das metáfises distal do fêmur e proximal da tíbia, de maneira percutânea, através de pequenas janelas ósseas arredondadas feitas com instrumentos manuais. O instrumental, composto de uma trefina, um guia e um extrator helicoidal, permite que o enxerto esponjoso seja obtido em pequenos fragmentos prontos para colocação no osso hospedeiro, sem necessidade de manipulação adicional.

TÉCNICA CIRÚRGICA

Este estudo foi desenvolvido no Departamento de Ortopedia e Traumatologia e no Departamento de Patologia da Faculdade de Ciências Médicas da Santa Casa de São Paulo.

O desenvolvimento do instrumental e o estudo dos locais doadores de enxerto foram feitos em cadáveres frescos. Foram utilizados 16 cadáveres, sendo 12 do sexo mas-

of infection transmission, and low cost[1,2]. The need for a new surgical aggression and the limited quantity obtained are the disadvantages.

A few comments regarding the graft are in order. Positioning of the graft in the host bone must be fast, not exceeding a period of 30 minutes, after which the deleterious effect on live cells will be present. Graft vitality is preserved by minimum handling and non-immersion in saline or antibiotic. In order to minimize aggression to the donor site, there must be a restriction of electric instruments that generate heat, right-angled bone windows that increase cortex stresses, and the use of osteotomies, to prevent fractures. Rounded bone windows are best when created with manual instruments, and with the smallest possible diameter[2].

Fresh, cancellous autologous bone grafting offers a better integration and higher efficacy with 0.5 cm^3 fragments. This size affords greater host fluid diffusion among fragments and easier blood vessel penetration inside the fragments, allowing more osteoprogenitor cells and vascular endothelium cells to remain viable[1].

We know that the iliac bone is the most important source of autologous graft, although its use is not exempt of complications such as fractures, bleeding, herniation, nervous injuries, and persistent post-operative pain, besides local scar which may be an upsetting factor for women. Furthermore, there are several situations in which iliac bone graft harvesting is be possible, including the presence of fractures, external fixators, colostomies, previous graft harvesting, and even lack of prior iliac preparation during surgery. In these cases, the surgeon should be able to harvest bone graft from other sites. In the lower limbs, the distal femoral metaphysis and the proximal tibial metaphysis are the best sites to obtain a larger amount of cancellous bone graft[3,4,5].

Our objective is to demonstrate a technique of percutaneous cancellous bone graft harvesting from distal femoral and proximal tibial metaphyses through small rounded bone windows made with manual instruments. Such instruments comprise a trephine, a guide, and a helical extractor that allows harvesting cancellous bone in small fragments, ready to be embedded in the host bone, with no additional handling.

SURGICAL TECHNIQUE

This study was developed at the Department of Orthopedics and Traumatology and at the Department of Pa-

culino e quatro do feminino. Nos estudos iniciais o grande trocanter do fêmur, as metáfises proximal e distal da tíbia, femoral distal e o osso ilíaco foram incluídos nos experimentos. Somente se mostraram apropriadas para retirada percutânea de enxerto as metáfises femoral distal e tibial proximal.

O instrumental é composto de uma trefina, um guia e um extrator helicoidal (figura 1).



Fig. 1 – Instrumental: composto de trefina, guia e extrator helicoidal.

***Fig. 1** – Instruments: trephine, guide and helical extractor.*

A trefina tem comprimento de 18cm, um cabo transversal com empunhadura de 10cm, diâmetro externo de 0,9cm, paredes de 0,1cm e diâmetro interno de 0,7cm. Os dentes, que facilitam a penetração da trefina, têm altura de 0,1cm. Esse pequeno tamanho dos dentes tem o objetivo de torná-los pouco cortantes, permitindo seu avanço no osso esponjoso, mas dificultando sua penetração no osso cortical.

O guia tem comprimento de 22cm, diâmetro de 0,6cm e uma de suas extremidades de forma pontiaguda, com um bloqueio que impede sua penetração além de 1,7cm de sua ponta.

O extrator helicoidal tem comprimento de 23cm, sendo que nos 16cm proximais tem diâmetro de 0,5cm e nos 7cm distais, diâmetro de 0,7cm, com formato helicoidal e um cabo com 7,5cm de comprimento. O extrator tem um bloqueio a 18cm de sua ponta distal, para que não vá além da extremidade da trefina, quando introduzido no interior desta.

Na metáfise femoral distal o acesso é feito sobre o epicôndilo medial, que é facilmente palpável por ser uma eminência óssea evidente do côndilo femoral medial. A incisão, centrada no epicôndilo, tem 1,5cm de comprimento e é feita em sentido longitudinal, interessando a pele e o tecido celular subcutâneo (figura 2). É identificada uma região de aproximadamente 1,5cm^2, delimitada, súpero-anteriormente, pelo músculo vasto medial e artéria genicular medial superior; inferiormente, pelo ligamento colateral tibial; superiormente, pelo tendão do músculo adutor maior; e posteriormente, pelo músculo semimembranáceo. A fina fáscia e periósteo locais são incisados no mesmo

thology of the Santa Casa Medical School in São Paulo, Brazil.

The development of instruments and the study of graft donor sites were performed on 16 fresh corpses, 12 male and four female. In the initial phase of the study, the greater trochanter of the femur, the proximal and distal metaphyses of the tibia, and the distal metaphysis of the femur, and iliac bone were included in the experiment. Only the distal metaphysis of the femur and the proximal metaphysis of the tibia showed to be adequate for percutaneous bone graft harvesting.

The instruments comprise a trephine, a guide, and a helical extractor (figure 1).

The trephine is 18 cm long, with a 10 cm transverse handle, 0.9 cm of outer diameter, 0.1 cm walls, and 0.7 cm inner diameter. The teeth, which provide for easier trephine penetration, are 0.1 cm high. Such little tooth size aims at making then less sharp, allowing their advancement in cancellous bone, but precluding cortical bone penetration.

The guide is 22 cm long and 0.6 cm in diameter, with a sharp end and a blocking device that avoids the penetration of its tip beyond 1.7 cm.

The helical extractor is 23 cm long, the proximal 16 cm with 0.5 cm in diameter, and the distal 7 cm with 0.7 cm in diameter, with a helical shape, plus a 7.5-cm handle. The extractor has a blocking device 18 cm from its distal tip to prevent its advancement beyond the trephine tip.

Access to the distal metaphysis of the femur is performed over the medial epicondyle, an easily palpable bone eminence of the medial femoral condyle. The 1.5 cm longitudinal incision through skin and subcutaneous cell tissue is centered on the epicondyle (figure 2). A region of approximately 1.5 cm^2 is limited on its upper anterior side by the vastus medialis muscle and by the genus superior medialis artery, on its lower side by the tibial collateral ligament, on its upper side, by the adductor magnus muscle, and on its posterior side by the semimembranosus muscle. The thin

sentido da pele e descolados para permitir a penetração do guia. É suficiente o afastamento das partes moles com uma pinça hemostática (figura 2). O guia é introduzido até o bloqueio que existe na sua extremidade pontiaguda, fixando-o ao osso no centro da incisão e paralelamente à superfície articular do joelho (figura 3). A cortical femoral local é fina e a penetração é feita de maneira pouco traumática. O guia tem a função de dirigir a penetração inicial da trefina, até que esta se fixe firmemente ao osso, quando é retirado (figura 4). A trefina é introduzida no osso esponjoso, até atingir a cortical contralateral. Essa transição é facilmente percebida pelo aumento da resistência, própria do osso cortical. Neste momento, é introduzido o extrator helicoidal por dentro da trefina, girando-o em sentido horário, até que seja atingido seu bloqueio metálico, que impede que ultrapasse a ponta da trefina (figura 5). O extrator helicoidal é retirado com o osso esponjoso que estava retido no interior da trefina preso na sua hélice (figura 6), já fragmentado em pequenos blocos e que são facilmente destacados, exigindo para isso mínima manipulação. A hélice do extrator helicoidal tem um passo de 0,5cm, fragmentando o osso es-

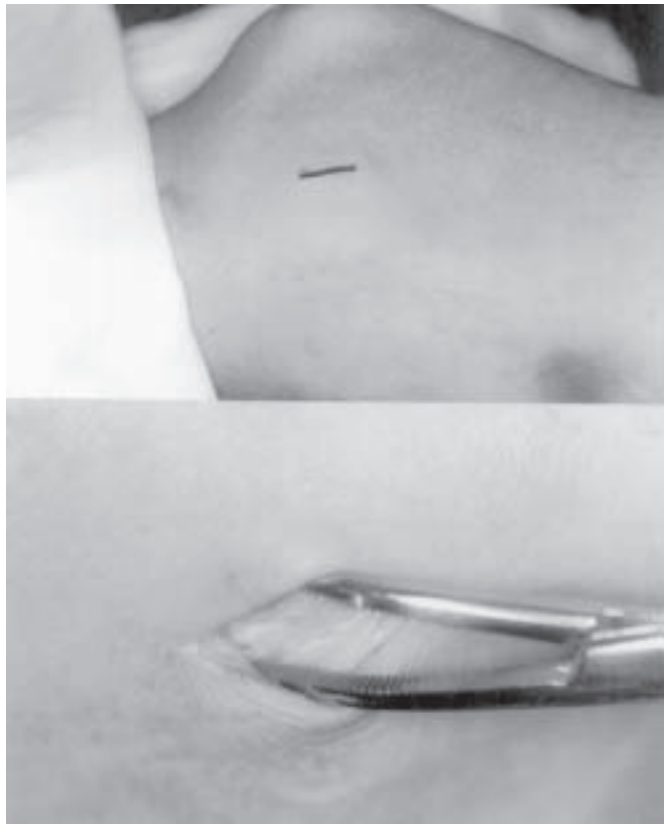

Fig. 2 – Incisão de 1,5cm de comprimento sobre o epicôndilo femoral medial. A divulsão e o afastamento das partes moles são feitos com pinça hemostática.

***Fig. 2** – Incision of 1.5 cm over the medial femoral epicondyle. Soft tissue dissection and retraction are performed with a hemostatic forceps.*



Fig. 3 – A penetração do guia é feita paralelamente à superfície articular distal do fêmur

***Fig. 3** – Guide introduction is made parallel to the distal femoral joint surface*

local fascia and periosteum are incised in the same skin direction and detached to allow guide penetration. A hemostatic forceps is enough for soft tissue retraction (figure 2). The guide is introduced till the blocking device on its sharp end, and fixated to the bone at the incision center and parallel to the knee joint surface (figure 3). The local femoral cortex is thin, and the penetration is little traumatic. The guide directs the initial penetration of the trephine till the trephine is firmly fixated to the bone, whereupon the guide is removed (figure 4). The trephine is introduced on the cancellous bone till it reaches the contralateral cortex. Such transition is easily noted due to the increased resistance of the cortical bone. At that moment, the helical extractor is introduced in the trephine, turning clockwise till its metallic blocking device prevents its going beyond the tip of the trephine (figure 5). The helical extractor is removed together with the cancellous bone that was in the trephine and was retained in the helix (figure 6), already fragmented into easy detachable little blocks that require minimum handling. The helical extractor helix has a 0.5 cm step, fragmenting cancellous bones into 5 cm blocks (figure 7).

ponjoso em blocos dessa medida (figura 7).

Utilizando-se a mesma janela óssea, pode-se introduzir novamente a trefina com o objetivo de obter nova colheita de enxerto, variando-se sua angulação inicial proximal ou anteriormente. A fossa intercondílea limita a introdução posterior da trefina, devendo-se evitar também o direcionamento articular distal.

Após o término do procedimento, é feita a sutura das partes moles com um ou dois pontos separados, sendo que a pele pode ser suturada com ponto contínuo.

Na metáfise proximal da tíbia o acesso é feito sobre o tubérculo de inserção do trato iliotibial (tubérculo de Gerdy), que é facilmente palpável. A incisão da pele e do tecido celular subcutâneo tem 1,5cm de comprimento, é feita em sentido oblíquo seguindo a direção das fibras terminais do trato iliotibial (figura 8), o qual é incisado no mesmo sentido da pele e afastado com pinça hemostática. A introdução do guia, facilitada pela pequena espessura cortical local, é feita paralelamente à superfície articular, em sentido posterior, com angulação em relação ao eixo coronal de 30°, com o objetivo de aproveitar a maior espessura possível da metáfise tibial (figura 9). A seguir, é



Fig. 4 – O guia direciona a trefina, que é introduzida com movimentos no sentido horário até a sua fixação óssea, quando o guia é retirado

***Fig. 4** – The guide directs the trephine, which is introduced with clockwise movements till it is fixated into the bone, whereupon guide is removed*

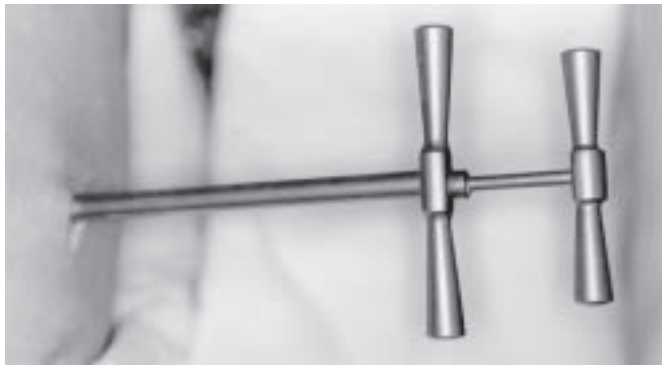

Fig. 5 – A trefina é aprofundada até a cortical contralateral. O extrator helicoidal é introduzido em rotação horária até atingir o bloqueio metálico.

***Fig. 5** – The trephine is introduced till contralateral cortex. The helical extractor is then introduced with clockwise rotation till the blocking device prevents further introduction.*



Fig. 6 – O extrator helicoidal é retirado com o enxerto ósseo preso na sua hélice

***Fig. 6** – The helical extractor is removed with bone graft held by the helix*

The same bone window may allow for trephine reintroduction for another graft harvesting, by a proximal or anterior variation of the angle. The intercondylar fossa limits trephine posterior introduction. We must also avoid the distal joint direction.

Soft tissue suture is performed at the end of the procedure, with one or two separate stitches. Skin may be sutured with continuous stitches.

The proximal metaphysis of the tibia is approached through the easily palpable iliotibial tract insertion tubercle (Gerdy's Tubercle). Skin and subcutaneous cell tissue incision is 1.5 cm long and oblique, following the same direction as the end fibers of the iliotibial tract (figure 8), which is incised in the same skin direction, and retracted with a hemostatic clamp. Guide introduction, facilitated by the small local cortex thickness, is performed parallel to the joint surface, in the posterior direction, with a 30 degree angle with the coronal plane, with the purpose of taking the advantage possible of the greater thickness of the tibial metaphysis (figure 9). Trephine and helical extractor are then introduced, following the same steps already described for the femoral metaphysis. Other cancellous bone graft harvests

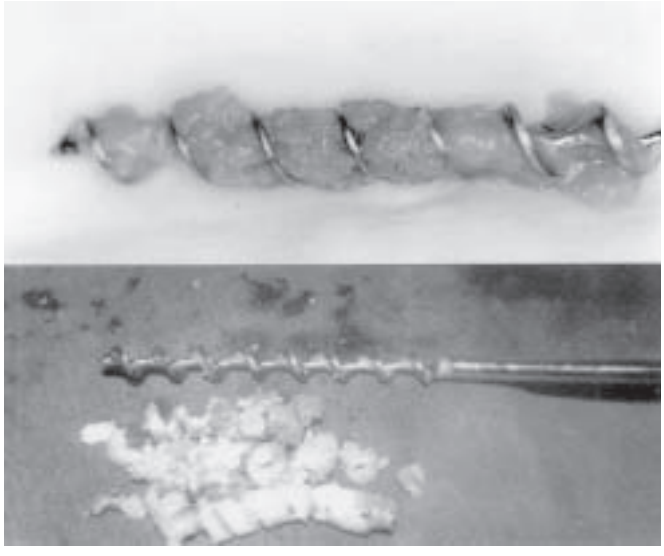

Fig. 7 – O enxerto ósseo fica preso à hélice e é facilmente destacado em pequenos fragmentos de 0,5cm de comprimento

***Fig. 7** – The bone graft is held by the helix and can be easily removed in 0.5 cm long fragments*

feita a introdução da trefina e do extrator helicoidal, seguindo os passos já descritos anteriormente para a metáfise femoral. Novas colheitas de enxerto ósseo esponjoso podem ser feitas através do mesmo orifício cortical, mudando-se a orientação da trefina em 30° anterior, posterior e distalmente. O direcionamento da trefina em sentido articular proximal deve ser evitado.

COMENTÁRIOS

Os resultados obtidos com a retirada percutânea de enxerto ósseo foram analisados com relação ao volume obtido, a rapidez e facilidade do procedimento e as complicações locais.

O volume obtido de enxerto foi semelhante na metáfise femoral e tibial, porque a profundidade de penetração da trefina nesses dois locais é também semelhante. É possível ser feita uma previsão da quantidade de enxerto calculando-se o volume interno da trefina. Sabemos que o volume de um cilindro é obtido pela fórmula: π.(raio da circunferência)^2.altura.

Assim,

$\pi = 3{,}1416$

(raio da circunferência)$^2 = (0{,}35\text{cm})^2$

altura = penetração da trefina

A penetração da trefina nos cadáveres estudados foi em média de 6cm, o que levou a um volume de 2,3cm^3. Três



Fig. 8 – Incisão tibial sobre o tubérculo de inserção do trato iliotibial (tubérculo de Gerdy)

***Fig. 8** – Tibial incision over the iliotibial tract insertion tubercle (Gerdy's tubercle)*

may be performed through the same cortex hole, by a 30º anterior, posterior, and distal change in the direction of the trephine. Proximal joint direction of the trephine must be avoided.

COMMENTS

Results obtained with the percutaneous harvest of bone graft were analyzed for volume, quickness, and procedural ease, and for local complications.

The graft volume obtained from femoral and tibial metaphysis was similar, because the trephine penetration depth is similar in both sites. It is possible to forecast the amount of graft by calculating the inner volume of the trephine. We know that a cylinder volume is obtained through the formula: π x (radius circumference)^2 x height.

Hence,

$\pi = 3.1416$

(radius circumference)$^2 = (0.35\ cm)^2$

Height = trephine penetration

Average trephine penetration in the corpses was 6 cm, with a volume of 2.3 cm^3. Three or at the most four penetrations were performed with effective graft removal. Total graft volume ranged from 6 to 8 cm^3, depending on the diameter of the cadaver femur and tibia. The volume was determined by graft immersion in a cubic centimeter-gauged test-tube, with immediate readings of tube water volume variation. Such volume measurements were similar to those obtained by mathematical calculations. The amount of cancellous bone removed by this technique (6 to

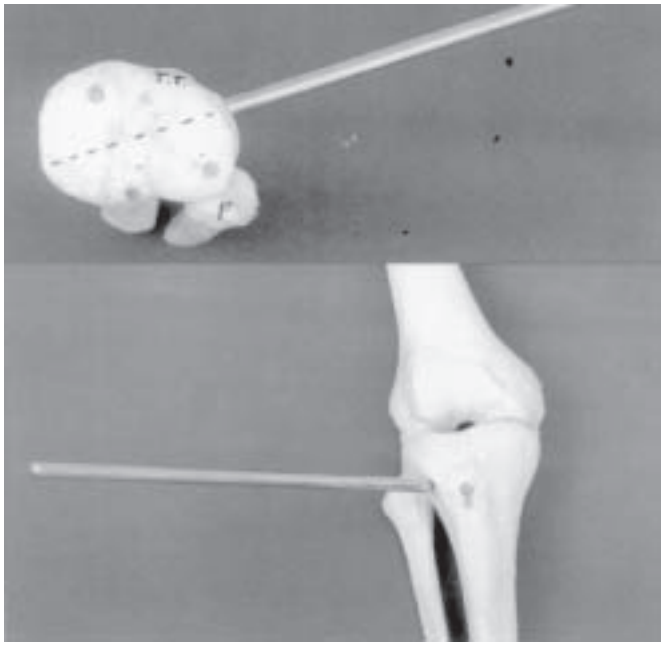

Fig. 9 – O guia deve ser orientado posteriormente com 30° de angulação em relação ao eixo coronal e paralelamente à superfície articular (TT: tuberosidade tibial, F: fíbula)

***Fig. 9** – The guide is angled 30° posterior to the coronal axis and parallel to the joint surface (TT: tibial tuberosity, F: fibula)*

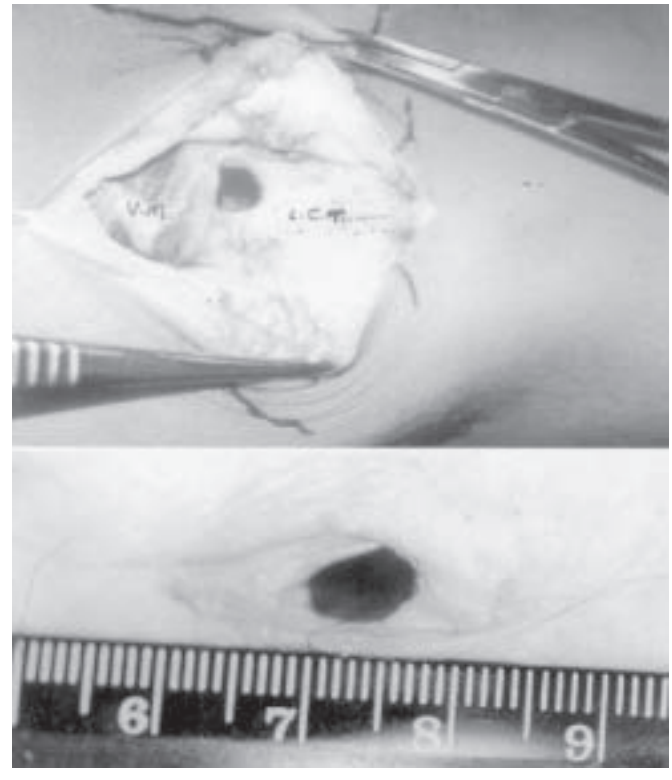

Fig. 10 – A dissecação ampla não mostra lesão do músculo vasto medial (V.M.) ou do ligamento colateral tibial (L.C.T.). A lesão da cortical é pequena e arredondada.

***Fig. 10** – The broad dissection does not show lesion in the vastus medialis muscle (VM) nor in the tibial collateral ligament. The cortical window is small and rounded.*

ou no máximo quatro penetrações foram conseguidas com saída efetiva de enxerto. O volume total de enxerto obtido variou de 6 a 8cm^3, na dependência do diâmetro do fêmur e da tíbia dos cadáveres. O volume foi determinado fazendo-se a imersão do enxerto em um tubo de vidro com marcações em cm^3, e leitura imediata da variação do volume de água que estava em seu interior. Essas medidas volumétricas foram próximas das conseguidas pelo cálculo matemático. A quantidade de enxerto esponjoso obtida por essa técnica (6 a 8cm^3) é suficiente para reparar pequenas perdas ósseas e para estimular a osteogênese em situações cirúrgicas em que se fizer necessário.

O enxerto ósseo esponjoso que se obtém do extrator helicoidal está fragmentado em pequenos blocos seccionados a cada 0,5cm, facilmente destacáveis do extrator e que podem imediatamente ser colocados no osso hospedeiro, diminuindo a manipulação e o tempo de exposição ao ar ambiente. Após a definição da técnica, o tempo total do procedimento variou de cinco a sete minutos; essa rapidez deveu-se à pequena incisão e à grande facilidade de penetração do guia, da trefina e do extrator helicoidal nas metáfises.

8 cm^3) is enough to repair small bone losses and to stimulate osteogenesis during surgery whenever required.

The cancellous bone graft removed with helical extractor is already fragmented into 0.5 cm blocks that are easily detached from the extractor and may be immediately positioned in the host bone, reducing handling and duration of environment exposure. After the technique was defined, the total duration of the procedure ranged from five to seven minutes. Such rapid performance is due to the small incision, and to the ease of guide, trephine, and helical extractor penetration in the metaphyses.

We performed broad dissections of graft donor sites in tibial and femoral metaphyses to check for possible complications. Macroscopic fractures were not seen around the instrument entry holes. Collateral tibial ligament, superior genus arteries, the vastus medialis, adductor magnus, and semimembranosus muscles were not injured (figure 10).

Para verificar as possíveis complicações nos locais de retirada de enxerto, foram feitas dissecações amplas das metáfises tibiais e femorais. Não foram observadas macroscopicamente fraturas em torno dos orifícios de entrada do instrumental. O ligamento colateral tibial, as artérias geniculares superiores e os músculos vasto medial, adutor maior e semimembranáceo não foram lesionados (figura 10). Tampouco foram encontradas lesões significativas na metáfise tibial, além das provocadas pela incisão e perfuração cortical tibial. O orifício de penetração da trefina atinge uma só cortical, é único, arredondado e feito com instrumental manual, estando em conformidade com a literatura revista como o menos danoso ao osso doador (figura 10)[2]. Podemos comparar as lesões metafisárias provocadas pela trefina para retirada de enxerto com as dos túneis ósseos necessários para reparação de lesões ligamentares do joelho. Esses túneis têm diâmetro semelhante ao dos feitos pela trefina. As reparações ligamentares do joelho são feitas em grande número atualmente e, embora os pacientes sejam encorajados para carga corpórea precoce no membro operado, raras descrições de fraturas são vistas na literatura, decorrentes da lesão provocada pelos túneis ósseos.

Após a retirada de enxerto esponjoso pela trefina existe a possibilidade de regeneração do osso esponjoso no local doador, porque não há colocação de material estranho ao organismo preenchendo a falha óssea.

O presente trabalho experimental foi feito em cadáveres humanos. Ainda está em desenvolvimento o estudo e sua análise em pacientes, para posterior publicação.

A técnica cirúrgica de retirada percutânea de enxerto ósseo das metáfises femoral distal e tibial proximal poderá ser uma alternativa simples, rápida, com mínima agressão funcional e estética ao paciente e particularmente útil quando for necessária pouca quantidade de enxerto ósseo esponjoso, havendo a possibilidade de ser feita com anestesia local[5]. Como o enxerto é metafisário, a técnica não poderá ser utilizada em pacientes com cartilagem de crescimento em atividade.

Besides the injuries caused by the tibial cortex incision and perforation, no significant metaphyseal injuries in the tibia were found. The trephine penetration hole reaches only to one cortex, is the only hole, rounded and performed with a manual instrument, and is the least traumatic to the donor bone according to the literature (figure 10)[2]. We can compare metaphyseal injuries caused by the trephine to harvest the graft to injuries in bone tunnels required for knee ligament repair. The tunnels have a similar diameter to that produced with the trephine. Nowadays, knee ligament repair is widely performed and, although patients are encouraged for early weight bearing on the operated limb, there are very few descriptions of fractures due to bone tunnels in the literature.

After the removal of cancellous bone graft with the trephine, there is a possibility of cancellous bone regeneration at the donor site, as there is no use of foreign material to fill the bone gap.

This experimental work was performed on human cadavers and is still being developed and an analysis in living patients is under way for further publication.

The surgical technique of percutaneous bone graft harvesting from the distal metaphysis of the femur and from the proximal metaphysis of the tibia may be a simple, quick alternative, with minimum functional and esthetic aggression to the patient, and particularly useful when the need arises for a small amount of cancellous bone graft, and provides the possibility of harvesting under local anesthesia[5]. As the graft is metaphyseal, the technique cannot be applied to patients with active growth cartilage.

REFERÊNCIAS / *REFERENCES*

1. Trueta J.: "Injertos óseos" in La estructura del cuerpo humano. Barcelona, Labor, 31-112, 1974.
2. Mendicino R.W., Leonheart E., Shromoff P.: Techniques for harvesting autogenous bone grafts of the lower extremity. J Foot Ankle Surg 35: 428-435, 1996.
3. Krause J.O., Perry C.R.: Distal femur as a donor site of autogenous cancellous bone graft. J Orthop Trauma 9: 145-151, 1995.
4. O'Keeffe Jr. R.M., Riemer B.L., Butterfield S.L.: Harvesting of autogenous cancellous bone graft from the proximal tibial metaphysis. A review of 230 cases. J Orthop Trauma 5: 469-474, 1991.
5. Catone G.A., Reimer B.L., McNeir D., Ray R.: Tibial autogenous cancellous bone as an alternative donor site in maxillofacial surgery. A preliminary report. J Oral Maxillofac Surg 50: 1558-1563, 1992.