Rev Bras Ortop. 2013;48(3):251-256

RBO REVISTA BRASILEIRA DE ORTOPEDIA
www.rbo.org.br/



Artigo Original

Avaliação em médio prazo da artoplastia total de joelho sem substituição da patela

José Wanderley Vasconcelos,[1,*] *Leopoldina Milanez da Silva Leite,*[2] *José Carlos Amaral Sousa,*[3] *José Orleans Mendes de Sousa,*[4] *Márcio Fernandes Santos e Santos*[5]

[1]*Doutorado em Cirurgia; Professor Associado, Universidade Federal do Maranhão (UFMA), São Luís, MA, Brasil.*
[2]*Doutorado em Fisiopatologia Clínica e Experimental; Professora Assistente, UFMA, São Luís, MA, Brasil.*
[3]*Chefe do Serviço de Ortopedia e Traumatologia do Hospital Universitário da Universidade Federal do Maranhão (HU-UFMA), São Luís, MA, Brasil.*
[4]*Médico pela UFMA, São Luís, MA, Brasil.*
[5]*Acadêmico do Curso de Medicina da UFMA, São Luís, MA, Brasil.*
Trabalho feito no Serviço de Ortopedia e Traumatologia do HU-UFMA, São Luís, MA, Brasil.

INFORMAÇÕES SOBRE O ARTIGO

Histórico do artigo:
Recebido em 19 de janeiro de 2012
Aceito em 8 de fevereiro de 2012

Palavras-chave:
Artroplastia
Joelho
Osteoartrite
Procedimentos ortopédicos

RESUMO

Objetivo: Avaliar, em médio prazo, pacientes submetidos a artroplastia total de joelho sem substituição da patela. *Métodos:* Foi feito um estudo retrospectivo e transversal de pacientes submetidos a artroplastia total de joelho sem substituição patelar. Em todos os pacientes foi feito exame clínico baseado no protocolo do *Knee Society Scoring System,* no qual foram avaliados dor, amplitude de movimento, estabilidade, contratura, alinhamento e função do joelho, além de exame radiológico. *Resultados:* Foram avaliados 53 joelhos operados em 36 pacientes, sendo sete à esquerda, 12 à direita e 17 bilaterais. A faixa etária variou de 26 a 84 anos. Dos 53 joelhos avaliados, 33 (62,26%) não apresentaram dor. A flexão máxima do arco de movimento teve média de 104,7°. Nenhum joelho apresentou dificuldade de extensão ativa. Quanto ao alinhamento pelo eixo anatômico, 12 joelhos apresentaram desvio (22,64%) entre 0° e 4° em varo; 39 (75,49%) apresentaram marcha sem restrição e o ângulo femorotibial teve variação entre 3° de varo e 13° de valgo com média de 5° de valgo. O índice patelar variou de 0,2 a 1,1. *Conclusão:* A artroplastia total de joelho sem substituição da patela proporciona bons resultados em médio prazo.

© 2013 Sociedade Brasileira de Ortopedia e Traumatologia. Publicado pela Elsevier Editora Ltda. Todos os direitos reservados.

Autor para correspondência: Av. dos Holandeses, quadra 19, Residencial Monet, ap. 1202, São Luís, MA, Brasil. CEP: 65.065-180.
Tel.: (98) 8119-0794/(98) 2107-5858.
E-mail: jwanderortop@gmail.com

ISSN/$–see front matter © 2013 Sociedade Brasileira de Ortopedia e Traumatologia. Publicado pela Elsevier Editora Ltda. Todos os direitos reservados.
doi: 10.1016/j.rbo.2012.02.002

Mid-term evaluation of total knee arthroplasty without patellar replacement

A B S T R A C T

Objective: To mid-term evaluate patients who were submitted to total knee arthroplasty without patellar resurfacing. *Methods:* It was realized a retrospective cross-sectional study of patients who were submitted to total knee arthroplasty without patellar resurfacing. In all patients clinical examination was done based on the protocol of the Knee Society Scoring System, which assessed pain, range of motion, stability, contraction, knee alignment and function, and radiological evaluation. *Results:* A total of 36 patients were evaluated. Of these, 07 were operated only on left knee, 12 only on right knee and 17 were operated bilaterally, totaling 53 knees. Ages ranged from 26 to 84 years. Of the 53 knees evaluated, 33 (62.26%) had no pain. The maximum flexion range of motion averaged 104.7°. No knee had difficulty in active extension. As to the alignment for anatomical axis twelve knees (22.64%) showed deviation between 0° and 4° varus. Thirty-nine (75.49%) knees showed pace without restriction and the femorotibial angle ranged between 3° varus and 13° valgus with an average of 5° valgus. The patellar index ranged from 0.2 to 1.1. *Conclusion:* Total knee arthroplasty whitout patellar resurfacing provides good results in mid-term evaluation.

© 2013 Sociedade Brasileira de Ortopedia e Traumatologia. Published by Elsevier Editora Ltda. All rights reserved.

Keywords:
Arthroplasty
Knee
Osteoarthritis
Orthopedic Procedures

Introdução

A artroplastia total de joelho (ATJ) é indicada para o tratamento da osteoartrose avançada e outras condições de grave degeneração cartilaginosa e é cada vez mais usada por causa dos bons resultados no alívio da dor e no restabelecimento da função. Na década de 1940 iniciaram-se as técnicas de substituição de superfície e, com o desenvolvimento de tecnologia adequada, surgiram as próteses modulares de joelho que hoje são usadas. A primeira, que culminou nos modelos atuais, foi desenvolvida por Freeman.[1,2]

A ATJ é um dos procedimentos cirúrgicos mais efetivos no tratamento da osteoartrose[3,4] e promove a correção de deformidades e instabilidades, com alívio da dor e melhoria da função na maioria dos pacientes.[5,6]

A substituição da superfície da patela é referida como sendo uma das maiores causas de complicação na artroplastia total do joelho, por causa da combinação de grandes cargas, múltiplas ações musculares, pequena superfície de contato e vascularização precária.[7,8] Dentre as complicações encontram-se fraturas, necrose asséptica, desgaste, afrouxamento e luxação do componente.[7,9]

Por causa dessas complicações, muitos autores recomendam a substituição artroplástica do fêmur e da tíbia sem substituição patelar, que pode ser seguida de sinovectomia e denervação peripatelar, o que preserva a cartilagem.[10-14]

A articulação femoropatelar pode ser examinada facilmente do ponto de vista clínico e de imagem, sendo acessível também ao exame artroscópico. A disponibilidade desses métodos facilitou muito o diagnóstico de alterações de alinhamento, de displasias e tipos de degeneração, não só da cartilagem, mas até do osso subcondral.[15]

O número de pacientes que procuram atendimento médico com queixas por causa do comprometimento da capacidade funcional dos joelhos, principalmente devido à artrose, tem crescido ao longo dos anos. Associado a esse crescimento está o aumento da longevidade e da atividade física na população idosa.

O objetivo deste estudo foi avaliar clínica e radiologicamente pacientes submetidos à artroplastia total de joelho sem substituição da patela.

Materiais e métodos

Foi feito um estudo retrospectivo e transversal no ambulatório do Serviço de Ortopedia do Hospital Universitário da Universidade Federal do Maranhão (HU-UFMA), Hospital Centro Médico e UDI Hospital, em São Luís (MA), de pacientes submetidos à artroplastia total de joelho sem substituição da patela, de 2004 a 2007.

Os pacientes foram contatados por carta ou telefone, os que se apresentaram receberam esclarecimento sobre o estudo e os que aceitaram participar voluntariamente assinaram o Termo de Consentimento Livre e Esclarecido.

Todos os pacientes foram operados pela mesma equipe cirúrgica, submetidos à artroplastia total cimentada do joelho, sob profilaxia antibiótica e para tromboembolismo, por via de acesso anterior parapatelar medial, com luxação lateral da patela, sob torniquete pneumático. A patela foi preservada em todos os casos e feitas a denervação e a sinovectomia

peripatelar. Em 35 joelhos (66,04%) o ligamento cruzado posterior (LCP) foi preservado e em 18 (33,96%), sacrificado.

O protocolo de avaliação usado foi o do Knee Society Scoring System, composto por duas partes, uma que avalia a preservação do alinhamento, da mobilidade e da estabilidade articular e outra que avalia a função do joelho nas atividades de marcha e ao subir e descer escadas. A pontuação final varia de negativa até 100 pontos a cada uma das partes, o que totaliza 200 pontos. Os resultados são considerados excelentes quando a pontuação é maior do que 170, boa quando de 140 a 169, regular quando de 120 a 139 e ruim quando é menor do que 120 pontos.

As variáveis estudadas foram dor, amplitude de movimento, estabilidade, presença de contratura, alinhamento e função do joelho. Foi feita também uma avaliação radiológica nas incidências ântero-posterior (AP), de perfil (P) e axial de patela.

A dor foi avaliada quanto à presença ou não e em qual intensidade, se leve ou ocasional, apenas ao subir escadas, ao andar a pé e subir escadas, moderada de forma ocasional, moderada de forma contínua ou grave. Foi também pesquisado se a dor era mais presente na face anterior do joelho (dor patelar). A graduação entre leve, moderada e grave foi referida subjetivamente pelo próprio paciente.

A amplitude de movimento foi avaliada por meio da medida do grau de flexão-extensão ativa do arco de movimento.

A estabilidade ântero-posterior foi obtida pelo teste da gaveta anterior e posterior e medida em milímetros. A estabilidade médio-lateral, por meio do estresse em valgo e em varo, com o joelho em extensão, e a medida da abertura do ângulo mensurada em graus.

A presença de contratura em flexão foi anotada e considerada apenas quando o ângulo medido encontrava-se igual a ou maior do que cinco graus.

O alinhamento articular foi medido considerando-se o eixo anatômico, entre o longo eixo do fêmur e da tíbia, sendo normal de cinco a dez graus de valgo.

No estudo radiológico avaliamos o alinhamento no AP. O índice patelar e a presença de inclinação lateral da patela foram avaliados na incidência em perfil e axial da patela, ambos em ângulo de aproximadamente 30º de flexão. O índice patelar usado foi o de Blackburne e Peel,[16] que leva em consideração a relação entre a distância do polo inferior da superfície articular da patela, em uma linha vertical que vai até cruzar a 90º com uma linha horizontal que passa pela linha articular (interface componente femoral e polietileno) (linha b), e a medida do comprimento da superfície articular da patela (linha a), na radiografia em perfil absoluto do joelho. (Fig. 1) Os valores considerados normais são de 0,6 a 1,0.

A inclinação lateral da patela foi avaliada pelo ângulo de Laurin com o uso dos pontos mais proeminentes do componente femoral. Esse ângulo é medido por meio de uma linha que passa no rebordo superior dos côndilos femorais, na radiografia axial em 30º e na linha da superfície articular lateral da patela. O ângulo de abertura deverá sempre ser lateral; se medial, diagnostica lateralização da patela (Fig. 2).

O presente estudo foi aprovado pelo Comitê de Ética em Pesquisa da Universidade Federal do Maranhão pelo protocolo da Comissão Nacional de Ética em Pesquisa (CONEP) sob o número 898/10.

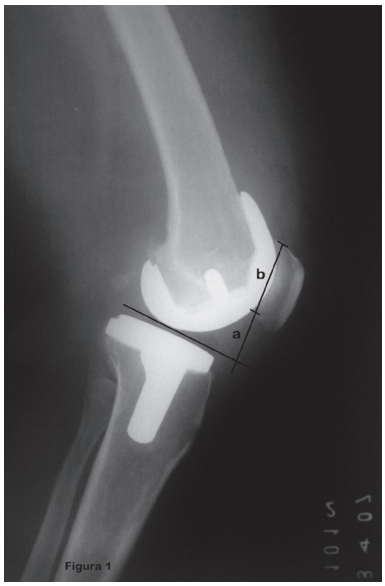

Fig. 1 Radiografia em perfil absoluto do joelho.

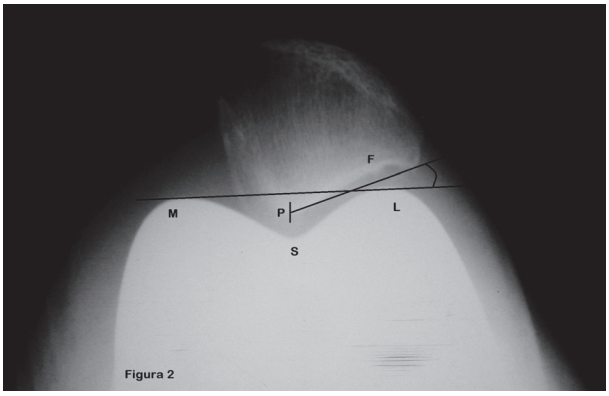

Fig. 2 Lateralização da patela.

Resultados

Entre 2004 e 2007 foram feitas 147 artroplastias de joelho em 102 pacientes, por nossa equipe cirúrgica, nos hospitais pesquisados. Foram avaliados 36 pacientes, que responderam ao chamado e aceitaram participar do estudo, sendo sete operados do joelho esquerdo, 12 do direito e 17 bilateralmente, totalizando 53 joelhos.

A faixa etária variou de 26 a 84 anos, com média de 71,52 anos. Uma paciente com artrite reumatoide juvenil foi submetida à cirurgia com 26 anos e todos os outros com idade superior a 54 anos. Oito pacientes (22,22%) eram do sexo masculino e 28 (77,78%), do feminino.

Quanto ao diagnóstico, um paciente (2,77%) era portador de artrite gotosa, um (2,77%) de artrite reumatoide juvenil e 34 (94,46%) de osteoartrose primária. Em relação à deformidade,

cinco joelhos (9,43%) apresentavam geno valgo, 12 (22,64%) geno varo e 36 (67,93%) não apresentavam desvios de eixo.

O seguimento mínimo foi de 40 e o máximo de 78 meses, com média de 57,84 meses.

Oito joelhos (15,09%) apresentaram resultado excelente, 32 (60,39%) bom, sete (13,2%) regular e seis (11,32) ruim.

Dos 53 joelhos avaliados, em 33 (62,26%) os pacientes não referiram dor. Doze referiram dor leve ou ocasional nas atividades físicas em 15 joelhos (28,3%), três (5,66%) dor leve ao subir ou descer escadas, um (1,89%) dor moderada ocasional e um (1,89%) dor moderada de forma contínua. Nenhum paciente referiu dor grave. A dor na face anterior do joelho foi referida por nove pacientes em 13 joelhos (24,52%), sendo leve em dez (18,8%) e moderada em três (5,6%).

A flexão ativa teve uma variação de 90º a 145º, com média de 104,7º.

Quarenta joelhos (75,47%) apresentaram estabilidade ântero-posterior menor do que 5 mm, 11 (20,77%) entre 5 e 10 mm e dois (3,78%) maior do que 10 mm.

Trinta joelhos (56,6%) apresentaram abertura articular médio-lateral menor do que 5º, 18 (33,96%) entre 6º e 9º e cinco (9,44%) entre 10º e 14º. Nenhum joelho teve abertura maior do que 15º.

Quarenta e nove (92,45%) joelhos não apresentaram contratura em flexão e quatro (7,55%) apresentaram contratura inferior a dez graus.

Nenhum joelho apresentou dificuldade de extensão ativa.

Quanto ao alinhamento pelo eixo anatômico, 12 joelhos (22,64%) apresentaram desvio de 0º a 4º em varo, 39 (73,58%) de 5º a 10º em valgo e dois (3,78%) entre 11º a 15º também em valgo.

Trinta e nove joelhos (73,58%) apresentaram marcha sem restrição, sete (13,2%) referiram conseguir andar mais de dez quadras, três (5,66%) andaram entre cinco e dez quadras, quatro (7,56%) andaram menos de cinco quadras e nenhum se encontrava restrito a casa.

O ângulo femorotibial teve variação entre três graus de varo e 13 graus de valgo, com média de cinco graus de valgo.

Ao exame radiológico, na incidência AP dois joelhos apresentaram componente tibial em valgo em relação à diáfise da tíbia. Não foi encontrado mau posicionamento do componente femoral.

Seis (11,32%) joelhos apresentaram índice patelar menor do que o normal e dois (3,77%) maior do que o normal. A variação ficou entre 0,2 e 1,1 e a média em 0,7.

Um joelho (1,88%) apresentou inclinação lateral da patela, com abertura medial de cinco graus no ângulo de Laurin, porém o paciente encontrava-se assintomático.

Trinta e três dos pacientes (91,66%) mostraram-se satisfeitos com o resultado da operação. Nenhuma complicação grave, como infecção ou tromboembolismo, foi encontrada nessa série de pacientes.

Discussão

A artroplastia total do joelho é uma operação de grande sucesso no tratamento das alterações degenerativas do joelho e apresenta uma demanda crescente em todo o mundo, por causa do envelhecimento da população e da necessidade de preservar a qualidade de vida das pessoas.[17]

Keblish[18] ressaltou que a preservação da patela é procedimento prático, econômico e que diminui o potencial de complicações patelares.

Alguns trabalhos referem que complicações patelofemorais após artroplastia total do joelho têm sido associadas ao uso do componente patelar. Essas complicações incluem fratura e subluxação da patela, desgaste ou soltura do componente patelar e ruptura do mecanismo extensor. Além disso, menos opções de tratamento estão disponíveis para pacientes que passaram por substituição da superfície patelar.[12,13,19-24]

Arnold et al.[12] publicaram suas experiências em sete anos com mais de 700 artroplastias primárias, todas sem substituição da superfície articular da patela. Clinicamente constataram manutenção ou melhoria das funções do joelho. Concluíram que a ATJ sem substituição patelar dá excelentes resultados em longo prazo.

Soudry et al.[25] fizeram estudos nos quais o componente patelar não era substituído e recomendaram manter a superfície patelar se a osteoartrose não comprometesse a cartilagem patelar em um paciente jovem, ativo e sem obesidade.

Barrack[14] relata que a substituição da superfície articular da patela não é benéfica para o paciente. Para ele, a super ou sub-ressecção e a ressecção oblíqua podem resultar em complicações relevantes e fazem-se necessárias outras cirurgias para correção. Além do mais, cita vantagens para o não recapeamento da superfície patelar: é mais rápido, mais barato, o risco de complicações é menor e se surgirem sintomas, mais opções estarão disponíveis para o cirurgião. Por fim, concluiu que a substituição rotineira da superfície patelar é desnecessária em mais de 90% dos pacientes, porque aumenta os riscos de complicações, e que certo grau de dor na região anterior do joelho é inevitável, com ou sem recapeamento patelar. Refere que os fatores mais importantes no resultado clínico após artroplastia são a técnica cirúrgica e o desenho da prótese, e não o recapeamento patelar.

Turqueto et al.[11] fizeram estudo comparativo com 54 artroplastias com e sem colocação do componente da patela. Constataram que em pacientes com osteoartrose e discreta alteração da superfície articular da patela os resultados clínicos em curto e médio prazo com ou sem recapeamento patelar são idênticos e concluíram que não se justifica a substituição rotineira da patela, o que evita possíveis complicações associadas a esse procedimento.

Carvalho Júnior et al.[13] compararam os resultados entre o uso e o não uso do componente patelar em pacientes submetidos a ATJ com o mesmo modelo de prótese e diagnóstico de osteoartrose. Não encontraram diferenças significativas entre os grupos analisados. Concluíram que a não substituição da patela é justificada, por causa das inúmeras complicações descritas na literatura relacionadas ao componente patelar.

Waters e Bentley[24] estudaram 474 artroplastias totais de joelho primárias e consecutivas feitas em 390 pacientes para substituição ou preservação da superfície articular da patela e observaram que patelas recapeadas estavam associadas

a um resultado clínico melhor e que as não recapeadas apresentavam maior dor peripatelar.

Kubota et al.[4] relataram estudo com 30 pacientes submetidos a ATJ com uso do componente patelar em todos os casos, com preservação do LCP, e concluíram que a aplicação do componente patelar nas ATJ apresenta vantagens em relação a seu não uso.

Para alguns autores, quando não há a substituição do componente patelar existe a ocorrência da dor peripatelar, o que causa insucesso na ATJ e cria a necessidade de uma nova cirurgia.[6,14,24,25] Para Kulkarni et al.[22], entretanto, a colocação do componente patelar nesses pacientes não resulta no fim da dor.

Para alguns autores,[21,26,27] a causa exata da dor peripatelar é indefinida e multifatorial, com chances iguais de ocorrer no pós-operatório, independentemente do uso ou não do componente patelar.

A melhoria acentuada da dor e a presença de marcha sem restrição foram obtidas na maioria dos nossos pacientes e demonstram a importância da ATJ no tratamento de pacientes portadores de doenças como a osteoartrose no restabelecimento da função da articulação do joelho. A dor patelar em nossos pacientes, quando ocorreu, foi na maioria de intensidade leve e muitas vezes em pacientes que apresentavam também dor em outras regiões da articulação.

A média do arco de movimento (104,7º) observada em nosso estudo é considerada satisfatória e semelhante a resultados encontrados na literatura, como Carvalho Júnior et al.,[28] nos quais a média de arco de flexão pós-operatório foi de 108,6º.

No que se refere à contratura em flexão, encontramos porcentagem menor do que a referida na literatura, na qual os resultados foram de 8,69% em Villardi et al.[29] e 11,43% em Kubota et al.[4] e todos com ângulo menor do que 10º.

Dos joelhos estudados, apenas 11,32% apresentaram índice patelar menor do que o normal. Esse resultado foi menor do que o observado por Kubota et al.[4] em um estudo da articulação patelofemural na ATJ cimentada com preservação do ligamento cruzado posterior, no qual foram encontrados 17,14% dos joelhos com índice menor do que o normal.

Em relação ao grau de satisfação dos pacientes, o resultado encontrado (91,66%) é semelhante ao da literatura existente.[4,30]

A média da pontuação obtida (145,06) foi menor do que a encontrada por Carvalho Júnior et al.[13] em um estudo sobre ATJ com e sem o uso do componente patelar, no qual a pontuação média do grupo sem o componente patelar foi de 158,08 pontos. Apesar da diferença de valores, ambas se encontram na categoria de bons resultados.

Em nosso estudo não tivemos complicações patelares, como instabilidades, ruptura do mecanismo extensor, fraturas e luxações.

Conclusões

A artroplastia total de joelho com preservação do componente patelar é um procedimento que proporciona elevado percentual de excelentes e bons resultados em médio prazo.

Conflitos de interesse

Os autores declaram inexistência de conflitos de interesse na feitura deste trabalho.

REFERÊNCIAS

1. Canale ST. Arthroplasty of knee. In: Campbell's operative orthopaedics. Philadelphia: Mosby; 2003.
2. Leonhardt MC, D'Elia CO, Santos ALG, Lima ALLM, Pécora JR, Camanho GL. Revisão da artroplastia total de joelho em dois tempos: o valor da cultura obtida por biópsia artroscópica. Acta Ortop Bras. 2006;14(4):226-8.
3. Bourne RB, Rorabeck CH, Vaz M, Kramer J, Hardie R, Robertson D. Resurfacing versus not resurfacing the patella during total knee replacement. Clin Orthop Relat Res. 1995;(321):156-61.
4. Kubota MS, Navarro RD, Carneiro Filho M, Luzo MVM. Estudo da articulação patelofemoral na ATJ cimentada que preserva o ligamento cruzado posterior. Rev Bras Ortop. 2004;39(1/2):21-9.
5. Barbosa RE. Artroplastia total de joelho sem o uso do componente patelar: importância do grau de artrose femoropatelar pré-operatório no resultado em médio prazo. 2006. Disponível em: <http://hdl.handle.net/1884/7804. (Acesso em 9/1/2010).
6. Mayman D, Bourne RB, Rorabeck CH, Vaz M, Kramer J. Resurfacing versus not resurfacing the patella in total knee arthroplasty. 8- to 10-year results. J Arthroplasty. 2003;18(5):541-5.
7. Ayers DC, Dennis DA, Johnson NA, Pellegrini VD Jr. Common complications of total knee arthroplasty. J Bone Joint Surg Am. 1997;79:278-305.
8. Wasilewski AS, Frankl U. Fracture of polyethylene of patellar component in total knee arthroplasty diagnosed by arthroscopy. J Arthroplasty (Suppl). 1989;4(1):19-22.
9. Rae PJ, Noble J, Hodgkinson JP. Patellar resurfacing in total condylar knee arthroplasty. Technique and results. J Arthroplasty. 1990;5(3):259-65.
10. Abraham W, Buchanan RJ, Daubert H, Greer III BR, Keefer J. Should the patella be resurfaced in total knee arthroplasty? Efficacy of patellar re-surfacing. Clin Orthop Relat Res.1988;(236):128-34.
11. Turqueto L, Villardi A, Leite ER, Palma IM, Tejada JVH. Artroplastia total do joelho com e sem substituição da patela. Rev Bras Ortop. 1994;29(5):318-20.
12. Arnold MP, Friederich NF, Widmer H, Muller W. Patellaersatz bei knietotalendoprothesen – notwendig?. Orthopade. 1998;27:637-41.
13. Carvalho Júnior LH, Andrad MAP, Lemos W G, Américo LRD. Estudo comparativo sobre artroplastia total do joelho com e sem o componente patelar. Rev Bras Ortop. 2000;35(4):114-7.
14. Barrack RL. All patellae should be resurfaced during primary total knee arthroplasty. In opposition. J. Arthroplasty. 2003;18(3):35-8.
15. Marczyk LRS, Gomes JLE. Instabilidade femoropatelar: conceitos atuais. Disponível em: <http://www.rbo.org.br/pdf/2000_ago_or08.pdf>. (Acesso em 9/1/2010).
16. Blackburne J, Peel TE. A new method of measuring patellar height. J Bone Joint Surg Br. 1977;59(2):241-2.
17. Alves Junior WM, Migan EZ, Zabeu JLA. Dor no joelho após artroplastia total de joelho: uma abordagem sistematizada. Rev Bras Ortop. 2010;45(10):302-20.

18. Keblish PA. Comparison of patella retention na patella replacement em LCS móbile bearing total knee arthroplasty: a prospective comparison of 52 knees in 26 patientes. In: 58th Annual Meeting American Academy of Orthopedics Surgeons, 1990.
19. Ranawat CS. The patellofemoral joint in total condylar knee arthroplasty. Pros and cons based on five- to ten-year follow-up observations. Clin Orthop Relat Res. 1986;(205):93-99.
20. Keblish PA, Varma AK, Greenwald AS. Patellar resurfacing or retention in total knee arthroplasty. A prospective study of patients with bilateral replacements. J. Bone Joint Surg Br. 1994;76(6):930-7.
21. Barrack RL, Wolfe MW, Waldman DA, Milicic, M, Bertot AJ, Myler L. Resurfacing of the patella in total knee arthroplasty. A prospective, randomized, double-blind study. J Bone Joint Surg Am. 1997;79(8):1121-31.
22. Kulkarni SK, Freeman MAR, Poal-Manresa JC, Asencio JI, Rodriguez JJ. The patellofemoral joint in total knee arthroplasty. Is the design of the trochlea the critical factor? J Arthroplasty. 2000;15(4):424-9.
23. Ogon M, Hartig F, Bach C, Nogler M, Steingruber I, Biedermann R. Patella resurfacing: no benefit for the long-term outcome of total knee arthroplasty. A 10- to 16.3-year follow-up. Arch Orthop Trauma Surg. 2002;122(4):229–34.
24. Waters TS, Bentley G. Patellar resurfacing in total knee arthroplasty: a prospective, randomized study. J Bone Joint Surg Am. 2003;85(2):212-17.
25. Soudry M, Mestriner LA, Binazzi R, Insal JN. Total knee arthroplasty without patellar resurfacing. Clin Orthop Relat Res. 1986;(205):166-70.
26. Boyd AD Jr, Ewald FC, Thomas WH, Poss R, Sledge CB. Longterm complications after total knee arthroplasty with or without resurfacing of the patella. J Bone Joint Surg Am. 1993;75(5):674-81.
27. Bourne RB, Burnett RSJ. The consequences of not resurfacing the patella. Clin Orthop Relat. 2004;(428):166-9.
28. Carvalho Júnior LH, Castro CAC, Gonçalves MBJ, Rodrigues LCM, Cunha FVP, Lopes FL. Amplitude de movimento após ATJ. Acta Ortop Bras. 2005;13(5):149-52.
29. Villardi A, Veiga, LT, Mandarino M, Schott M. Artroplastia total do joelho não cimentada, sem substituição da patela: avaliação clínico-funcional. Rev Bras Ortop.2005;40(9):507-24.
30. Dejour H, Levigne CH, Dejour D. Patela infera: a post operative complication treated by a new technic. Rev Shir Orthop Reparatrice Appar Mot.1995;81(4):286-95.