

Avaliação dos resultados da tenodese artroscópica do bíceps, utilizando-se parafuso de interferência bioabsorvível*

Evaluation of arthroscopic tenodesis of the biceps using a bioabsorbable interference screw

SÉRGIO LUIZ CHECCHIA¹, PEDRO DONEUX SANTOS⁴, ALBERTO NAOKI MIYAZAKI², MARCELO FREGONEZE³, LUCIANA ANDRADE DA SILVA⁴, FLÁVIO SANTOS FERREIRA LEITE⁵, CAIO ZAMBONI⁵

RESUMO

Objetivo: Avaliar os resultados obtidos com a realização da tenodese da cabeça longa do bíceps (CLB) pela técnica artroscópica, com a utilização de parafuso de interferência bioabsorvível – biotenodese *Arthrex*[®]. **Métodos:** Entre março de 2004 e abril de 2005, 16 ombros de 16 pacientes foram submetidos a tenodese da CLB com essa técnica. O

seguimento mínimo foi de 12 meses, com média de 19,5 meses. A idade variou de 32 a 69 anos, com média de 56,1 anos. Houve predomínio do sexo masculino em 75% dos casos. O membro dominante foi acometido em 62,5% dos pacientes. Foi encontrada lesão parcial da CLB em 75% dos pacientes e instabilidade em 25%. Houve associação com lesão do manguito rotador (LMR) em 93,75% dos casos. A avaliação clínica foi feita por meio dos critérios da *University of California at Los Angeles (UCLA)*. **Resultados:** Observamos excelentes resultados em todos os casos. Não foi observado em nenhum caso sinal de retração do músculo bíceps (sinal do Popeye), caracterizando soltura da tenodese. **Conclusão:** A tenodese da CLB pela técnica artroscópica, com a utilização de parafuso de interferência bioabsorvível – biotenodese *Arthrex*[®] – mostrou-se uma técnica eficiente para o tratamento das alterações da CLB.

Descritores – Articulação do ombro/cirurgia; Artroscopia/métodos; Parafusos ósseos; Tendões/cirurgia; Técnicas de sutura; Tendinopatia; Implantes absorvíveis

ABSTRACT

Objective: To evaluate results obtained with arthroscopic tenodesis of the long head of the biceps (LHB) using a bioabsorbable interference screw – *Arthrex*[®] biotenodesis. **Methods:** Between March 2004 and April 2005, 16 shoulders of 16 patients were submitted to LHB tenodesis using this technique. Minimum follow-up was 12 months, with a mean of 19.5 months. Age ranged from 32 to 69 years, mean of 56.1 years. Male patients prevailed, with 75% of the cases. The

* Trabalho realizado no Departamento de Ortopedia e Traumatologia da Faculdade de Ciências Médicas da Santa Casa de São Paulo (DOT-FCMSC-SP), Pavilhão "Fernandinho Simonsen". Diretor: Prof. Dr. Cláudio Santili.

1. Professor Adjunto e Chefe do Grupo de Ombro e Cotovelo da Faculdade de Ciências Médicas da Santa Casa de São Paulo – São Paulo (SP), Brasil.
2. Professor Assistente e Assistente do Grupo de Ombro e Cotovelo do Departamento de Ortopedia e Traumatologia da Faculdade Ciências Médicas da Santa Casa de São Paulo – São Paulo (SP), Brasil.
3. Professor Assistente e Assistente do Grupo de Ombro e Cotovelo do Departamento de Ortopedia e Traumatologia da Faculdade Ciências Médicas da Santa Casa de São Paulo – São Paulo (SP), Brasil.
4. Assistente do Grupo de Ombro e Cotovelo do Departamento de Ortopedia e Traumatologia da Faculdade de Ciências Médicas da Santa Casa de São Paulo – São Paulo (SP), Brasil.
5. Estagiário do Grupo de Ombro e Cotovelo do Departamento de Ortopedia e Traumatologia da Faculdade de Ciências Médicas da Santa Casa de São Paulo – São Paulo (SP), Brasil.

Endereço para correspondência: Rua Dr. Cesário Mota Júnior, 112 – 01220-020 – São Paulo, SP. Tel./fax: (11)3222-6866. E-mail: ombro@ombro.med.br

Recebido em 30/8/06. Aprovado para publicação em 27/7/07.

Copyright RBO2007

dominant limb was involved in 62.5% of the patients. Partial lesion of the LHB was found in 75% of the patients, and instability in 25%. Association to rotator cuff lesion (RCL) was found in 93.75% of the cases. Clinical evaluation was based on the University of California at Los Angeles (UCLA) criteria. **Results:** The authors observed excellent results in all cases. No case displayed signs of biceps muscle retraction (Popeye sign) that characterized the loosening of the tenodesis. **Conclusion:** Arthroscopic LHB tenodesis using a bioabsorbable interference screw – Arthrex® biotenodesis – showed to be an efficient technique for the treatment of LHB alterations.

Keywords – Shoulder joint/surgery; Arthroscopy/methods; Bone screws; Tendons/surgery; Suture techniques; Tendinopathy; Absorbable implants

INTRODUÇÃO

As funções do tendão da cabeça longa do músculo bíceps braquial (CLB), na articulação do ombro, permanecem controversas. No entanto, é causa frequente de dor⁽¹⁻⁵⁾.

As alterações da CLB podem ser classificadas em tendinites; instabilidades – subluxação ou luxação; e lesões – parcial ou total⁽⁶⁾. A tendinopatia da CLB ocorre com maior frequência associada a outras afecções, como as lesões do manguito rotador (LMR), impacto subacromial e artrose de ombro; e, mais raramente, de forma primária, podendo estar relacionada a alterações do sulco intertubercular^(1,7-8).

Chen *et al*, em 2005, afirmaram que todos os casos com LMR acima de três meses de evolução possuem lesão da CLB associada⁽⁶⁾. Murthi *et al*, em 2000, observaram que a incidência de lesão da CLB é diretamente proporcional ao tamanho da LMR⁽⁸⁾. Para outros autores, nas LMR com acometimento do tendão do músculo subescapular, a lesão da CLB ocorre em até 97% dos casos^(2,6,9).

Sethi *et al*, em 1999, indicaram o tratamento cirúrgico para os casos com lesões irreversíveis da CLB, considerando os seguintes critérios: tecido friável ou lesão em mais de 25% da espessura do tendão; redução em 25% da espessura do tendão; ou evidência de instabilidade do tendão – luxação ou subluxação no sulco intertubercular. Consideram ainda como uma indicação relativa ao tratamento cirúrgico os casos em que ocorrer persistência de dor após realização de acromioplastia, sendo atribuída a alterações da CLB⁽²⁾.

As opções de tratamento cirúrgico permanecem assunto controverso na literatura. A tenotomia da CLB produz melhora da dor com pequeno déficit funcional^(5,10-12), porém, há ris-

co significativo de migração distal da CLB⁽¹²⁾. Já a tenotomia associada a tenodese parece ter algumas vantagens sobre a tenotomia, que incluem a manutenção do comprimento e da tensão muscular, prevenção da atrofia, manutenção das forças de flexão e supinação do antebraço, além de eliminar a dor sem o risco da deformidade cosmética⁽²⁾.

Gartsman *et al*, em 2000, realizaram a tenodese da CLB utilizando âncoras de fixação por via artroscópica⁽¹³⁾. Boileau *et al*, em 2001, descreveram a tenodese da CLB com a utilização de parafuso de interferência canulado⁽¹⁴⁾, enquanto que Klepps *et al*, em 2002, procederam à tenodese da CLB utilizando um parafuso de interferência canulado com tensionamento prévio realizado com a utilização de âncoras e passagem do tendão por um túnel ósseo⁽¹⁵⁾.

O objetivo deste estudo é avaliar os resultados obtidos com a realização da tenodese da CLB pela técnica artroscópica, com a utilização de parafuso de interferência bioabsorvível – biotenodese Arthrex® – para o tratamento das alterações da CLB.

MÉTODOS

No período de março de 2004 a abril de 2005 foram operados e reavaliados 16 ombros de 16 pacientes submetidos a tenodese da CLB, com a utilização de parafuso de interferência bioabsorvível – biotenodese Arthrex® – por via artroscópica. As cirurgias foram realizadas pelo Grupo de Cirurgia de Ombro e Cotovelo do Departamento de Ortopedia e Traumatologia da Faculdade de Ciências Médicas da Santa Casa de Misericórdia de São Paulo – Pavilhão “Fernandinho Simonson”.

O tempo de seguimento variou de 12 a 25 meses, com média de 19,5 meses. A média de idade foi de 56,1 anos, variando de 32 a 69 anos, com predomínio do sexo masculino em 75% dos casos (12 pacientes). O membro dominante foi acometido em 10 pacientes (62,5%) (tabela 1).

O tempo decorrido do início da sintomatologia até a realização do procedimento cirúrgico variou de um a 60 meses, com média de 18,8 meses. Em 14 pacientes (87,5%) foi realizado tratamento prévio conservador com fisioterapia, sendo associado à infiltração local com corticosteroide em dois casos (12,5%). Dois pacientes não foram submetidos a nenhum tipo de tratamento antes da realização da cirurgia.

Em todos os pacientes realizamos, durante a avaliação pré-operatória, exame de ressonância magnética do ombro acometido. Observou-se, com esse exame, que 15 pacientes (93,75%) apresentavam LMR e, em oito (50%), havia alterações sugestivas de tendinopatia da CLB, sendo dois casos de instabilidade da CLB (12,5%) (tabela 1).

TABELA 1
Dados dos pacientes

Número do paciente	Idade (anos)	Sexo	Lado dominante	Tempo até cirurgia (meses)	Ressonância magnética	Tipo de lesão CLB	Lesões associadas intra-operatórias	Técnica cirúrgica	Tempo de seguimento pós-operatório (meses)	UCLA
1	68	M		1	LMR média (SE).	Subluxação	SE	ACP + sutura de LMR + biotenodese (7 X 23).	25	34
2	60	M	+	12	LMR incompleta e alterações no bíceps.	Parcial	SE	ACP + sutura de LMR + biotenodese (9 X 23).	25	35
3	42	M	+	60	LMR pequena (SE).	Parcial SLAP IV	SE	ACP + sutura de LMR + biotenodese (7 X 23).	25	34
4	65	F	+	24	LMR média (SE) e artrose AC.	Parcial	SE + AC	ACP + sutura de LMR + REDC + biotenodese (7 X 23).	24	35
5	61	M		10	LMR pequena (SE), alteração no bíceps e artrose na AC.	Parcial	SE + AC	ACP + sutura de LMR + REDC + biotenodese (7 X 23).	24	34
6	42	M	+	1	Lesão do subescapular e luxação do bíceps.	Luxação	SUB	Sutura de LMR + biotenodese (8 X 23).	24	35
7	53	M	+	4	LMR grande (SUB, SE e IE).	Subluxação	SUB + SE + IE	ACP + sutura de LMR + biotenodese (7 X 23).	23	35
8	68	F	+	36	LMR média (SE), alterações no bíceps e artrose na AC.	Parcial	SE + AC	ACP + sutura de LMR + REDC + biotenodese (8 X 23).	21	35
9	62	F		60	LMR média (SE) e artrose AC.	Parcial	SE + AC	ACP + sutura de LMR + REDC + biotenodese (8 X 23).	20	34
10	54	M		5	LMR pequena (SE) e alterações no bíceps.	Parcial	SE	ACP + sutura de LMR + biotenodese (7 X 23).	19	35
11	32	M	+	60	Fissura no bíceps.	Parcial		Biotenodese (7 X 23).	18	35
12	63	M		9	LMR grande (SUB, SE e IE), sendo parcial do SUB.	Parcial	SUB + SE + IE	ACP + sutura de LMR + biotenodese (7 X 23).	13	34
13	56	M	+	5	LMR grande (SUB, SE e IE) e artrose AC.	Parcial	SUB + SE + IE + AC	ACP + sutura de LMR + REDC + biotenodese (7 X 23).	13	34
14	69	M	+	5	LMR pequena (SE) e alterações no bíceps.	Parcial	SE	ACP + sutura de LMR + biotenodese (7 X 23).	13	34
15	47	M	+	6	LMR pequena (SE) e artrose AC.	Parcial	SUB + SE + AC	ACP + sutura de LMR + REDC + biotenodese (8 X 23).	13	35
16	56	F		3	Lesão do subescapular e luxação do bíceps.	Luxação	SUB	Sutura de LMR + biotenodese (7 X 23).	12	35

Fonte: SAME DOT - ISCMSP

M = masculino; F = feminino; LMR = lesão do manguito rotador; SE = supra-espinal; SUB = subescapular; IE = infra-espinal; AC = acromioclavicular; CLB = cabeça longa do bíceps; SLAP = *Superior labrum anterior posterior lesion*; ACP = acromioplastia; REDC = ressecção da extremidade distal da clavícula; UCLA = *University of California at Los Angeles* – método de avaliação dos resultados pós-operatórios.

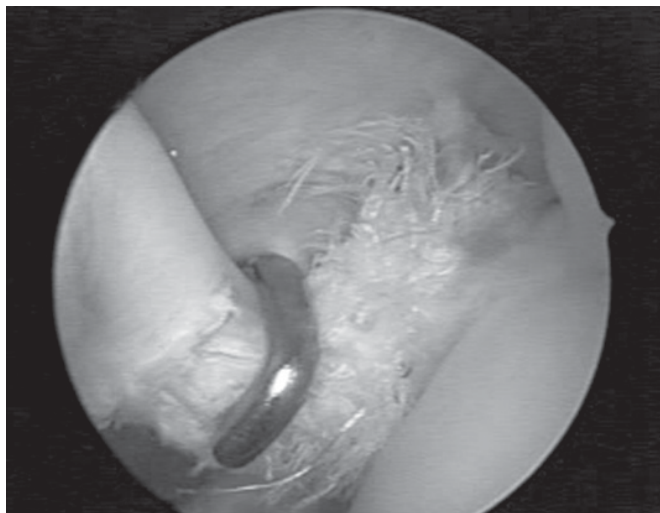


Figura 1 – Imagem artroscópica de uma lesão grave da CLB, superior a 25%

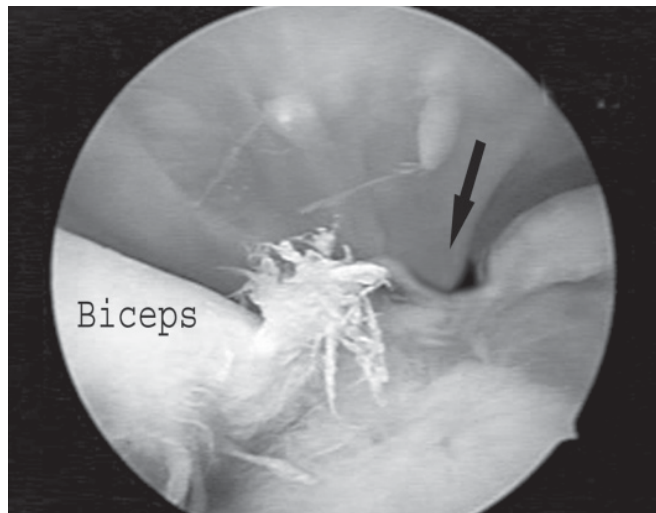


Figura 2 – Imagem artroscópica da CLB luxada medialmente ao sulco intertubercular (seta)

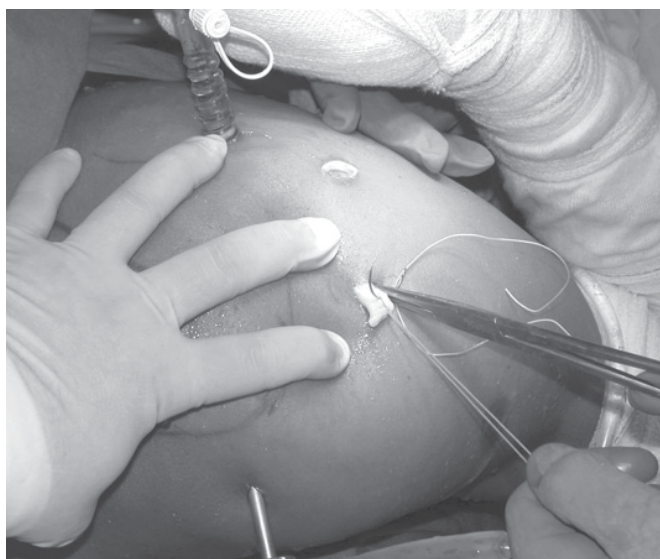

Figura 3 – Imagem intra-operatória onde, com a flexão do ombro e do cotovelo, o tendão da CLB é exteriorizado e são realizados os pontos de reparo

Os pacientes foram tratados de acordo com os critérios propostos por Sethi *et al*, em 1999⁽²⁾. Foi encontrada lesão parcial da CLB em 12 pacientes (75%); um deles apresentava uma lesão do tipo SLAP IV⁽¹⁶⁾ e quatro, instabilidade da CLB (25%), sendo dois casos de subluxação e dois de luxação (figuras 1 e 2) (tabela 1).

Dos 15 pacientes com LMR, nove possuíam lesão isolada do tendão do músculo supra-espinal (56,25%); dois, lesão isolada do tendão do músculo subescapular (12,5%); um, lesão

associada dos tendões dos músculos supra-espinal e subescapular (6,25%); e três, lesão associada dos tendões dos músculos supra-espinal, subescapular e infra-espinal (18,75%). A sutura da LMR foi realizada em todos os pacientes. Em 13 pacientes foi realizada acromioplastia (tabela 1).

A lesão da CLB foi encontrada de forma isolada, sem nenhum tipo de lesão associada, em um paciente (6,25%) (tabela 1).

Dor na articulação acromioclavicular foi encontrada em seis pacientes (37,5%) e foi tratada pela ressecção da extremidade distal da clavícula (tabela 1).

O tempo de imobilização no período pós-operatório foi de seis semanas em todos casos.

O método escolhido para avaliação dos pacientes no período pós-operatório baseou-se nos critérios da UCLA (*University of California at Los Angeles*)⁽¹⁷⁾. A medida da amplitude articular do ombro foi realizada pelos parâmetros descritos pela *American Academy of Orthopaedic Surgeons*⁽¹⁸⁾.

Técnica cirúrgica

A cirurgia foi realizada em todos os casos com o paciente em posição “cadeira de praia”. Através do portal posterior, é introduzida a óptica para realização da inspeção articular do ombro. A tenotomia da CLB é realizada junto à sua inserção no lábio glenoidal e o tendão da CLB é tracionado por um portal ântero-lateral acessório, com o auxílio de um ponto de reparo; realiza-se uma sutura do tipo Krakov em sua extremidade distal (figura 3). Nesse momento, é medido o diâmetro do tendão com um instrumento apropriado (figura 4). A ópti-

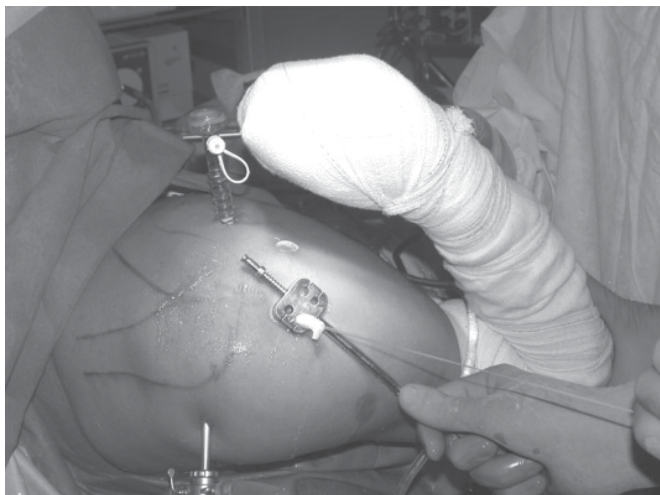

Figura 4 – Imagem intra-operatória onde a espessura do tendão da CLB é mensurada para a escolha correta do tamanho do parafuso

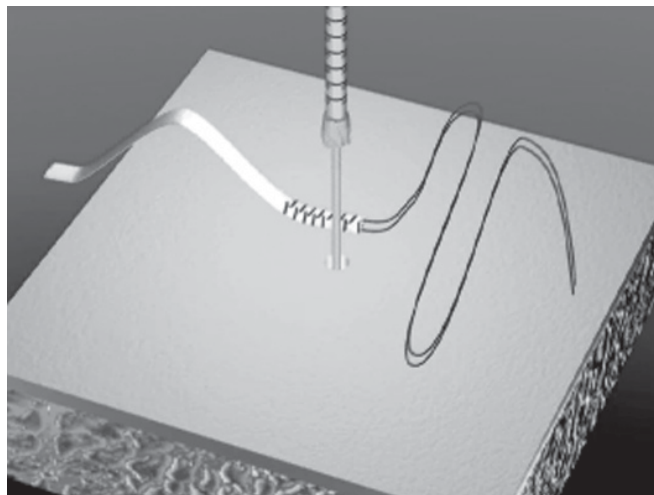


Figura 5 – Desenho esquemático do tendão da CLB já reparada com pontos em sua extremidade proximal e introdução do fio-guia por onde passará a broca

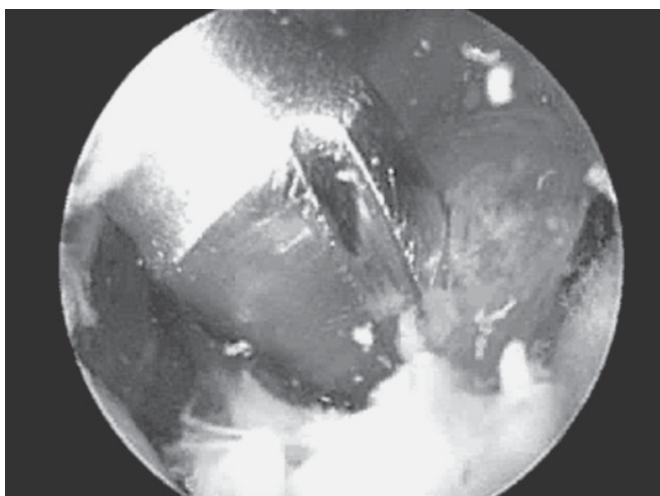


Figura 6 – Imagem artroscópica da introdução da broca na região do sulco intertubercular

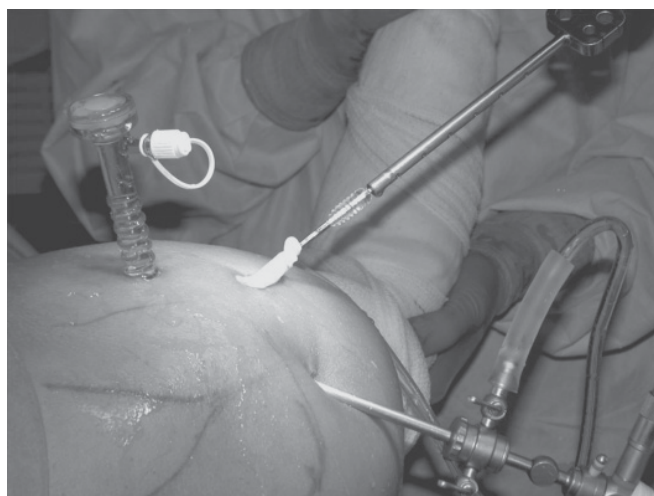


Figura 7 – Imagem intra-operatória mostrando o momento da introdução do parafuso de biotenodese montado com o tendão

ca é introduzida no espaço subacromial e um portal lateral acessório é realizado para o tratamento das lesões associadas. O sulco intertubercular é o local escolhido para realização da tenodese. Esta é realizada após perfuração do sulco intertubercular com broca de diâmetro determinado pela medida equivalente ao diâmetro do tendão (figuras 5 e 6). Com um instrumento apropriado, o tendão é inserido nesse orifício ósseo e fixado pela colocação do parafuso de interferência bioabsorvível – biotenodese *Arthrex*®. Os parafusos variaram de tamanho, tendo sido utilizados os seguintes: 7 x 23mm em 11 pacientes; 8 x 23mm em quatro e 9 x 23mm em um (figuras 7 a 11).




Figura 8 – Desenho esquemático da introdução do parafuso de biotenodese e do tendão no orifício previamente perfurado, fixando o tendão entre o parafuso e o osso

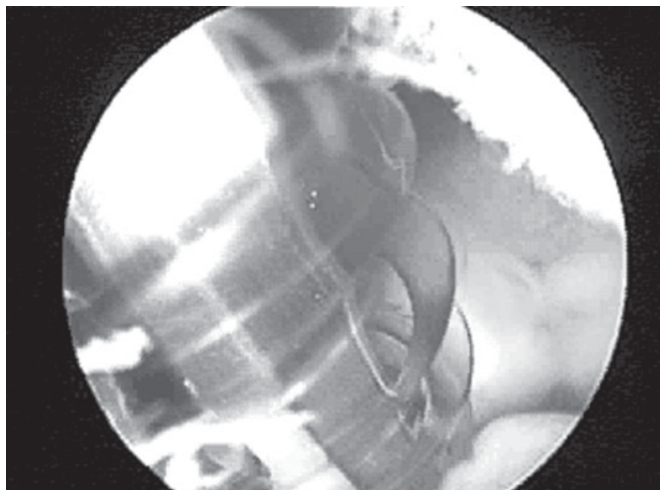


Figura 9 – Imagem artroscópica da introdução do parafuso no osso para fixação do tendão da CLB

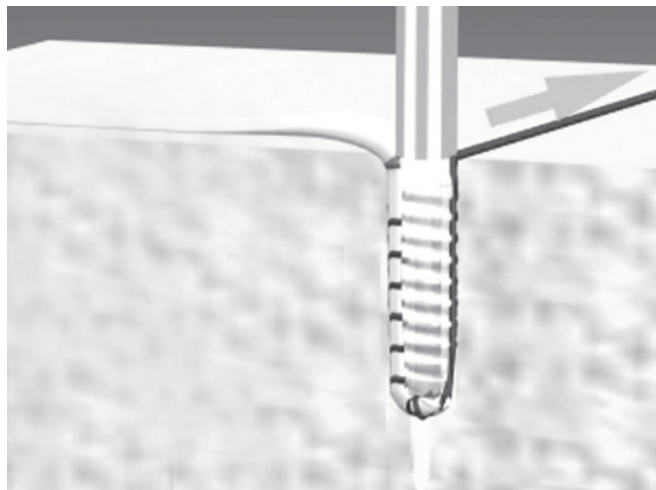


Figura 10 – Desenho esquemático da fixação final após introdução completa do parafuso de biotenodese, mostrando a interface parafuso-tendão-osso

RESULTADOS

O seguimento pós-operatório médio foi de 19,5 meses, variando de 12 a 25 meses (tabela 1).

Utilizando o método de avaliação da escala UCLA⁽¹⁷⁾, observamos excelentes resultados em todos os casos, com média de 34,5 pontos (tabela 1). Não foi observado em nenhum caso sinal de retração do músculo bíceps (sinal do “Popeye”), caracterizando soltura da tenodese. Todos os pacientes encontravam-se satisfeitos com os resultados do tratamento cirúrgico.

DISCUSSÃO

Os resultados encontrados na literatura são bastante conflitantes com relação à melhor técnica cirúrgica para o tratamento das tendinopatias da CLB^(2-5,10-12,19-21).

A tenodese da CLB é geralmente recomendada para pacientes jovens – abaixo de 55 anos de idade⁽²⁻⁴⁾, principalmente para indivíduos magros⁽²⁾, e para pacientes contrários a uma possível deformidade cosmética e disfunção produzidas pela migração distal que pode ocorrer com a tenotomia^(12,21). Já a tenotomia, sem a tenodese, é mais indicada para os pacientes mais idosos e sedentários, existindo sempre a possibilidade de deformidade cosmética pela retração da CLB^(2,5).

Autores concordam que a tenotomia possa obter melhora adequada do quadro algíco com pequeno déficit funcional^(3,5,10-12). Quando comparada com a tenodese, a tenotomia sem tenodese apresenta risco significativo de migração distal da CLB⁽¹²⁾. É descrito que os casos submetidos à tenotomia para tratamento da tendinopatia crônica da CLB – sintomatologia

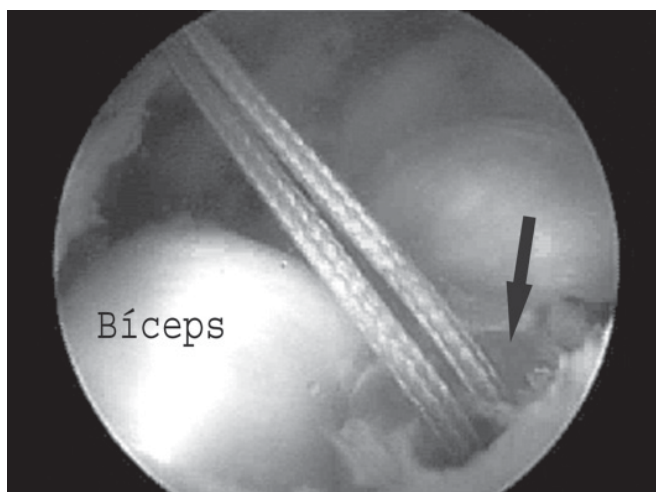


Figura 11 – Imagem artroscópica do parafuso de biotenodese (seta) fixando o tendão ao osso

superior a três meses – apresentam incidência de até 54% de migração distal da CLB (sinal do “Popeye”)^(5,11-12,19-20).

Berlemann *et al* observaram que houve ascensão radiográfica da cabeça do úmero de 0,1 a 0,8cm (média de 0,43cm) após a realização da tenodese em 14 ombros; no entanto, essa migração não afetou o resultado final em longo prazo (média de sete anos)⁽⁷⁾.

Concordamos com Sethi *et al* quando afirmam que a tenodese apresenta vantagens sobre a tenotomia, tais como a manutenção do comprimento e da tensão muscular, prevenção da atrofia, manutenção das forças de flexão e supinação do

antebraço, além de eliminar a dor sem o risco da deformidade cosmética⁽²⁾.

Todos os pacientes deste estudo ficaram satisfeitos com o tratamento cirúrgico realizado, obtendo melhora da sintomatologia inicial, sem apresentar alteração estética com retração do músculo bíceps e sem alteração da força de elevação do membro.

CONCLUSÃO

A realização da tenodese da CLB pela técnica artroscópica, com a utilização de parafuso de interferência bioabsorvível – biotenodese *Arthrex*[®] – mostrou-se técnica eficiente para o tratamento das alterações da CLB.

REFERÊNCIAS

1. Snyder SJ. Arthroscopy-assisted biceps tendon surgery. In: Snyder SJ. *Shoulder arthroscopy*. New York: McGraw-Hill; 1994. p. 61-76.
2. Sethi N, Wright R, Yamaguchi K. Disorders of the long head of the biceps tendon. *J Shoulder Elbow Surg*. 1999;8(6):644-54. Review.
3. Ball C, Galatz LM, Yamaguchi K. Tenodesis or tenotomy of the biceps tendon: why and when to do it. *Tech Shoulder Elbow Surg*. 2001;2(3):140-52.
4. Ahmad CS, ElAttrache NS. Arthroscopic biceps tenodesis. *Orthop Clin North Am*. 2003;34(4):499-506. Review.
5. Checchia SL, Doneux SP, Miyazaki AN, Fregoneze M, Silva LA, Oliveira FM, et al.. Tenotomia artroscópica do bíceps nas lesões irreparáveis do manguito rotador. *Rev Bras Ortop*. 2003;38(9):513-21.
6. Chen CH, Hsu KY, Chen WJ, Shih CH. Incidence and severity of biceps long head tendon lesion in patients with complete rotator cuff tears. *J Trauma*. 2005;58(6):1189-93.
7. Berlemann U, Bayley I. Tenodesis of the long head of biceps brachii in the painful shoulder: improving results in the long term. *J Shoulder Elbow Surg*. 1995;4(6):429-35.
8. Murthi AM, Vosburgh CL, Neviasser TJ. The incidence of pathologic changes of the long head of the biceps tendon. *J Shoulder Elbow Surg*. 2000;9(5):382-5.
9. Walch G, Nové-Josserand L, Boileau P, Levigne C. Subluxations and dislocations of the tendon of the long head of the biceps. *J Shoulder Elbow Surg*. 1998;7(2):100-8.
10. Gill TJ, McIrvin E, Mair SD, Hawkins RJ. Results of biceps tenotomy for treatment of pathology of the long head of the biceps brachii. *J Shoulder Elbow Surg*. 2001;10(3):247-9.
11. Gartsman GM, Hasan SS. What's new in shoulder and elbow surgery. *J Bone Joint Surg Am*. 2006;88(1):230-43.
12. Wolf RS, Zheng N, Weichel D. Long head biceps tenotomy versus tenodesis: a cadaveric biomechanical analysis. *Arthroscopy*. 2005;21(2):182-5.
13. Gartsman GM, Hammerman SM. Arthroscopic biceps tenodesis: operative technique. *Arthroscopy*. 2000;16(5):550-2.
14. Boileau P, Krishnan SG, Coste JS, Walch G. Arthroscopic biceps tenodesis: a new technique using bioabsorbable interference screw fixation. *Arthroscopy*. 2002;18(9):1002-12.
15. Klepps S, Hazrati Y, Flatow E. Arthroscopic biceps tenodesis. *Arthroscopy*. 2002;18(9):1040-5.
16. Snyder SJ. Labral lesions (non-instability) and SLAP lesions. In: Snyder SJ. *Shoulder arthroscopy*. New York: McGraw-Hill; 1994. p. 115-31.
17. Ellman H, Hanker G, Bayer M. Repair of the rotator cuff. End-result study of factors influencing reconstruction. *J Bone Joint Surg Am*. 1986;68(8):1136-44.
18. Hawkins RJ, Bokor DJ. Clinical evaluation of shoulder problems. In: Rockwood CA, Matsen III FA, editors. *The shoulder*. Philadelphia: S.B. Saunders; 1998. p. 164-97.
19. Walch G, Nové-Josserand L. Tendão da cabeça longa do bíceps. In: Godinho GG. *Clínica ortopédica: atualização em cirurgia do ombro*. Rio de Janeiro: Medsi; 2000. p. 1-18.
20. Osbahr DC, Diamond AB, Speer KP. The cosmetic appearance of the biceps muscle after long-head tenotomy versus tenodesis. *Arthroscopy*. 2002;18(5):483-7.
21. Jayamoorthy T, Field JR, Costi JJ, Martin DK, Stanley RM, Hearn TC. Biceps tenodesis: a biomechanical study of fixation methods. *J Shoulder Elbow Surg*. 2004;13(2):160-4.